INSTITUTUL de MEDICINĂ și FARMACIE - IAȘI
DISCIPLINA DE HISTOLOGIE

C11
D58

Prof. dr. doc. Gioconda Dobrescu
Șef. lucr. dr. Toni Gheorghiu Asist. dr. Marina Bârsu

HISTOLOGIE

CURS

Ediția a II-a
vol. I
IAȘI • 1985

Scanned with OKEN Scanner

INSTITUTUL DE MEDICINA SI FARMACIE – IASI
DISCIPLINA DE HISTOLOGIE

611
D58

CURS DE HISTOLOGIE

pentru studenții de la FACULTATEA DE MEDICINA GENERALA SI PEDIATRIE

VOL I

EDITIA II – a

BIBLIOTECA JUDEȚEANĂ „GH ASACHI" IAȘI

PROF. DR. DOC. GIOCONDA DOBRESCU
SEF. DE LUCR. DR. TONI GHEORGHIU
ASIST. DR. MARINA BÂRSU

Nu se împrumută acasă.
H88.8202

IASI – 1985

Scanned with OKEN Scanner

P R E F A T A

Publicarea ediţiei a II-a a cursului de Histologie apare ca o necesitate pentru studenţi, datorită epuizării ed.I-a şi a acumulării permanente de date noi, ca rezultat al perfecţionării mijloacelor de explorare şi a creşterii în complexitate a metodologiei de studiu.

Cursul de Histologie cuprinde noţiunile de bază ce se predau studenţilor anilor II ai facultăţii de medicină generală şi pediatrie.

Cursul este redactat în două volume. Primul volum cuprinde datele privitoare la structura şi funcţia celor patru ţesuturi (conjunctiv, epitelial, muscular şi nervos), ca şi a varietăţilor ce intră în alcătuirea diferitelor organe şi sisteme ale organismului uman. La acestea se adaugă capitolele ce tratează structura şi funcţia aparatului cardiovascular, a sistemului nervos şi a organelor de simţ. In acest fel, am reuşit să asigurăm o corelare pe orizontală între disciplina de Histologie şi cele de Anatomie şi Fiziologie, ce se predau în sem.III al învăţământului medical.
In volumul II sînt incluse noţiunile referitoare la organizarea histologică a organelor şi sistemelor (sistem imun, endocrin, aparat digestiv, respirator, urinar, de reproducere etc.).

In elaborarea diferitelor capitole, ne-am ghidat după materialul bibliografic existent la nivelul disciplinei şi ne-am bazat pe experienţa personală a colectivului care semnează ca autori.

Actuala ediţie îşi propune ca pe lîngă noţiunile elementare privind structura şi infrastructura să aducă unele completări care să vizeze organizarea moleculară, ca şi diferitele aspecte ce reprezintă rezultatul proceselor cu semnificaţie de adaptare-apărare faţă de condiţiile de mediu în continuă schimbare. Am insistat în mod special asupra structurii şi funcţiei sistemului imun, una din verigile importante care, alături de sistemul nervos şi de cel endocrin, asigură o corectă integrare a organismului uman în mediul ambiant fizic, psihic şi social.

Scanned with OKEN Scanner

Această viziune integrativă rezultă şi din nenumăratele referiri la relaţia strînsă între structură şi funcţie.

Am oferit astfel studenţilor, elemente utile pentru înţelegerea proceselor intime moleculare ce stau la baza funcţiilor normale, a căror modificare poate genera diferitele procese patologice.

Sperăm că strădania noastră vine în întîmpinarea necesităţilor actuale ale învăţămîntului medical care subliniază locul şi importanţa disciplinelor fundamentale pentru asigurarea unei pregătiri complexe a medicului de medicină generală.

Totodată, considerăm că prin bogata informaţie la zi, cursul nostru va putea fi de folos şi acelor absolvenţi care se pregătesc pentru a lucra în specialităţile morfologice, fie pe plan didactic, de cercetare sau de asistenţă medicală.

Autorii

Scanned with OKEN Scanner

C U P R I N S

	Pag.
INTRODUCERE	1
TESUTUL CONJUNCTIV	5
Substanţa fundamentală	7
Structurile fibrilare	11
Componenta celulară	20
Varietăti de ţesuturi conjunctive	31
Tesutul conjunctiv lax propriu-zis	31
Tesuturile conjunctive dense semiordonate	34
Tesuturile conjunctive dense ordonate	36
Tesutul conjunctiv elastic neordonat	38
Tesutul conjunctiv elastic ordonat	38
Tesutul reticular neordonat	38
Tesutul reticular ordonat	39
Tesutul adipos alb	39
Tesutul adipos brun	43
Tesuturi conjunctive specializate (cu substanţă fundamentală dură)	44
Tesutul cartilaginos	44
Cartilagiul hialin	45
Cartilagiul elastic	49
Cartilagiul fibros	50
Tesutul osos	53
Tesutul osos imatur	58
Tesutul osos matur	58
Tesutul osos nehaversian sau fibros	58
Tesutul osos haversian compact	59
Tesutul osos haversian spongios	61
Procesele de osificare şi osteogeneză	63
Sîngele	72
Elementele figurate ale sîngelui	75
TESUTUL EPITELIAL	96
Epiteliile de acoperire şi tapetare	96

Scanned with OKEN Scanner

Pag.

Diferenţieri ale epiteliilor de acoperire şi tapetare 103
Epiteliile glandulare 111
Glandele exocrine 112
Glandele endocrine 122

TESUTURILE MUSCULARE 127
Tesutul muscular striat scheletal 128
Mecanismul contracţiei musculare 135
Inervaţia muşchilor striaţi 138
Tesutul muscular neted 141
Mecanismul contracţiei musculaturii netede 143
Tesutul muscular cardiac 144
Miocardul comun 145
Miocardul specific 148

SISTEMUL CIRCULATOR-CARDIOVASCULAR 151
Inima 151
Capilarele 155
Arterele 160
Venele 164
Venele limfatice 167
Tesuturile senzoriale arteriale 167

TESUTUL NERVOS 169
Structura şi ultrastructura pericarionului 173
Prelungirile neuronilor 177
Sinapsele 182
Nevroglia 185

SISTEMUL NERVOS 189
Sistemul nervos periferic 189
Ganglionul spinal 189
Ganglionii vegetativi 190
Nervii 191
Degenerescenţa şi regenerarea fibrelor nervoase 191
Sistemul nervos central 194
Măduva spinării 195
Trunchiul cerebral 197

Scanned with OKEN Scanner

Pag.

Cerebelul 198
Scoarţa cerebrală 201
Învelişurile meningeale 205
Plexurile coroide 207

ORGANELE DE SIMŢ 209
Analizorul tactil 209
Expansiuni nervoase libere intraepidermice 210
Terminaţiuni nervoase încapsulate 211
Terminaţiuni nervoase peritrichiale 213
Analizorul olfactiv 214
Analizorul gustativ 217
Organul auditiv şi organul echilibrului : urechea . . 220
Urechea externă 220
Urechea medie 221
Urechea internă 223
Labirintul membranos anterior 224
Organul auditiv a lui Corti 227
Labirintul membranos posterior - organul echilibrului 231
Organul vederii 234
Sclerotica 235
Tunica vasculară 237
Retina 240
Mediile transparente ale globului ocular 246
Organele anexe ale globului ocular 247
Pleoapele 247
Conjunctiva 248
Aparatul lacrimal 248

INTRODUCERE

Histologia (histos - ţesut şi logos - vorbire) este o ramură a biologiei, care studiază viaţa la nivelul ei microscopic, submicroscopic şi molecular.

Cuprinde două părţi :

- histologia generală - care se ocupă de biologia diferitelor tipuri de ţesuturi din alcătuirea organelor;
- histologia specială - care studiază biologia diferitelor organe şi sisteme ce intră în alcătuirea corpului omenesc.

Apariţia şi dezvoltarea histologiei ca ştiinţă a fost dependentă de progresul tehnologiei instrumentelor de mărit şi de perfecţionarea metodelor de prelucrare a materiei vii.

Noţiunea de ţesut a apărut în 1801,cînd anatomistul Bichat a semnalat diferenţe de textură între diversele teritorii din organism.

Dar, primele observaţii asupra organizării microscopice a lumii vii, aparţin lui Robert Hooke, care, în 1663, a identificat în plută cavităţi microscopice asemănătoare fagurelui de miere, pe care le-a denumit celule. 10 ani mai tîrziu, Malpighi, descrie aceeaşi organizare la nivelul vegetalelor, denumind utricule sau sacule formaţiunile microscopice despărţite prin pereţi membranoşi.

Folosind un microscop primitiv Leeuwenhoeck descrie în 1683 celule libere în diferitele lichide ale organismului : spermatozoizi, celule sanguine.

Totuşi, concepţia de ansamblu asupra constituţiei fiinţelor vii, se defineşte abia la începutul secolului XIX, cînd Schleiden (1838), studiind vegetalele, şi Schwann (1839), studiind animalele, au descris celula ca avînd un conţinut şi au emis ideea că orice fiinţă vie este alcătuită dintr-o multitudine de celule, punînd astfel bazele teoriei celulare.

Această teorie are o importanţă fundamentală pentru biologie şi, cu unele modificări şi unele rezerve, îşi conservă şi astăzi întreaga ei valoare. Ea constituie punctul de plecare pentru afirmarea şi desprinderea ca ştiinţă aparte a histologiei.

Scanned with OKEN Scanner

Dezvoltarea histologiei continuă vertiginos în cea de a doua jumătate a sec.XIX şi în sec.XX. Teoria celulară este aplicată în embriologie de Koelliker, care demonstrează că embrionul se formează pornind de la celula - ou fecundată, iar în patologie de Virchow, care arată în celebra sa carte „Patologia celulară" că, „orice celulă derivă din altă celulă", şi că ţesuturile patologice sînt formate ca şi ţesuturile normale tot din celule, la baza bolilor aflîndu-se de fapt îmbolnăvirea celulelor.

Desi dezvoltarea tehnicilor histologice de la sfîrşitul secolului XIX au imprimat histologiei un caracter static, descriptiv, această perioadă reprezintă un moment decisiv în dezvoltarea ştiinţei, datorită numeroaselor acumulări de material informativ. Acestei perioade i se datoreşte descoperirea mitozei directe şi indirecte, a corpuscolilor Altmann (condriomul), a aparatului reticulat intern al lui Golgi; tot atunci, apărînd şi primele determinări histochimice (acidul clorhidric în stomac, glicogenul în ficat - Cl.Bernard, 1859).

Începutul secolului XX se caracterizează prin perfecţionarea embriologiei experimentale şi apariţia în 1912 (odată cu primele culturi de ţesuturi ale lui Carrel), a citologiei experimentale; acestea, permit trecerea de la studiul celulei moarte, fixată şi colorată, la studiul celulei vii. Apare astfel, mai pregnantă, relaţia strînsă dintre structură şi funcţie. Ca urmare, devine posibilă analiza aprofundată a proprietăţilor biologice ale celulelor şi ţesuturilor, a semnificaţiei funcţionale a constituenţilor celulari ca şi a influenţei mediului asupra formei şi funcţiilor celulare. Histologiei descriptive i se adaugă o histologie dinamică, integrativă, ce studiază structurile în conexiune cu funcţiile, cu evoluţia şi sensul lor adaptativ.

In 1936, Lison pune bazele histochimiei moderne, apoi Brachet, Gömöri, Pearse, dezvoltă histoenzimologia, Caspersson - citochimia cantitativă, iar Zernicke inventează microscopul cu contrast de fază, lucru care permite examinarea celulelor şi ţesuturilor vii.

Introducerea microscopiei cu lumina ultravioletă, a microscopului electronic, a autohisteradiografiei, a histofotometriei, a microcinetografiei au conferit histologiei moderne caracterul de biologie celulară, tisulară şi sistemică la nivel microscopic şi submicroscopic. Se poate defini astfel histologia ca o ştiinţă care studiază morfologia, compoziţia chimică, modul de organizare, interrelaţiile şi funcţiile diverselor ţesute, organe şi sisteme ale organismului.

Scanned with OKEN Scanner

Este o ştiinţă împlinită evoluţie,ce are mari perspective de viitor. Complexitatea metodelor de studiu şi acumularea a numeroase noţiuni au dus însă la desprinderea unor ramuri cum ar fi citochimia, citofiziologia, citogenetica. Prin caracterele sale de ştiinţă complexă, histologia prezintă relatii strînse cu embriologia, fiziologia, biochimia, biologia moleculară, anatomia patologică.

In ţara noastră, histologia ca disciplină de sine stătătoare a fost introdusă în anul 1881 la Bucuresti de către prof.M.Petrini-Galatzi şi la Iaşi în 1884 de către prof.V.Negel. O întreagă pleiadă de cercetători români, în fruntea căreia se situează V.Babes, Gh.Marinescu, Emil Puscariu, I.T.Nicolescu, I.Drăgoi, C.Crisan, Al. Ţupa, C.Rîmniceanu, C.I.Parhon, V.D.Mârza, E.Crăciun, M.Hurduc, A.Hagi Paraschiv, V.V.Papilian, I.Diculescu au adus contribuţii de seamă la progresul histologiei, citologiei si histochimiei, metodele lor de cercetare si rezultatele valoroase obţinute fiind incluse astăzi în patrimoniul ştiinţei universale.

Histogeneză şi citodiferenţiere

Organismele pluricelulare sînt dotate cu o mare complexitate morfologică şi funcţională. Gradul complexităţii structurale este condiţionat de asamblarea diverselor sisteme si subsisteme componente: organe, ţesuturi, celule, elemente subcelulare, molecule, atomi. Fiecare sistem şi subsistem are proprietăţile lui, însă ca structuri integrative capătă calităţi noi fără a le pierde în totalitate pe cele vechi; aceasta asigurînd cresterea sa în complexitate. De fapt, complexitatea nu reflectă altceva decît rezultatul perfecţionării structurale şi funcţionale.

Organismele pluricelulare sînt contituite din celule si materie extracelulară, aceasta din urmă avînd rolul de suport şi de mediu nutritiv pentru celulele pe care le adăpostesc.

Celulele similare, dar nu întrutotul identice, care îndeplinesc aceeaşi funcţie se asamblează şi constituie ţesuturile.

Celulele care rezultă din primele diviziuni ale celulei ou posedă informaţiile genetice necesare pentru a dezvolta o mare varietate de tipuri celulare.

Procesul prin care celulele iniţial echivalente, nediferenţiate, devin dotate cu proprietăţi morfofuncţionale diferite,face parte din procesul general de dezvoltare şi se numeste citodiferenţiere sau diferenţiere celulară. Este un proces lent, ce se manifestă preponderent în cursul dezvoltării embrionare. Procesul de diferenţiere celu-

lară există şi la adult, dar este mult mai redus şi se manifestă numai în anumite sectoare în care pierderea permanentă a celulelor impune înlocuirea lor cu alte celule noi, ce au un ritm rapid de proliferare. Este cazul ţesuturilor denumite labile, cum sînt epiteliul tubului digestiv şi al tegumentului, celulele sanguine, etc. Diferenţierea celulară se realizează după o ordine cronologică strictă, după un program a cărui nerespectare determină aberaţii în dezvoltare. Celulele iniţial nediferenţiate, aşa numite competente, sînt individual programate sau determinate spre anumite linii de dezvoltare specifice datorită unui program dependent de caracterul genelor existente în aceste celule.

Se ştie că genele, care reprezintă suportul factorilor ereditari, sînt de trei tipuri: gene structurale, care determină structura proteinelor, gene operatoare, ce sînt adiacente primelor, controlîndu-le activitatea, şi gene reglatoare, cu rolul de a determina sinteza unor proteine citoplasmatice numite represori. Acesti represori, atunci cînd sînt în stare activă, acţionează asupra genelor operatoare şi le inhibă, le represează.

In momentul în care o celulă ou fecundată începe să se dividă, majoritatea genelor sînt represate. Numeroasele diviziuni aduc după ele o inegalitate de distribuţie a materialului nutritiv. O parte din genele represate încep să se dereprime şi în faza de gastrulă se ajunge la o distribuţie a celulelor într-un strat periferic numit ectoblast şi în unul central numit endoblast. Celulele ectoblastului se divid mai repede şi umplu spaţiul dintre cele două foiţe realizînd mezoblastul. Tot din celulele ectoblastului se diferenţiază pe faţa dorsală tubul neural şi crestele neurale. Prin procese complexe de diviziune, inductie şi diferenţiere vor rezulta în final cele 4 ţesuturi componente ale organismelor pluricelulare: ţesutul epitelial, conjunctiv, nervos şi muscular.

Ţesutul epitelial va rezulta din toate cele trei foiţe embrionare, ţesutul conjunctiv ca şi cel muscular din mezoblast, iar ţesutul nervos din ectoblast, prin intermediul tubului şi crestelor neurale. Diferenţierea se finalizează în organism prin apariţia unor celule cu un înalt grad de specializare în care majoritatea genelor sînt represate şi numai cîteva gene sînt în stare funcţională.

Pe măsură ce se specializează, celulele pierd potenţialul ce-l aveau iniţial de a se diferenţia şi specializa în diverse direcţii, astfel că fenomenul de citodiferenţiere pare a fi ireversibil la mamifere.

TESUTUL CONJUNCTIV

Tesutul conjunctiv cuprinde un grup heterogen de structuri, foarte variate ca aspect morfologic şi funcţional care, spre deosebire de ţesuturile epiteliale, conţin o mare cantitate de materie extracelulară. Tesutul conjunctiv este în general, alcătuit din substanţă fundamentală, fibre şi celule. Celulele ţesutului conjunctiv nu vin în contact unele cu altele sau dacă vin, nu stabilesc joncţiuni propriu-zise.

Spre deosebire de ţesuturile epiteliale, ţesuturile conjunctive au o origine embriologică unică, provenind din mezenchimul embrionar. Acesta, la rîndul lui, se formează din mezoderm, care în cursul dezvoltării embrionare se insinuează în interstiţiile dintre organele primitive sau în interiorul lor. Tesuturile conjunctive sînt în continuă formare de-a lungul întregii perioade ontogenetice. Primele elemente ce se diferenţiază sînt celulele mezenchimale. Acestea elaborează sau influenţează structuralizarea substanţei fundamentale şi simultan sau consecutiv elementele fibrilare. Aceiaşi secvenţă histogenetică survine şi în leziunile reparatorii sau cele patologice, caracterizate printr-o neoformare de ţesut conjunctiv.

Raporturile cantitative dintre cele trei componente ale ţesuturilor conjunctive se modifică în cursul dezvoltării embrionare ca şi în cursul vieţii. Astfel, în primele faze ale dezvoltării embrionare, în ţesuturile conjunctive de neoformaţie, ca şi în ţesuturile adultului ce păstrează o mare capacitate morfogenetică, predomină componenta celulară. In cea de-a doua perioadă a dezvoltării embrionare, ca şi la copil, ţesuturile conjunctive sînt mai bogate în substanţă fundamentală. Pe măsură ce ţesuturile conjunctive se maturează sau îmbătrînesc, fibrele se modifică şi cresc numeric, în dauna substanţei fundamentale care se reduce, iar metabolismul celular diminuă mult.

Caracteristici :

- Tesuturile conjunctive sînt structuri ubicvitare, răspîndite în întreg organismul în asociere cu alte ţesuturi cărora le formează scheletul de susţinere şi le determină forma şi consistenţa.

- Realizează conexiuni între diferitele organe din corpul omenesc, fiind considerate ţesuturi de legătură.

- Se găsesc în cantităţi variabile în interiorul organelor, unde însoţesc vasele şi nervii, ţesuturile conjunctive fiind în general bogat vascularizate şi inervate.

- Interrelaţia cu vasele este deosebit de importantă, datorită schimburilor rapide ce au loc în mod normal între sînge şi lichidul tisular. Prin aceste schimburi ţesuturile conjunctive iau parte la metabolismul general, asigură conexiunile biochimice dintre ţesuturi, reprezintă calea pe care se realizează schimburile dintre celule, putînd fi socotite adevăratul mediu intern al organismului.

- Tesuturile conjunctive formează o simbioză perfectă cu ţesuturile epiteliale cu care sînt unite printr-o membrană bazală, la constituirea căreia iau parte ambele ţesuturi. Nu vin niciodată în contact nici cu exteriorul, nici cu lumenul organelor, fiind acoperite sau căptuşite de elementele epiteliale.

- Tesuturile conjunctive se caracterizează printr-un mare polimorfism tisular şi celular, precum şi printr-o mare capacitate regenerativă şi plastică, ce se menţine în decursul întregii vieţi. Unele varietăţi se pot metaplazia sub acţiunea unor factori diferiţi în alte tipuri, rezultînd ţesutul cartilaginos sau osos.

Clasificarea ţesuturilor conjunctive este dificilă datorită marii lor heterogenităţi structurale.

Se disting două mari grupe :

a) ţesuturi conjunctive de tranziţie sau embrionare, care dispar la adult, şi,

b) ţesuturi conjunctive permanente sau adulte (ţesuturi de suport).

a) Tesuturile embrionare sînt reprezentate prin mezenchim şi ţesutul conjunctiv mucos (gelatina lui Wharton din cordonul ombilical).

b) După caracterele substanţei fundamentale, ţesuturile adulte se clasifică în :

- ţesuturi conjunctive sau de legătură, care cuprind două subgrupe : ţesut conjunctiv propriu-zis şi ţesuturile conjunctive specializate (după felul fibrelor sau a celulelor ce predomină);
- ţesuturi cartilaginoase;
- ţesuturi osoase.

Fiecare din aceste trei tipuri principale de ţesut conjunctiv adult cuprinde diferite forme sau variante histologice, ce reprezintă în esenţă rezultatul unor adaptări funcţionale.

Oricare ar fi varietatea lor, ţesuturile conjunctive sînt constituite din A) substanţă fundamentală, B) fibre şi C) celule.

A) Substanţa fundamentală se prezintă sub forma unei mase amorfe care se găseşte în spaţiile dintre elementele celulare, fibrilare, vase şi nervi. Prezintă o organizare de tip coloidal, fiind formată din glico-proteine puternic hidrofile care, în raport cu cantitatea de apă pe care o conţin, au o consistenţă vîscoasă (gel) sau semilichidă (sol). In plus, mai conţine precursorii solubili ai proteinelor fibroase şi alte molecule secretate de celule sau filtrate din sînge. La microscopul optic are un aspect omogen, iar la microscopul electronic este alcătuită din proteine globuloase, dispuse destul de ordonat şi în proteine filamentoase (fibroase), aşezate în unele zone în formă de reţea. Aceste proteine constituie, împreună cu mucopolizaharidele, complexe glicoproteice mai mult sau mai puţin stabile.

Substanţa fundamentală are două roluri esenţiale : pe de o parte determină consistenţa ţesuturilor conjunctive, reprezentînd un suport pentru acestea şi pe de altă parte, constituie mediul prin care circulă lichidul (plasma) interstiţială, prin care se asigură viabilitatea celulelor.

Substanţa fundamentală este similară cu plasma sanguină, de care se deosebeşte prin conţinutul mic în proteine şi printr-o mare concentraţie de glicozaminoglicani, proteoglicani şi glicoproteine, rezultate din ataşarea carbohidraţilor la proteine; diferenţa dintre ultimele două categorii de glicoconjugate rezidă din cantitatea şi felul lanţurilor de carbohidraţi ataşaţi.

Mucopolizaharidele sau glicozaminoglicanii reprezintă structurile caracteristice ale substanţei fundamentale, condiţionînd proprietăţile morfofiziologice şi tinctoriale ale ei. Ele sînt formate dintr-o hexozamină şi un acid uronic şi sînt de două tipuri : acide şi neutre.

Mucopolizaharidele acide sînt bazofile şi metacromatice şi sînt uşor digerate de hialuronidază. Ele pot fi nesulfatate simple: acidul hialuronic şi acidul condroitinic, cu o mare capacitate de

hidratare (legare a apei) şi sulfatate sau complexe : condroitin sulfaţii A,B,C, heparin sulfaţii şi keratosulfaţii cu rolul de a lega moleculele proteice în complexe mucoproteice (Tabel 1).

Tabel 1. Tipuri de mucopolizaharide acide

Mucopolizaharide acide	Compuşi	Localizare
Acidul hialuronic	Acid glucuronic D + N-acetil-D-glucozamina	- piele - cordonul ombilical - lichidul sinovial - valvulele cordului - cornee - vitros - (e produs şi de bacterii)
Acidul condroitinic	Acid glucuronic D + N-acetil-D-galactozamina	- cornee - cartilagiul embrionar
Condroitin-4-sulfatul (sulfat de condroitin - A)	Acid D-glucuronic + N-acetil-D-galactozamina 4 sulfat	- cartilagiu - cornee - piele
Condroitin-6-sulfat (sulfat de condroitin - C)	Acid D-glucuronic + N-acetil-D-galactozamina 6 sulfat	- cartilagiu - tendon - cordon ombilical - disc intervertebral - cartilagiu embrionar
Dermatan-sulfat (condroitin B sulfat)	Acid L-iduronic + N-acetil-D-galactozamina 6 sulfat	- piele - tendon - ligamente - valvule cardiace
Keratan sulfat	D-galactoză+N-acetil-glucozamina 6 sulfat	- cartilagiu - disc intervertebral - os - cornee

Scanned with OKEN Scanner

Mucopolizaharidele neutre reprezintă combinaţii de proteine şi polizaharide. Nu sînt nici bazofile, nici metacromatice, nu conţin sulf şi sînt rezistenţe la acţiunea hialuronidazei.

Datorită mucopolizaharidelor neutre substanţa fundamentală este P.A.S. pozitivă, iar prezenţa mucopolizaharidelor acide sulfatate este evidenţiată prin reactia albastru Alcian pozitivă.

Proteinele substanţei fundamentale sînt putin cunoscute; unele sînt libere, în timp ce altele sînt legate, mai mult sau mai puţin puternic, de mucopolizaharide (proteoglicani sau glicoproteine). Dintre glicoproteine face parte procolagenul, colagenul, proteinele microfibrilare din fibrele elastice. ca si fibronectina (glicoproteină de pe suprafata fibroblaştilor, cu rol în adeziunea celulară, crestere si diferenţiere, ca şi în motilitatea celulelor) şi laminina (un constituent al membranelor bazale). In marea lor majoritate, aceste proteine provin din proteinele plasmatice si sînt reprezentate de globuline. Unele proteine conţin acizi aminaţi aromatici cum ar fi triptofanul şi tirozina.

In lichidul tisular se găsesc mai mult de jumătate din proteinele plasmatice. O mare parte din ele sînt vehiculate mai departe de către circulaţia limfatică, foarte puţine rămîn în substanţa fundamentală, servind drept material pentru sintezele ce au loc în celulele conjunctive.

Structura şi funcţionalitatea substanţei fundamentale sînt conditionate de gradul de polimerizare, respectiv depolimerizare a mucopolizaharidelor constituente.

Gradul de polimerizare sau depolimerizare care asigură vîscozitatea crescută sau redusă a substanţei fundamentale este controlat de factorii enzimatici, cum ar fi hialuronidaza (testiculară sau bacteriană) denumită şi factorul de difuziune, ca şi de anumiţi hormoni (cortizonul, ACTH-ul, foliculina) şi vitamine (vitamina C).

Substanţa fundamentală permite difuziunea plasmei interstiţiale, care conţine electroliţi, săruri şi proteine cu greutate moleculară mică, reprezentînd un adevărat mediu intern al organismului.Materialele care pătrund în celule, ca şi produsele de catabolism ce trec din celule în torentul circulator sînt obligate să traverseze prin difuziune ţesutul conjunctiv. Acest schimb de materiale este influenţat de gradul de vîscozitate a substanţei fundamentale. Prin metoda difractiei cu raze X s-a observat că orientarea coloizilor din substanţa fundamentală ar fi sub forma lamelară, propice difuziunii.

Scanned with OKEN Scanner

Prin gradul său de vîscozitate, de polimerizare, substanţa fundamentală participă la fenomenele de apărare a organismului, reprezentînd o barieră faţă de pătrunderea microbilor şi a altor substanţe toxice în organism. În procesele inflamatorii invazia microbiană este favorizată de depolimerizarea substanţei fundamentale sub acţiunea unei enzime bacteriene : hialuronidaza (factorul de difuziune). S-a observat în mod experimental că injectarea unui colorant în ţesutul conjunctiv,nu este urmată de difuziunea lui rapidă, acesta rămînînd o lungă perioadă de timp la locul administrării. Dacă se adaugă colorantului extracte bacteriene sau testiculare,ce conţin factorul de difuziune (hialuronidaza), se produce o difuziune rapidă, datorită depolimerizării acidului hialuronic şi deci reducerii vîscozităţii substanţei fundamentale.

Există o multitudine de factori care pot acţiona asupra difuziunii, influenţînd atît procesele fiziologice cît şi pe cele patologice ce se desfăşoară în substanţa fundamentală : produşi toxici, complexe antigen - anticorp etc.

Substanţa fundamentală reprezintă un important rezervor de apă şi proteine, din care se eliberează cantităţile necesare organismului, menţinîndu-se astfel balanţa hidroelectrolitică. In mod normal, există un echilibru între presiunea plasmei sanguine şi a lichidului tisular (Fig.1). Cînd echilibrul presiunilor se tulbură,

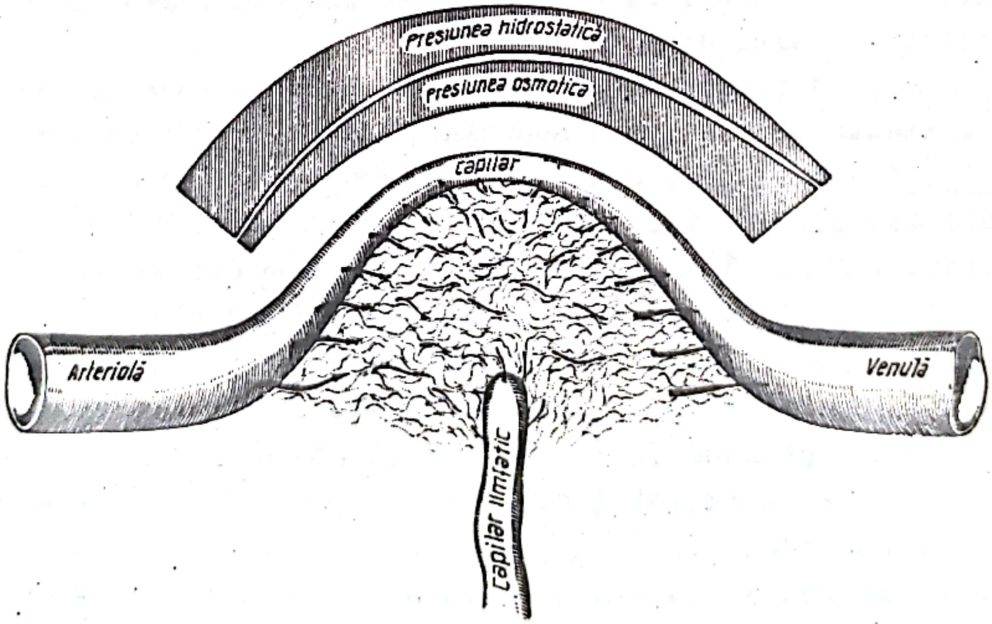

Fig.1. Circulaţia apei în ţesutul conjunctiv.

apa este reţinută în ţesuturi, respectiv în substanţa fundamentală, rezultînd edemul.

In procesele de uzură şi îmbătrînire proprietăţile fizico-chimice ale substanţei fundamentale se modifică, cantitatea ei scăzînd în favoarea fibrelor.

Originea substanţei fundamentale nu este încă clarificată.S-a observat că în embriogeneză ea apare numai după diferenţierea fibroblastelor. Se presupune că, la elaborarea substanţei fundamentale, participă atît fibroblastele şi mastocitele (care sintetizează colagenul şi mucopolizaharidele) cît şi proteinele şi transsudatul plasmei sanguine. Proteoglicanii sînt sintetizaţi şi secretaţi de către celulele derivate din mezenchimul primitiv, ca de exemplu fibroblaşti, condroblaşti, osteoblaşti, celulele musculare netede. Dintre glicoproteine, fibronectina este sintetizată atît de celulele conjunctive,cît şi de epitelii, endotelii sau unele celule de origine medulară (macrofage).

B) Structurile fibrilare reprezintă a doua componentă esenţială a ţesuturilor conjunctive. Impreună cu substanţa fundamentală constituie substanţa intercelulară. Sistemul fibrilar este format din trei categorii de fibre : colagene, reticulare şi elastice. Cercetările moderne de microscopie electronică şi biochimie au stabilit că fibrele colagene şi reticulare nu sînt decît expresii morfologice diferite ale aceleiaşi proteine fibroase.

- Fibrele colagene, denumite şi fibre albe, după culoarea lor, sînt prezente în toate tipurile de ţesut conjunctiv.

La microscopul optic apar drepte sau ondulate, orientate diferit în funcţie de direcţia de acţiune a unor factori mecanici. Deşi nu se ramifică şi nu se anastomozează, se încrucişează, formînd o textură neregulată. Fibrele colagene au un diametru de aproximativ 10 microni, apar sub formă izolată sau formează fascicule, cu grosimi şi lungimi variate, ce se pot oliva în sens longitudinal, unele elemente constitutive putînd pătrunde în alcătuirea unui alt fascicul. După tratare cu substanţe alcaline, fibrele colagene apar formate din subunităţi dispuse paralel între ele, numite fibrile. Aceste fibrile au un diametru de 0,3 - 0,5 microni şi sînt înglobate şi unite între ele printr-un ciment mucopolizaharidic. Numărul fibrilelor este variabil de la o fibră colagenă la alta.

Fibrele de colagen se colorează în roşu cu eozină, sînt slab

P.A.S. pozitive datorită mucopolizaharidelor neutre din cimentul interfibrilar, se colorează în roşu viu cu fuxina acidă din coloraţia tricromică Van Gieson, în verde cu verdele de lumină, în albastru cu coloranţii de anilină, în galben-brun după impregnare argentică. Sînt birefringente în lumina polarizată.

Sînt insolubile în apă, prin încălzire se retractă, iar prin fierbere dau gelatină. După tratare cu acizi şi baze slabe se tumefiază şi devin omogene, dizolvîndu-se la concentraţii puternice.S-au extras mai multe fracţii : neutrosolubile, acidosolubile şi insolubile, care reprezintă stadii succesive în formarea colagenului.

Sînt uşor digerate de pepsină, dar rezistă la acţiunea enzimelor pancreatice, şi sînt descompuse de o enzimă specifică - colagenaza. Prin tratare cu acid tanic şi săruri de crom, devin dure datorită consolidării legăturilor longitudinale ale polipeptidelor din moleculele de colagen, reacţie ce se foloseşte în industria tăbăcăriei.

Fibrele colagene sînt flexibile şi oferă o mare rezistenţă la tracţiune.

La microscopul electronic s-a observat (Fig.2) că fiecare fibrilă este alcătuită din subunităţi numite protofibrile, cu un diametru de 200-600 Å (10-20 milimicroni) şi un aspect caracteristic datorită unei alternanţe de benzi clare şi întunecate, cu o periodicitate de 640 Å, ce rezultă din ordonarea diferită a aminoacizilor.

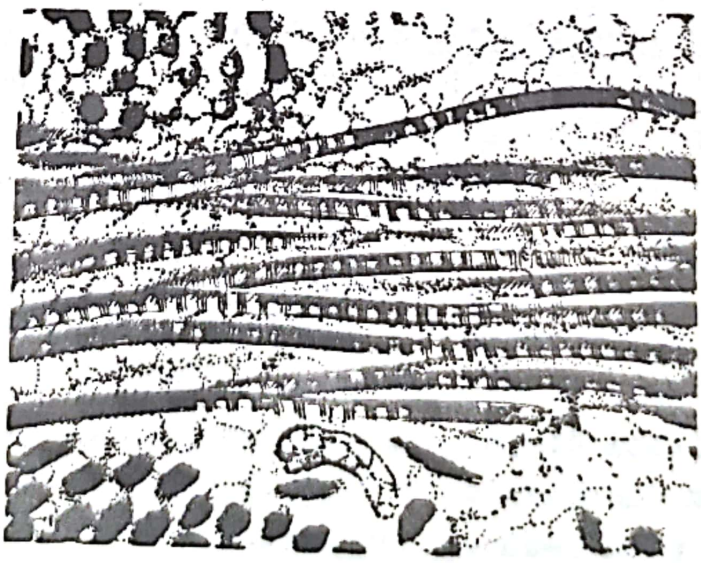

Fig.2. Ultrastructura microfibrilelor de colagen
- secţiune longitudinală -

Protofibrilele la rîndul lor sînt alcătuite din filamente cu un diametru de 30 Å, ce sînt formate din unul sau cel mult trei lanţuri de polipeptide.

Deci, fibra colagenă este alcătuită din subunităţi de 3 ordine : fibrile colagene (la nivel optic), protofibrile (la nivel electronic) şi filamente (la nivel molecular) (Fig.3).

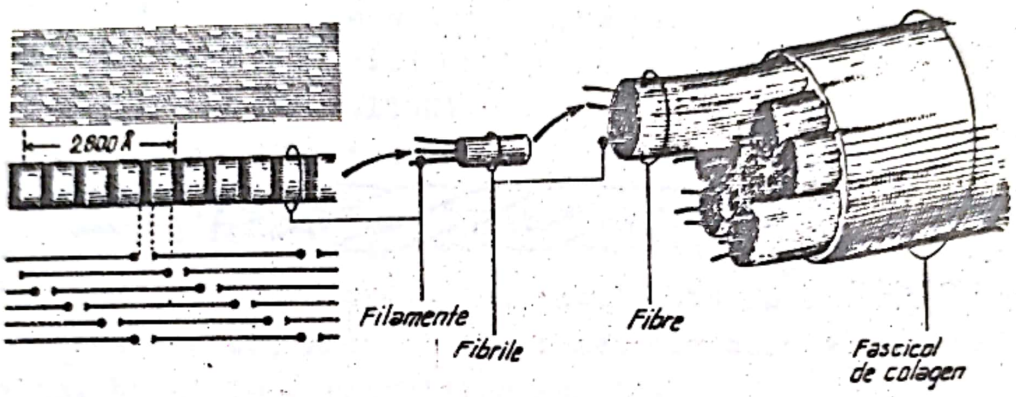

Fig.3. Structura schematică a unui fascicul de colagen.

In ţesutul conjunctiv al ochiului şi în cartilagiul persoanelor vîrstnice există fibrile de colagen cu periodicitatea de 2400 Å, realizînd aşa-numitul colagen fibros.

In cadrul substanţei intercelulare fibrele colagene au o individualitate proprie în raport cu substanţa fundamentală, marcată de prezenţa unui spaţiu perifibrilar sau spaţiu de difuziune, prin care circulă lichidul interstiţial necesar nutriţiei celulare; în aceste spaţii, în caz de edem, se acumulează apa.

Caracterele biochimice : fibrele colagene sînt formate din macromolecule de tropocolagen, care sînt dispuse ordonat, fapt ce determină birefringenta în lumina polarizată. Moleculele de tropocolagen au un diametru de 10-15 Å, o lungime de aproximativ 2800 Å şi o greutate moleculară de 340.000. Ele se unesc prin capetele lor şi se aşează în şiruri paralel în molecula de colagen. In timp ce molecula de tropocolagen este solubilă, colagenul este insolubil.

Fiecare moleculă de tropocolagen este formată din trei lanţuri polipeptidice (Fig.4), răsucite între ele, elicoidal, unite prin punţi

laterale de hidrogen. In fiecare lanţ polipeptidic există o proporţie si o secventă precisă a aminoacizilor principali : 1/3 glicină, 1/3 prolină şi hidroxiprolină si 1/3 alţi aminoacizi, hidroxiprolina reprezentînd aminoacidul caracteristic colagenului.

Spre deosebire de reticulină, colagenul nu conţine lipide, iar cantitatea de glucide este sub 0,55 %.

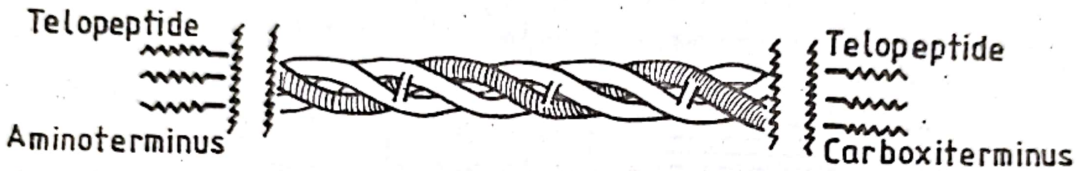

Fig.4. Schema celor trei lanţuri peptidice din structura tropocolagenului.

Se cunosc astăzi cinci tipuri de colagen, diferite prin constituţia lanţurilor polipeptidice, care pot fi de tip alfa$_1$ sau alfa 2.

Colagenul tip I $(\alpha_1)_2\alpha_2$ este format din două lanţuri alfa$_1$ care conţin foarte puţină lizină şi un lanţ alfa$_2$, bogat în aminoacizi hidrofobi, este cel mai abundent întîlnit în ţesuturi, fiind primul care a fost izolat şi analizat. Este sintetizat de fibroblast, osteoblast, celula musculară netedă si se întîlneste în pielea adulţilor, os, tendon, dentină, ligamente si fascii, pereţii vaselor, peretele uterin, fibrocartilagiu. Formează fibre groase si are rol important ca element de suport.

Colagenul tip II - este alcătuit din trei lanţuri alfa$_1$-$(\alpha_1)_3$- are un conţinut crescut în hidroxilizină, treonină, acid glutamic. Este sintetizat de condroblast şi se întîlneşte în cartilagiul hialin, nucleul pulpos al discurilor intervertebrale, corpul vitros al ochiului (în ultima localizare pare a fi sintetizat de epiteliul cornean şi celulele retinei neurale).

Colagenul tip III este alcătuit tot din trei lanţuri alfa$_1$-$(\alpha_1)_3$- dar are un conţinut bogat în 4-hidroxiprolină, glicină, cisteină, ultima conferind numeroase legături disulfidrice. Este bine reprezentat în organism şi este sintetizat de fibroblaşti, precum şi de celula musculară netedă. Îl întîlnim foarte răspîndit în ţesuturile fetale, iar la adult în piele, artere, uter, intestin, organe limfoide, pulmon, ţesut de granulaţie. Colagenul de tip III constituie fibrele subţiri descrise de morfologi sub numele de fibre de reticulină.

Colagenul tip IV are o organizare variabilă alfa$_1$-$(\alpha_1)_2\alpha_2$, $(\alpha_1)_3$ cu o compoziţie în aminoacizi distinctă (bogăţie în $(\alpha_2)_3$ hidroxilizina 3-hidroxiprolină). Lanţurile sale alfa pierd în zonele globulare structura triplu helicală şi rămîn legate prin punţi disulfidice, ceea ce face să fie lipsit de periodicitate. Este sintetizat de celula endotelială a vaselor sau de diferite celule epiteliale de suprafaţă şi se întîlneşte în membranele bazale, capsula cristalinului, membrana Descemet din cornee, peretele sacului vitelin, bazalele glomerulilor renali.

Colagenul tip V este de asemenea variat organizat : $(\alpha_1)_2\alpha_2$ $(\alpha_1)_3$ a fost izolat din amnios, placentă, vase, muşchi, teci $(\alpha_2)_3$ tendinoase, piele, corion şi este secretat de celulele $(\alpha_3)_3$ musculare netede şi scheletale, fibroblaste, hepatocit.

Sinteza colagenului (Fig.5) are loc în modul următor :

- formarea lanţurilor polipeptidice de protocolagen la nivelul poliribosomilor;

- hidroxilarea prolinei şi a lizinei sub influenţa protocolagen-prolin-hidroxilazei şi protocolagen lizin-hidroxilazei, proces ce începe după ce lanţul peptidic ataşat de ribozoni are o lungime suficientă. Sinteza este favorizată de unii cofactori ca alfa-cetoglutarat, ioni feroşi şi ascorbat.

- cuplarea galactozei sau a glicozilgalactozei cu hidroxilizina;

- constituirea lanţurilor polipeptidice cu o lungime mai mare, fenomen ce contribuie la inhibarea formării intracelulare a fibrilelor. Peptidele terminale (telopeptide sau peptide de registrare) de la cele două extremităţi (carboxi şi amino) a lanţului polipeptidic nu sînt răsucite helicoidal, ci apar rectilinii. Ele ajută la asamblarea helicoidală a celor 3 lanţuri (Fig.4).

Scanned with OKEN Scanner

Se admite că moleculele de tropocolagen s-ar asambla, fie intracelular imediat înaintea eliminării din celule, fie în spaţiul

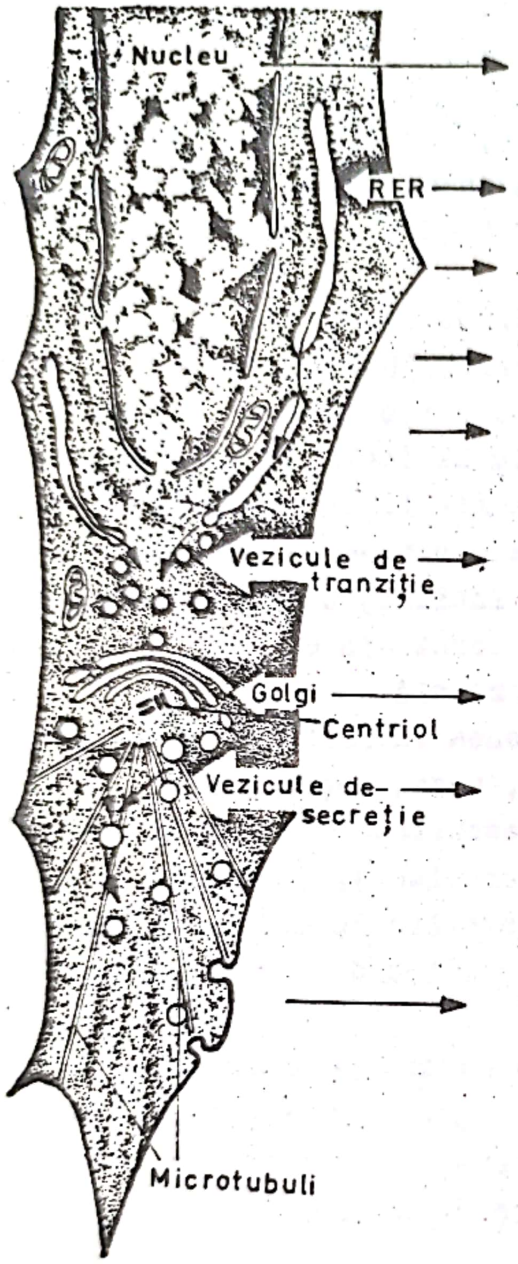

1. Formarea ARN mesager pentru fiecare tip de lanţ alfa.

2A. Sinteza lanţurilor alfa cu telopeptide (protocolagen).

2B. Hidroxilarea prolinei şi lizinei.

2C. Ataşarea galactozei şi glucozei.

2D. Formarea moleculelor de procolagen şi legarea prin punţi de hidrogen.

3. Transportul procolagenului la complexul Golgi.

4. Legarea moleculelor de carbohidraţi la nivelul complexului Golgi.

5. Transportul veziculelor de secreţie ce conţin molecule de procolagen spre suprafaţa celulei cu ajutorul microtubulilor şi microfilamentelor.

6. Eliminarea moleculelor de procolagen în spaţiul extracelular. Clivarea telopeptidelor prin procolagenpeptidaze, cu formarea tropocolagenului.

Fig.5. Schema sintezei colagenului şi a glicoproteinelor la nivelul fibroblastului.

extracelular. Eliberarea din celulă a procolagenului necesită energie furnizată de sistemul microtubular şi e favorizată şi de prezenţa moleculelor de carbohidraţi; aceştia contribuie ulterior la asamblarea fibrilelor în fibre şi fascicule, servind drept substanţă cimentată.

Scanned with OKEN Scanner

In afara celulei, o enzimă procolagen peptidaza clivează o mare parte din telopeptide, rezultînd tropocolagenul solubil, care, agregîndu-se, va forma colagenul insolubil.

Fibrele de reticulină sau fibrele reticulare (Fig.6), reprezintă expresia morfologică a colagenului de tip III; sînt structuri fibrilare fine, ramificate si anastomozate, formînd retele cu ochiuri de diferite mărimi, care în unele organe se ordonează radiar sau grilajat. Ele formează reţeaua de susţinere a organelor hemolimfopoietice, stroma ficatului; se găsesc în membranele bazale, în jurul celulei adipoase, în jurul fibrei musculare, a celulelor epiteliale glandulare etc.



Fig.6. Fibre de reticulină la nivelul splinei.

Fibrele de reticulină sînt invizibile în colorațiile uzuale (hematoxilină-eozină), sînt P.A.S. pozitive datorită conţinutului crescut de glucide şi se evidenţiază prin impregnări argentice, cînd apar colorate în negru. Nu sînt birefringente în lumina polarizată. Prezintă un diametru de 0,3 - 0,5 microni, rareori de 1 micron.

Electronomicroscopic prezintă fibrile cu o periodicitate axia-

BIBLIOTECA JUDEȚEANĂ „GH. ASACHI" IAȘI
H88.820

lă identică cu a colagenului, care însă sînt dispuse în mod dezordonat, ceea ce explică absenţa birefringenţei.

Referitor la raporturile dintre fibrele colagene şi cele reticulinice, s-a emis ideia că fibrele reticulinice reprezintă elemente colagenice foarte tinere, de aceea au fost numite şi fibre precolagenice. O serie de cercetări de biochimie au demonstrat că reticulina este un colagen acidosolubil, care pierzînd aldoza şi lipidele, devine colagen propriu-zis insolubil. La rîndul lui, colagenul sub acţiunea hialuronidazei şi a proteazelor poate să se transforme într-un colagen acidosolubil, deci în reticulină. Se pare că deosebirea dintre cele două tipuri de fibre nu rezidă atît în natura lor chimică diferită, cît în numărul şi modul de aranjare a fibrilelor de colagen, ca şi în relatia cu matricea polizaharidică ce le înmănunchiază.

Fibrele elastice (sau fibrele galbene) (Fig.7), sînt fine, subţiri şi lungi, omogene si puternic refringente. Se ramifică şi se anastomozează formînd reţele cu ochiuri mai mult sau mai puţin dense sau lamele fenestrate. Se întîlnesc în organe ce-şi modifică forma şi volumul, deoarece prezintă o mare elasticitate (se întind şi revin la forma iniţială) : în pereţii unor vase (artere de tip elastic), în pulmon, în cartilagiile de tip elastic, în unele ligamente de tip elastic.



Fig.7. Aspectul fibrelor colagene şi elastice la microscopul cu contrast de fază.

Diametrul lor este redus (mai puţin de 1 micron pînă la cîtiva microni). In secţiuni transversale apar rotunde sau ovalare, iar în secţiuni longitudinale apar drepte sau ondulante. Cînd se rup, capătul lor se încovoaie sub formă de cîrlig. Se colorează în mod specific cu orceină (roşu brun), cu rezorcină - fuxină în albastru închis (Weigert), în negru în coloraţia Verhoeff. Sînt insolubile în apă, foarte rezistente la alcool şi eter, foarte greu solubile în acizi şi baze. Sînt rezisten-

te la acţiunea enzimelor digestive, dar sînt digerate de elastaza din sucul pancreatic. Reprezintă una din cele mai rezistente structuri din organism. Proprietatea esenţială - elasticitatea - descreşte cu vîrsta, dispărînd aproape complet la bătrîni, datorită modificărilor în componenţa acizilor aminaţi şi impregnării cu săruri de calciu. Fibra elastică distrusă nu se regenerează, fiind înlocuită prin fibre colagene, ceea ce explică lipsa de suplete a cicatricilor. La microscopul electronic sînt constituite dintr-un material amorf, omogen - elastina şi din microfibrile de aproximativ 110 Å diametru, ce apar omogene, lipsite de periodicitatea caracteristică celorlalte două tipuri de fibre. Elastina, scleroproteina acestor fibre, conţine o cantitate mică de hidroxiprolină, dar conţine valină, alanină, în cantitate mai mare si un aminoacid - desmozina, ce lipseste din fibrele colagene. Precursorul elastinei este denumit tropoelastina. Lanţurile polipeptidice, au ca şi în celelalte fibre, o dispoziţie helicoidală. Fibrele elastice sînt produse de fibroblaşti (în piele şi tendon) şi, probabil şi de celulele musculare netede în vasele de tip elastic.

Histogeneza fibrelor ţesutului conjunctiv este legată de activitatea celulelor autohtone (fibroblaste, condroblaste, osteoblaste), reprezentînd un model de sinteză a proteinelor de expart, ce are loc la nivelul reticulului endoplasmatic rugos. Celulele fibrilformatoare sintetizează moleculele de tropocolagen sau tropoelastină la nivelul unor poliribozomi mari sub forma unor structuri veziculare - unităţi globulare - care sînt eliminate din celulă printr-un mecanism de pinocitoză inversă (Fig.5). In mediul extracelular se formează microfibrilele printr-un proces de polimerizare, tropocolagenul solubil transformîndu-se în colagen insolubil. Acest proces se desfăşoară în prezenţa acidului ascorbic (vitamina C) care intervine în transformarea prolinei în hidroxiprolină şi în eliminarea tropocolagenului în afara celulei. De aceea se administrează vitamina C în procese de refacere a plăgilor.

Fibrele colagene se degradează atît în timpul creşterii, remodelării şi involuţiei, cît şi în procesele inflamatorii şi de reparare tisulară, datorită intervenţiei colagenazelor secretate de diverse celule (fibroblaste, celule sinoviale, leucocite polimorfonucleare, macrofage, epiteliile pielii şi corneei). Există în mod nor-

mal un echilibru între degradare şi sinteză,cunoscut sub denumirea de turnoverul colagenului. Sinteza colagenazelor este modulată de hormoni, prostaglandine, limfokine şi monokine.

Colagenul tip IV şi V este rezistent la acţiunea colagenazei, fiind distrus doar de enzimele unor celule tumorale, macrofage activate sau leucocite polimorfonucleare.

Modificări în biosinteza şi turnoverul colagenului determină boli ereditare sau cîstigate, manifestate prin hiperextensibilitatea pielii, hipermobilitatea articulaţiilor, hernii, deformări scheletale, fragilităţi vasculare, întîlnite în sindromul Ehlers-Danlos, sau în artrite reumatoide, ateroscleroză, diabet etc.

C) Componenta celulară a ţesuturilor conjunctive este foarte variată. Se disting celule proprii ţesuturilor conjunctive (celule autohtone) şi celule migratorii de origine sanguină. Varietatea mare de celule corespunde unei diversităţi mari de funcţii. Celulele ţesutului conjunctiv prezintă o serie de caractere morfologice comune : formă neregulată, prezenţa unui film mucopolizaharidic pe plasmalemă, originea embriologică comună, capacitatea de a se divide şi diferenţia.

Celulele autohtone sînt : celula mezenchimală, fibroblastul, mastocitul, celula grasă, Toate celulele sînt denumite şi rezidente, deoarece sînt prezente constant, într-un număr şi o distribuţie caracteristică pentru diferite varietăţi ale ţesutului conjunctiv.

O serie de celule (histiocitul-macrofag-considerat în trecut celulă proprie ţesutului conjunctiv - ca şi plasmocitul - forma activă a limfocitului B) sînt funcţionale numai în ţesuturile conjunctive, deşi îşi au originea în măduva hematogenă.

Alte celule cum ar fi leucocitele, aparţin sîngelui, dar migrează în ţesuturile conjunctive, atît în condiţii normale, cît şi patologice .

Celula mezenchimală reprezintă o celulă embrionară ce persistă, după unii autori, şi în viaţa adultă, fie în teritoriile perivasculare, fie sub formă de celule dispersate printre celelalte elemente ale ţesutului conjunctiv. După alţi autori, singurul loc unde s-ar găsi aceste celule la adult este măduva osoasă. Dovada persistenţei lor la adult, ca şi a caracterului lor nediferenţiat, rezultă dintr-o serie de experimente, care arată că sub influenţa

unor stimuli, inflamatori sau toxici, sau în culturi de ţesuturi, celulele mezenchimale reiau capacitatea citogenică fiind naştere la o multitudine de celule. Celula mezenchimală este stelată, cu o serie de prelungiri ce intră în contact, cu o citoplasmă redusă, bazofilă, cu un nucleu mare, cu 1-2 nucleoli. Celulele mezenchimale reprezintă elemente cap de serie, ce se diferenţiază într-o serie de linii celulare, ce vor produce elementele ţesutului conjunctiv, fibroblast, condroblast, osteoblast, odontoblast, celula reticulară, adipocitul, elementele ţesutului hemolimfopoietic, endoteliile vaselor, fibrele musculare netede etc. La nou-născut, ţesutul conjunctiv embrionar se găseşte în structura cordonului ombilical,sub forma unei mase gelatinoase, gelatina lui Wharton, ce conţine multă substanţă fundamentală şi puţine celule.

Fibroblastul este cea mai răspîndită celulă din ţesuturile conjunctive, ce participă atît la elaborarea substanţei fundamentale, cît şi a fibrelor. El reprezintă forma activă, metabolică sau tînără a celulelor conjunctive. Este o celulă mare (12-20 microni), alungită sau ovalară, cu o citoplasmă redusă, bazofilă, cu prelungiri ce-i dau un aspect stelat. Nucleul este mare, cu 1-2 nucleoli, iar electronomicroscopic organitele implicate în procesele de sinteză proteică sînt bine reprezentate (Fig.8).

Se mai evidenţiază şi numeroşi microtubuli necesari pentru deplasarea veziculelor de secretie, cît si microfilamente de actină implicate în mobilitatea celulară; în procesele de vindecare a plăgilor, fibroblastele prezintă nuclei indentaţi şi numeroase fascicule de microfilamente, ca si celulele musculare netede, fiind denumite miefibroblaste.

Fibrocitul (forma inactivă, matură) este greu de diferentiat de fibroblast. Prezintă un nucleu mai mic şi mai hipercrom, citoplasma este acidofilă, cu prelungiri mai scurte, iar organitele sînt mai slab dezvoltate.

Fibroblastele în mod normal nu prezintă proprietăţi fagocitare, dar în urma unor stimulări puternice pot îngloba coloranţi. De asemenea, în condiţii experimentale sau în stări patologice, se pot transforma în celule cartilaginoase, osoase, adipoase.

Fibroblastul posedă un bogat echipament enzimatic, necesar intensei sale activităţi de sinteză (sinteza precursorilor mucopoliza-

haridici şi ai colagenului), dar secretă şi amino şi carboxil pro-colagen peptidaze, ce cliveazâ telopeptidele - peptidele de înregistrare.

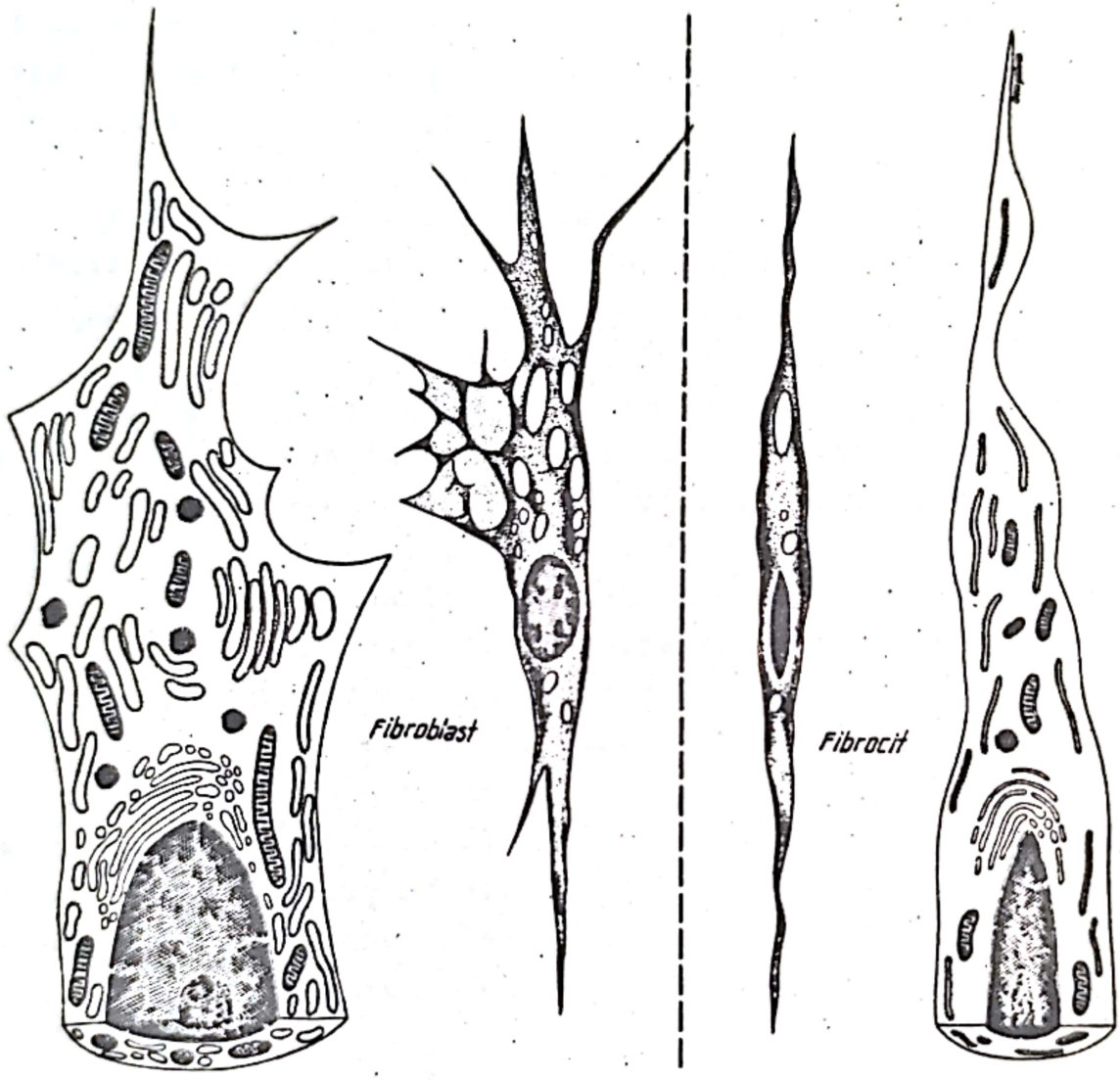

Fig.8. Schema structurii microscopice şi ultramicroscopice a fibrblastului şi a fibrocitului.

Mastocitul (bazofilul tisular) descris în urmâ cu un secol de către Ehrlich, este râspîndit în ţesutul conjunctiv lax şi submucos de-a lungul vaselor sanguine, în conjunctivul pielii, pleurei, mezenterului, corionul intestinal, stroma glandelor endocrine, uter, corio-

nul vezicii urinare. Este o celulă rotundă sau ovalară, cu diametrul pînă la 25 microni, localizată în jurul vaselor. Citoplasma conţine foarte numeroase granulatii bazofile, metacromatice, slab P.A.S. pozitive (datorită prezenţei mucopolizaharidelor acide sulfatate). Aceste granulatii maschează adesea nucleul care este mare, situat central, cu 1-2 nucleoli. Se colorează în roşu cu albastru de toluidină sau violet de metil. Suprafaţa mastocitelor conţine receptori specifici pentru IgE, o imunoglobulină produsă de plasmocite.

La microscopul electronic (Fig.9) are un contur neregulat, un complex Golgi bine dezvoltat, mitocondrii puţine si reticul endo-

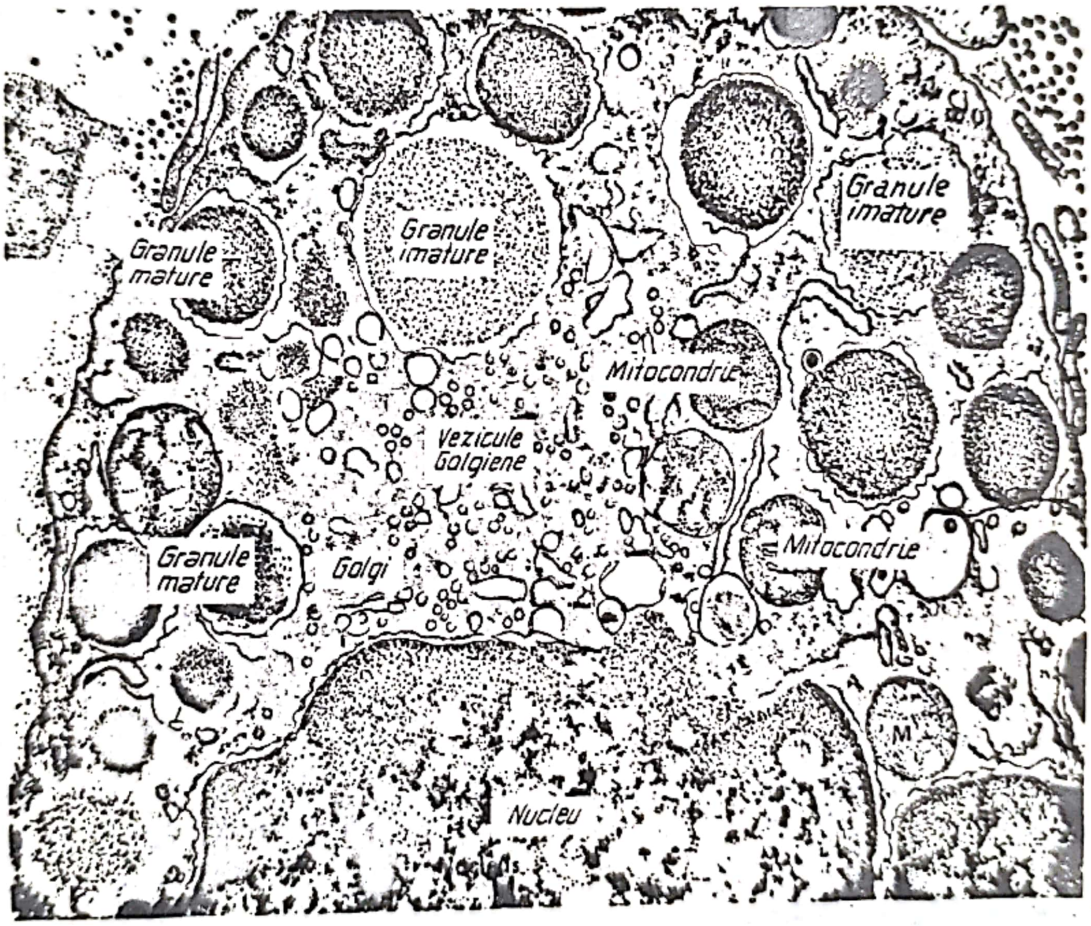

Fig.9. Ultrastructura mastocitului.

plasmatic redus. Granulatiile sînt delimitate de o membrană şi apar dense, neomogene, uneori cu aspect lamelar. Granulatiile conţin heparină - factor anticoagulant şi lipolitic, histamină ce creşte permeabilitatea capilarelor şi venulelor, modificînd tensiunea arteria-

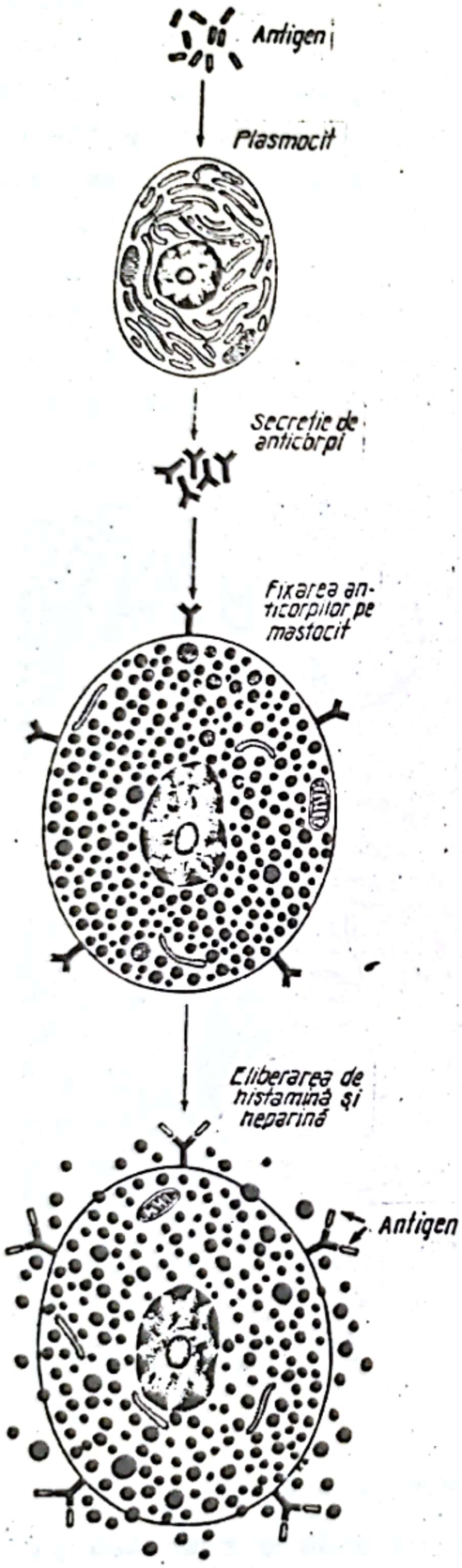

Fig.10. Schema degranulării mastocitului.

lă prin contracţia muşchilor netezi,diverşi mediatori chimici,cum ar fi ECFA (eosinophylic chemotactic factor of anaphylaxis), ca şi unele enzime (betaglucuronidaza). La şobolan secretă şi serotonină (5-hidroxitriptamină) ce produce constricţia vaselor mici şi influenţează tensiunea arterială.

In afară de substanţele conţinute în granule, mastocitele mai sintetizează produşi pe care nu-i stochează cum ar fi leucotriena C (SRS-A: slow reacting substance of anaphylaxis),care creşte permeabilitatea vasculară şi contracţia musculaturii netede,prostaglandine, ce stimulează adenilciclaza,PAF (plattelets activating factor - factor activator al plachetelor), produşi ai metabolismului oxigenului. Li s-a mai atribuit şi sinteza de bradikinină, acetilcolină, leucotaxină.

Aceste substanţe sînt puse la dispoziţia organismului prin procesul de degranulare, granulele eliminîndu-se prin exocitoză sau ruperea membranelor, proces numit clasmatoză. Degranularea este favorizată de raze X, variaţii ale pH-ului, temperaturi ridicate, substanţe toxice, venin de şarpe, complexe antigen-anticorp. In stările

de şoc (anafilactic) se produce o degranulare masivă prin clasmatoză (Fig.10), substanţele eliminate acţionînd asupra permeabilităţii vasculare şi a coagulabilităţii sanguine.

La contactul cu antigenul, limfocitele B suferă o transformare blastică cu apariţia plasmocitelor. Anticorpii sintetizaţi de plasmocite se ataşează la suprafaţa membranelor mastocitelor pe receptorii de tip IgE. Un nou contact cu acelaşi antigen, duce la combinarea acestuia cu anticorpii fixaţi pe mastocit, rezultînd o degranulare masivă cu eliminarea histaminei, heparinei, SRS-A, ECF-A, în spaţiile intercelulare.

Avînd un bogat echipament enzimatic (decarboxilaza, A.T.P.-aza, fosfataza acidă şi alcalină), mastocitele participă la diverse procese locale sau generale ale organismului.

Astfel, mastocitele intervin <u>local</u> în :

- sinteza acidului hialuronic şi a mucopolizaharidelor acide, contribuind la edificarea substanţei fundamentale;
- în formarea colagenului;
- prezintă relaţii cu fibrele nervoase adrenergice şi colinergice;
- intervin în controlul metabolismului lipidelor din celulele adipoase;
- participă la reglarea hidratării locale şi,
- în reglarea permeabilităţii capilarelor din ţesutul adipos.

De ordin <u>general</u> :

- menţin fluiditatea lichidelor tisulare;
- au funcţie de fixare a metalelor, microbilor;
- funcţie de lipoclarificare;
- intervin în unele procese anabolice (creşterea capilarelor, repararea tisulară);
- participă la fenomenele de apărare ale organismului (stările de şoc).

Funcţiile mastocitului sînt controlate de unii hormoni ca tiroxina, hormonii corticosuprarenalieni, somatotrop etc.

<u>Adipocitul</u> este o celulă fixă, specializată în sinteza şi stocarea lipidelor. Este sferică, cu diametrul de peste 100 microni, nucleul este turtit prin acumularea lipidelor, iar citoplasma redusă la o coajă sau un inel periferic, ce conţine organitele comune tuturor celulelor (Fig.11). Este înconjurată de glicocalix ca şi de

o reţea delicată de reticulină. Poate apare izolată, în jurul vaselor, sau aglomerată în grupuri, formînd lobuli sau ţesut adipos.

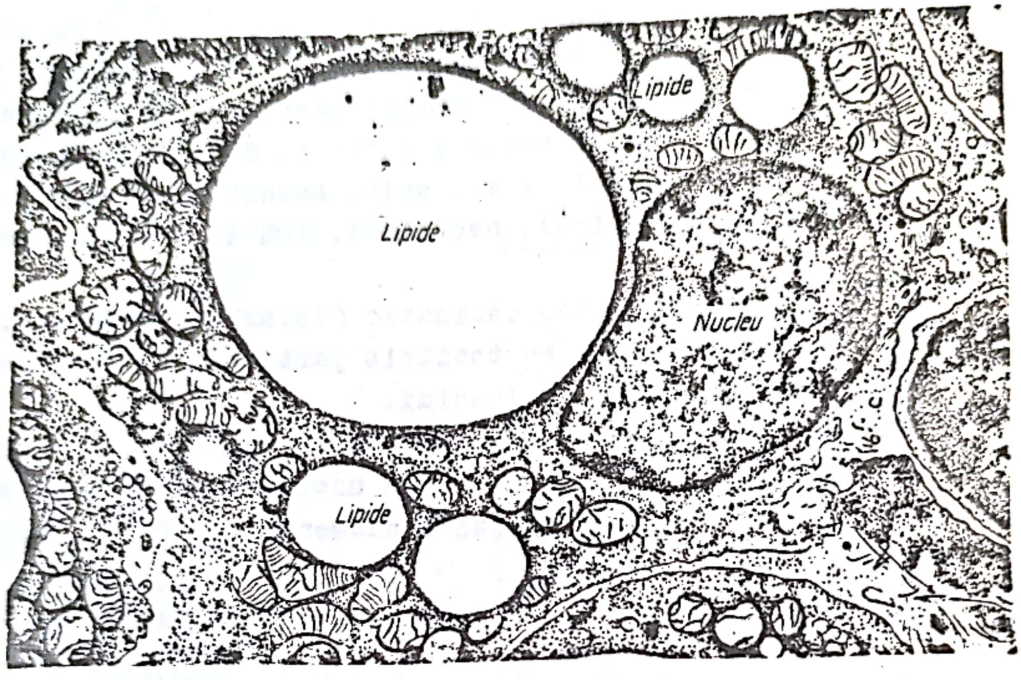

Fig.11. Ultrastructura adipocitului.

In coloraţiile de rutină, grăsimile sînt dizolvate. Ele se evidenţiază după secţionare la criostat sau microtomul de congelare şi colorare specifică cu Sudan III, Scharlach (în roşu) sau cu Sudan negru (în negru). De asemenea, prin fixare şi colorare cu acid osmic, în negru.

Celula adipoasă este bogată în enzime ce intervin în metabolismul hidraţilor de carbon.

Originea ei este discutată : se poate dezvolta din celula mezenchimală nediferenţiată, rezultînd ţesutul adipos primar, trecînd prin stadiul de adipoblast şi apoi adipocit, sau din fibroblaste ce se încarcă cu grăsime în cazul formării ţesutului adipos secundar.

Histiocitul (macrofagul) este mai mic decît fibroblastul, prezentînd aspecte morfologice diferite, dependente de activitatea variată şi foarte intensă pe care o desfăşoară. Cînd este inactiv, apare ca o celulă fixă (macrofagul fix), cu nucleul rotund, mai mic şi

mai cromatic decît al fibroblastului, cu citoplasma redusă, cu rare granule şi vacuole, ce se colorează supravital cu roşu neutru. Mitocondriile sînt rare, reticulul endoplasmatic este mai puţin dezvoltat, complexul Golgi rudimentar, iar centrozomul prezent, situat lîngă nucleu.

In <u>forma activă</u> histiocitul devine liber (<u>macrofag liber</u>), este mai mare, are un contur variabil, un nucleu hipertrofiat cu nucleolul proeminent, iar citoplasma prezintă un număr variabil de granule şi vacuole, ca şi diverse resturi celulare fagocitate.

La <u>microscopul electronic</u> (Fig.12) plasmalema histiocitului activ prezintă microvilozităţi, membrane ondulante şi pseudopode, a căror formare este facilitată datorită unei reţele de filamente actomiozinice prezente în citoplasma periferică. Complexul Golgi este mai dezvoltat, există numeroşi lizozomi sau corpi reziduali şi un echipament enzimatic bogat în special în hidrolaze acide. Datori-

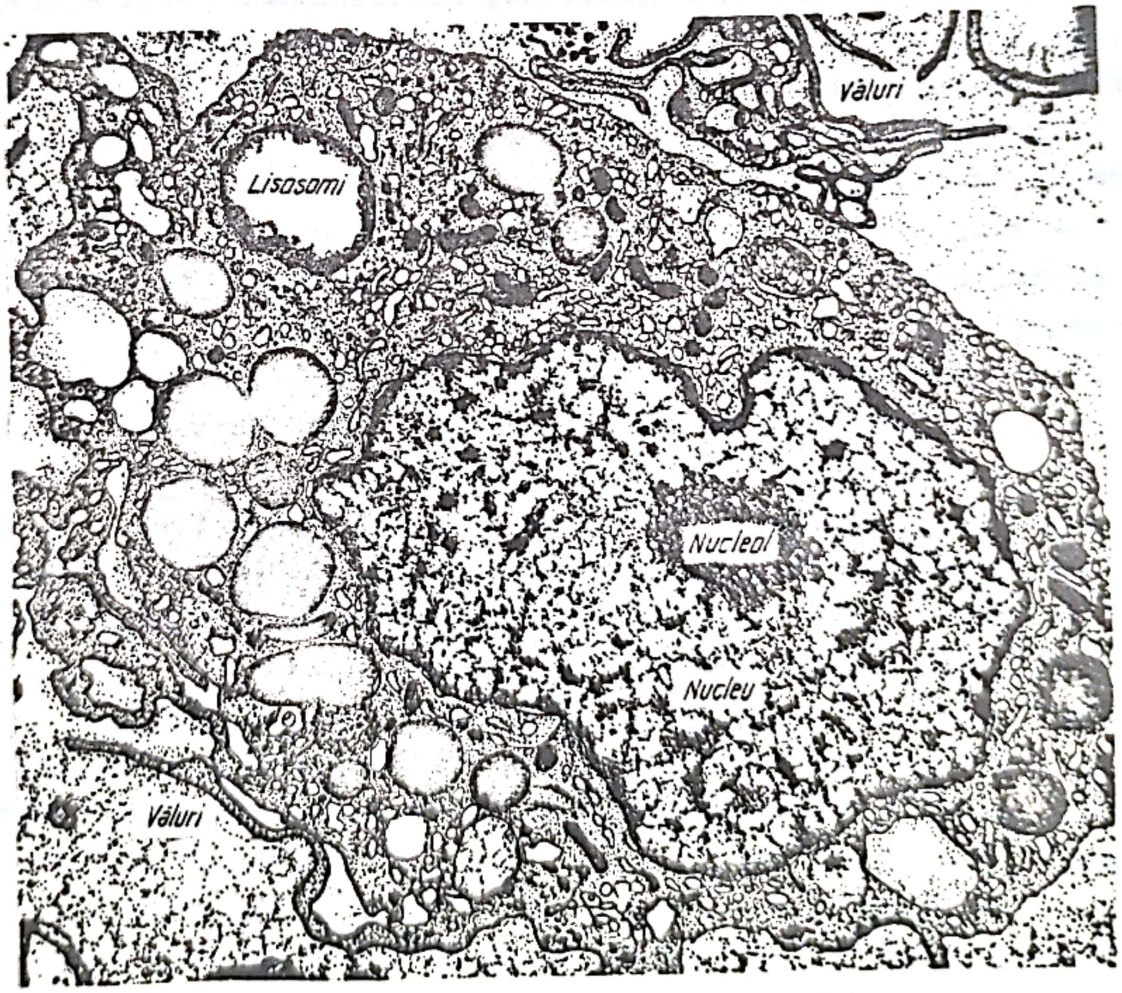

Fig.12. Ultrastructura macrofagului (histiocitului)

tă prezenței vâluriler ondulante și a pseudopodelor, histiocitele sînt deosebit de mobile. Ele reprezintă elementele macrofagice esențiale și fac parte din sistemul fagocitelor mononucleate (vechiul sistem reticulo-endotelial). Criteriile funcționale după care au fost incluse în acest sistem sînt : fagocitoză intensă, aderența la o suprafață de sticlă, prezența membranelor ondulante și a receptorilor de membrană (imunoglobuline și complement).

Pot fi identificate în țesuturi prin folosirea coloranților vitali pe care-i fagocitează și-i înglobează în vacuolele citoplasmatice.

Studii de imunofluorescență și imunocitochimie, au arătat pe suprafața macrofagelor receptori pentru portiunea Fc a imunoglobulinelor și receptori pentru fractiunea C_3 a complementului. O parte din macrofage exprimă pe suprafața lor antigenul Ia, ce aparține complexului de histocompatibilitate.

Prin calitățile de fagocitoză, histiocitele participă activ la procesele de curățire a țesuturilor, fagocitînd bacterii, celule moarte, resturi de fibrină (funcția de „gunoieri ai organismului").

Cercetări recente au arătat că macrofagele au și funcție de secreție, sintetizînd :

- enzime : lizozomale (hidrolaze, proteinaze neutre, lizozim sau muramidază), colagenaza, elastaza, substanțe activatoare a plasminogenului;
- factori limfostimulanți numiți monokine, cu rol în cresterea activității mitotice a limfocitelor T, LAF(lymfocite activating factor) sau interleukina I pentru activarea limfocitelor T, factori care induc transformarea limfoblastelor B în plasmocite;
- substanțe ce stimulează multiplicarea fibroblastelor, a celulelor endoteliale, cresterea și diferențierea precursorilor mieloizi și eritrocitari;
- proteine ale sistemului complement (C_2, C_3, C_4, C_5);
- factori chemotactici pentru polimorfonucleare neutrofile;
- prostaglandine și leucotriena C sau SRS-a (lipide biologic active);
- substanțe pirogene;
- interferon (factor inhibitor al replicării);
- și,după unii autori,și factori imunosupresori.

Prin captarea şi prelucrarea antigenelor, macrofagele care exprimă pe suprafaţa lor antigenul Ia cooperează cu limfocitele în procesele imunologice. Unele macrofage „armate",ce fixează în receptorii lor porţiunile Fc a imunoglobulinelor G secretate de către limfocitele B contra unui agent agresor (celulă străină, celulă canceroasă), devin capabile de distrugere prin actiune directă (efect Killer).

Tot în cadrul sistemului imun, macrofagele influenţează limfocitele T pentru producerea limfokinelor (MAF - factorul de activare a macrofagelor, si MIF - factorul de inhibare al migrării),determină cresterea producţiei de interferon a limfocitelor, putînd fi incluse în sistemul complex de supraveghere imunologică.

In contact cu anumite bacterii (ex. în tuberculoză) sau paraziţi, histiocitele macrofage se metaplaziază în celule epitelioide sau gigante; în jurul corpilor străini formează celule bizare, gigante de corp străin.

Histicoitele se pot încărca cu grăsimi sau pigmenţi, rezultînd histiocitul adipos sau pigmentar.

Studii cu izotopi sau markeri cromozomiali au demonstrat că macrofagele ţesutului conjunctiv provin din măduva osoasă, sub formă de monocite, ce sînt transportate pe cale sanguină 72 ore si apoi populează ţesuturile,unde îşi desfăşoară activitatea.

Plasmocitul apare în număr mic în mod normal, devine abundent în stări patologice (inflamatie, imunitate, alergie). Aşa cum s-a văzut, nu reprezintă de fapt o celulă proprie a ţesutului conjunctiv, ci o stare funcţională a limfocitului B în vederea elaborării de anticorpi (vezi capitolul sînge).

Histologic, se evidenţiază în ţesuturile bogat celulare, în mucoasele digestive, în ţesuturile limfoide.

Plasmocitul are un volum egal sau mai mare ca al limfocitului, este ovoid, prezintă un nucleu rotund sau ovalar, situat excentric, cu cromatina dispusă în grunji mari pe membrana nucleară, realizînd aspectul „spiţelor de la roată"; citoplasma este bazofilă, cu un halou mai clar perinuclear. Bazofilia, ca şi pironinofilia citoplasmei, sînt atribuite unui conţinut crescut în ribonucleoproteine. Plasmocitul prezintă o motilitate foarte redusă şi este practic lipsit de activitate fagocitară.

La microscopul electronic (Fig.13) zona palidă perinucleară este ocupată de un complex Golgi bine dezvoltat, în vecinătatea căruia se identifică granule secretorii şi lizozomi. Restul citoplasmei prezintă un reticul endoplasmatic bogat, cu numeroşi ribozomi liberi şi ataşaţi, organite implicate în sinteza imunoglobulinelor (anticorpilor).

Fig.13. Ultrastructura plasmocitului.

In unele plasmocite cisternele acestui reticul sînt turtite şi orientate paralel între ele, în altele sînt destinse şi conţin un material cu o densitate electronică scăzută. Uneori, celulele pot prezenta în citoplasmă corpi sferici acidofili - corpii Russel - consideraţi drept aspecte de stocaj, fie a imunoglobulinelor normale, fie a unor produşi intermediari metabolizaţi insuficient.

Scanned with OKEN Scanner

VARIETATI DE TESUTURI CONJUNCTIVE

In raport cu gradul de specializare funcţională, determinat de necesitatea adaptării la acţiunea factorilor mecanici sau biochimici ai mediului, ţesuturile conjunctive se pot împărţi în : ţesuturi conjunctive propriu-zise şi ţesuturi specializate.

După predominenţa uneia din cele trei elemente componente,deosebim varietăţi în care predomină fibrele (ţesutul conjunctiv dens, cum ar fi tendonul); în care predomină substanţa fundamentală (gelatina Wharton) şi ţesuturi în care celulele, fibrele şi substanţa fundamentală sînt în proporţii relativ egale (ţesut conjunctiv lax).

După gradul de consistenţă al substanţei fundamentale, distingem ţesuturi conjunctive cu substanţa fundamentală dură (cartilagiu, os), cu substanţa fundamentală moale (ţesut conjunctiv lax, ţesutul adipos) şi,după unii autori, cu substanţa fundamentală lichidă (sîngele).

Tesuturile conjunctive pot fi împărţite şi după modul în care fibrele din interiorul lor se orientează sub influenţa presiunilor diferite ce se exercită asupra lor : <u>ţesuturi conjunctive nemodelate</u> sau <u>neorientate</u> (ţesutul conjunctiv lax), <u>ţesuturi conjunctive semimodelate</u> sau <u>semiorientate</u> (seroasele şi membranele), <u>ţesuturi conjunctive modelate</u> sau <u>orientate</u> (tendonul).

In tabelul 2 prezentăm schema clasificării varietăţilor de ţesut conjunctiv.

1. <u>Tesutul conjunctiv lax propriu-zis (areolar)</u>

Tesutul conjunctiv lax (areolar) nu are o delimitare precisă. El este caracterizat printr-o lipsă de aranjament a numeroaselor sale fibre colagene, elastice şi de reticulină, printr-o substanţă fundamentală relativ abundentă şi printr-o mare varietate de celule conjunctive, cu predominenţa fibroblastelor, mastocitelor şi macrofagelor. Conţine numeroase vase sanguine şi limfatice (Fig.14).

Tesuturile conjunctive laxe, în general, prezintă o <u>mare plasticitate</u>, <u>multiple posibilităţi de metaplaziere</u> şi <u>un metabolism destul de activ</u>. In afară de rolul lor ca structuri de legătură,sus-

Tabelul 2. Varietăti de țesut conjunctiv

Tipul de substanță fundamentală	Componentul predominant	Varietatea de țesut conjunctiv	Localizări
Substanță fundamentală moale	1.toate componentele sînt egal reprezentate	1.țesutul conjunctiv lax propriu-zis (areolar)	-hipoderm -submucoase -stroma organelor -subseroase -conjunctivul perivisceral
	2.predomină fibrele (substanță fundamentală redusă)	2.A) colagene „țesut conjunctiv dens"	
		a. cu dispoziție neordonată (semiordonate)	-derm -corion - capsulele de acoperire etc
		b. cu dispoziție ordonată	-tendon -aponevroze -ligamente -cornee -teaca firului de păr -bursele seroaselor etc.
		2.B) elastice „țesut elastic"	
		a. cu dispoziție neordonată (în rețea)	-peretele alveolei pulmonare
		b. cu dispoziție ordonată(lamelară)	-limitante si tunica medie a unor vase sanguine
		2.C) reticulare „țesut reticular"	
		a. cu dispoziție neordonată (în rețea)	-stroma organelor hemolimfopoietice
		b. cu dispoziție ordonată (lamelară)	-membranele bazale -glandilem -sarcolemă -nevrilem -în jurul adipocitelor -peretele capilarelor sinusoide etc.

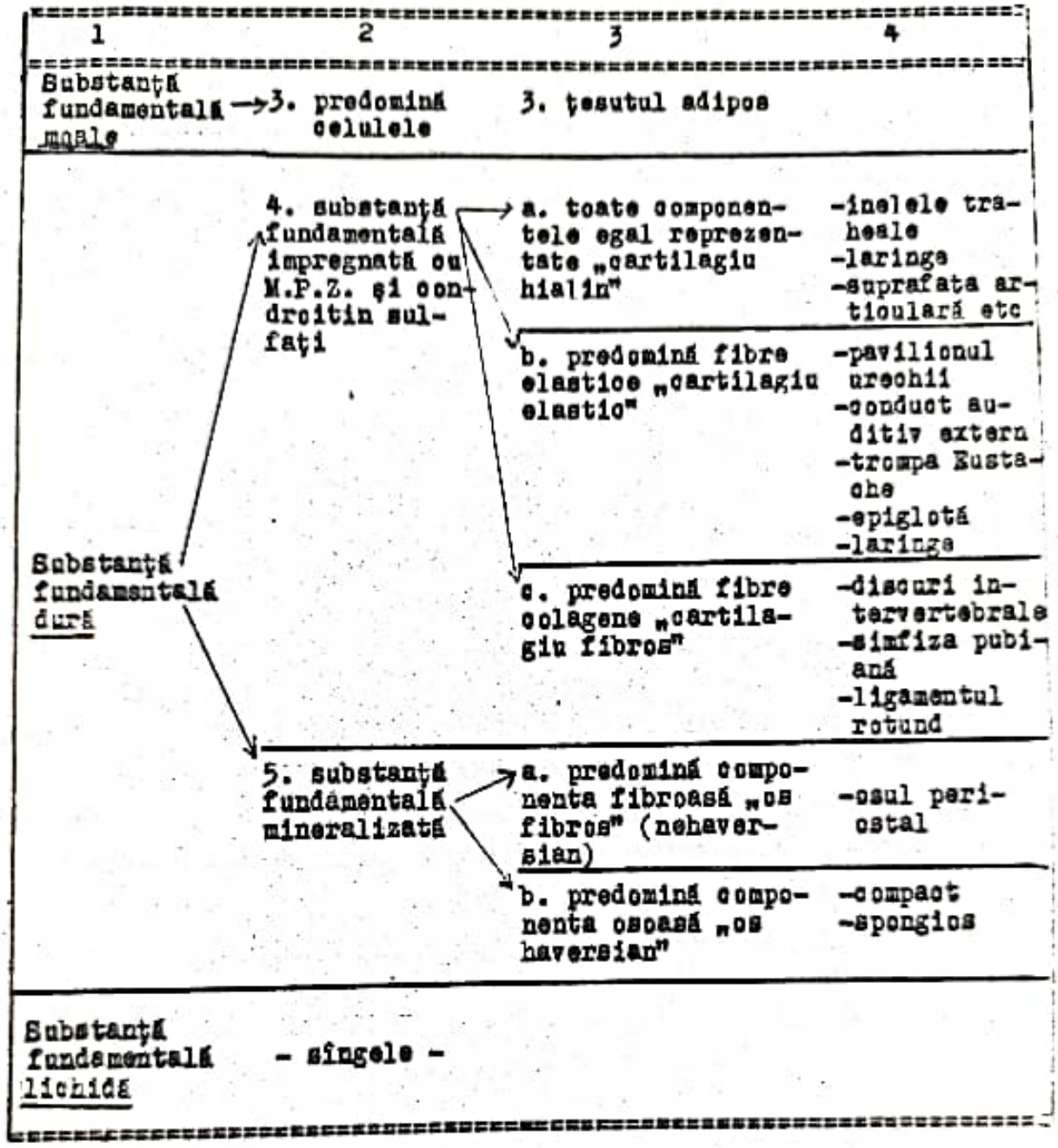

ţinere şi de stromă a organelor parenchimatoase, aceste ţesuturi sînt sediul unor importante procese metabolice.

Morfologia şi funcţionalitatea lor este dependentă de numeroşi factori exogeni şi endogeni :

- astfel, în avitaminoza C, fibrocitele sînt incapabile de a elabora fibrele colagene;

- în cursul procesului de îmbătrînire se produc modificări importante ce interesează structurile fibrilare şi substanţa fundamentală;



Fig.14. Țesut conjunctiv lax propriu-zis.

- într-o serie de afecțiuni, colagenoze, leziunea esențială este reprezentată prin dezorganizarea colagenului.

Țesutul areolar sau conjunctiv lax propriu-zis, este țesutul cel mai bine reprezentat din organism. El formează în primul rînd stroma organelor, ca și fasciile superficiale și multe din cele profunde. Se găsește de-a lungul vaselor și nervilor, în piele sau în mucoase, leagă între ele fibrele musculare ca și grupele de mușchi și umple toate spațiile libere, neocupate dintre organe. Este un țesut moale, ce se poate modifica ușor, avînd o mare putere de adaptare. Este bogat vascularizat și inervat, vasele și nervii fiind în tranzit, în drum spre țesuturile respective.

Țesutul conjunctiv lax propriu-zis îndeplinește în organism multiple funcții : mecanică, metabolică, de apărare și reparare (ultimele prin varietatea celulelor conținute).

2.A.a. Țesuturile conjunctive dense, semiordonate

Sînt caracterizate prin abundența fibrelor colagene care prezintă un început de orientare. Se găsesc în dermul pielii, în corionul mucoaselor, în capsulele de acoperire a unor organe, în membranele seroase.

In dermul pielii predomină fibrele colagene, dar se găsesc și fibre elastice și de reticulină. Aceste fibre formează rețele groase lane (Fig.15), ce se continuă cu cele ale țesutului subcutanat. Substanța fundamentală este redusă, iar celulele, relativ numeroase, sînt reprezentate de fibroblaste, mastocite și macrofage. Dermul este separat de epiderm printr-o membrană bazală ondulată care delimitează papile sau prelungiri ale dermului în epiderm, cu rol în mărirea suprafeței de contact între cele două țesuturi, ca și în aderiunea lor. La nivelul acestor papile fibrele colagene sînt asociate în fascicule mai subțiri, în timp ce celulele sînt mai numeroase și

mai răspîndite („dermul papilar").

Sub papile, dermul numit „propriu-zis" sau profund, este format din fibre colagene asociate în fascicule groase, orientate în toate direcţiile, iar celulele sînt mai reduse numeric.

Fig.15. Tesut conjunctiv dens semiordonat (derm profund).

Corionul mucoaselor este asemănător cu dermul. In unele organe (stomac, intestin) devine mai lax, fibrele sînt mai reduse cantitativ, predominînd cele de reticulină; există numeroase vase capilare şi aglomerări limfoide. In mucoasa uterină este foarte bogat în celule (citogen) şi suferă modificări ciclice sub acţiunea factorilor endocrini. In starea de graviditate aceste celule se transformă în celule deciduale.

Capsulele de acoperire ale unor organe sînt formate din fibre colagene abundente, printre care celulele conjunctive apar turtite. Se întîlnesc la nivelul ficatului (capsula lui Glisson), a splinei, ganglionilor limfatici, testiculului (albuginea).

Membranele seroase (peritoneul, pleura, pericardul) înconjoară şi delimitează cavităţi închise din organism. Prezintă o foiţă parietală, aplicată pe perete şi o foiţă viscerală ce acoperă suprafaţa organelor din cavitatea respectivă. Intre cele două foiţe există un spaţiu virtual cu o cantitate redusă de serozitate, ce poate creşte în cazuri patologice.

Scanned with OKEN Scanner

Membranele seroase sînt tapetate de mezoteliu, reprezentat prin celule turtite, pavimentoase sau cubice joase, solidarizate între ele printr-o substanţă cementată. Ţesutul conjunctiv al acestor membrane este format din fibre colagene şi elastice cu un aranjament destul de ordonat, printre care se găsesc fibrocite, macrofage, mastocite, celule adipoase.

Ţesuturile conjunctive dense semiordonate sînt structuralizate pentru a răspunde unor solicitări mecanice, de rezistenţă. Ele asigură şi calea de transport pentru substanţele nutritive necesare epiteliilor cu care vin în contact. Corionul mucoaselor facilitează mobilitatea epiteliilor respective, dar asigură, prin numeroasele vase capilare, filtrarea şi rezorbţia substanţelor.

Membranele seroase asigură mobilitatea organelor respective, dar intervin şi în procesele de rezorbţie şi filtrare ca şi de apărare locală prin fagocitoză, prin încapsulare şi delimitare a proceselor inflamatorii, cu formarea bridelor şi aderenţelor, ca şi în procesele de cicatrizare a suprafeţelor denudate de care aderă.

2.A.b. Ţesuturile conjunctive dense ordonate (modelate)

Sînt ţesuturi dense, în care predomină fibrele colagene, ce se orientează într-o singură sau în două direcţii, celulele şi substanţa fundamentală fiind reduse. Prezintă o vascularizaţie redusă, sînt lipsite de plasticitate, formează structuri de sine stătătoare ce îndeplinesc o funcţie mecanică, fiind situate în locurile de frecare, tracţiune şi presiune maximă.

Din aceste ţesuturi fac parte : tendonul, aponevroza, ligamentele articulare, cornea, teaca firului de păr şi a nervilor, bursele seroase, sinovialele.

Tendonul este format din fibre colagene groase, aşezate în mănunchiuri paralele, printre care se găsesc puţine fibre elastice dispuse în reţea şi rare celule denumite tenocite, reprezentînd fibroblastele adaptate compresiunii. In secţiuni transversale tenocitele prezintă o formă stelată cu prelungiri ce înconjoară fibrele colagene. In secţiune longitudinală, celulele apar turtite şi lipite de fibre, aliniate în rînduri paralele, dispuse două cîte două, cu nucleii foarte apropiaţi (nuclei gemeni) (Fig.16). Substanţa fundamentală este redusă, ocupînd spaţiile dintre fibre şi celule.

Fibrele colagene dispuse în benzi formează fasciculul primar, ce este învelit într-o capsulă conjunctivo-elastică - endotenoniu. Mai multe fascicule primare formează un fascicul secundar, învelit de o capsulă conjunctivă proprie - peritenoniu. Mai multe fascicule secundare formează tendonul ca organ, delimitat de o teacă conjunctivă epitenoniu.



Fig.16. Țesut conjunctiv dens ordonat - tendon.

Țendonul este lipsit de vase, nutriția lui, realizată prin imbibiție - difuziune, fiind asigurată de vasele prezente în epi-, peri- și endotenoniu. Ca urmare a lipsei vascularizației proprii, tendonul are o capacitate de regenerare redusă, practic absentă. Grefele de tendon ce se practică astăzi stimulează regenerarea și,în special, capacitatea proliferativă a tenocitelor, dar mai ales furnizează vase de neoformație și fibroblaste ce vor asigura fibrilogeneza.

Deși nu prezintă elasticitate, tendonul este un organ flexibil și rezistent la forțele mecanice. Prin intermediul tendoanelor mușchii se fixează de oase.

Aponevrozele au o structură asemănătoare cu a tendonului,dar sînt mai late și mai turtite. Fibrele colagene se dispun în două sau mai multe planuri (lamele) suprapuse, orientate paralel între ele într-un plan, dar perpendicular pe direcția fibrelor din planul vecin; prin suprapunere se realizează orientări în diferite direcții, ceea ce mărește rezistența la tracțiune. Fibrele elastice sînt rare. Fibrocitele, situate între planurile suprapuse, sînt plate, prezintă prelungiri și au în general o formă neregulată, bizară. Între diferitele lame aponevrotice apar fibre colagene de sutură ce măresc coeziunea și deci rezistența, aponevroza fiind neextensibilă și nedeformabilă.

Ligamentele articulare sînt asemănătoare cu tendonul,dar organizarea lor este mai puţin regulată.

Ţesutul propriu al corneei este format din fibre colagene aşezate în 40-60 de lamele, orientate paralel între ele şi paralel cu suprafaţa organului. Fiecare lamelă este formată din fibrile colagene cu diametrul de 250-400 Å aşezate la fel ca în aponevroză (paralele între ele în aceiaşi lamelă, perpendiculare pe lamela vecină). In lumina polarizată apare o alternanţă de lame clare şi obscure.In partea posterioară ţesutul propriu corneean conţine şi rare fibre elastice. Celulele conjunctive denumite şi celule corneene, au o formă stelată, cu prelungiri ce vin în contact cu celulele vecine. Ele se aplică strîns pe lamelele colagene. Substanţa fundamentală este redusă. Indicele de refracţie a fibrelor şi substanţei fundamentale este acelaşi, ceea ce determină transparenţa corneei.

Corneea este lipsită de vase, nutriţia se realizează prin difuziune. Pătrunderea vaselor de neoformaţie sau modificarea indicelui de refracţie duce la opacifierea corneei - leucom.

2.B.a. Ţesutul elastic neordonat

Este un ţesut format din fibre elastice ramificate fără o orientare anumită, printre care apar fibre colagene subţiri şi celule. Forma fibrilară a acestui ţesut se găseşte la nivelul peretilor alveolelor pulmonare.

2.B.b. Ţesutul elastic ordonat

Conţine fibre elastice, groase şi subţiri, rare fibre colagene subţiri şi celule, orientate regulat în anumite direcţii, realizînd dispoziţii lamelare la nivelul limitantelor elastice şi a tunicii medii din vasele sanguine (în special în arterele elastice).

2.C. Ţesutul reticular

2.C.a. Ţesutul reticular neordonat

Alcătuieşte stroma organelor hematoformatoare (măduva osoasă) şi a majorităţii organelor limfoide; se mai găseşte în mucoasele respiratorii şi digestive şi în jurul sinusoidelor hepatice. Este format dintr-o reţea densă de fibre de reticulină şi din celule fixe,de origine mezenchimală, denumite celule reticulare fixe. Aceste celule sînt stelate, cu aspect dendritic, prezintă citoplasma abundentă slab colorată şi un nucleu mare, palid, cu un nucleol vizibil (Fig.17).Nu conţin în condiţii normale nici granule, nici vacuole.

Scanned with OKEN Scanner

Unele din aceste celule reprezintă fibroblaste specializate în elaborarea fibrelor de reticulină, altele sînt celule histiocitare macrofagice.

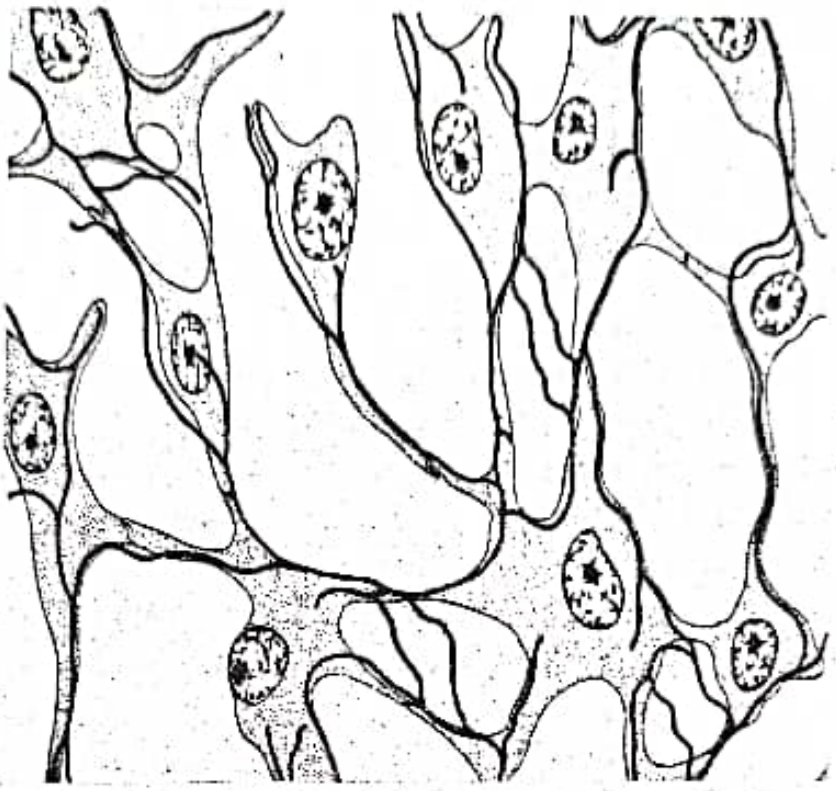

Fig.17. Țesut reticular neordonat în rețea (stroma organelor hematopoietice).

2.C.b. Țesutul reticular ordonat

Țesutul reticular mai intră în compoziția membranelor bazale, a glandilemului (bazelele ce învelesc adenomerul epiteliilor glandulare), a sarcolemei (ce învelește fibra musculară), a neurilemei (ce învelește fibra nervoasă), în alcătuirea capilarelor de tip sinusoidal.

3. Țesutul adipos

Țesutul adipos sau țesutul gras este împărțit din punct de vedere histologic și fiziologic în țesut adipos alb și țesut adipos brun. Țesutul adipos este o varietate de țesut conjunctiv în care predomină celulele, substanța intercelulară (fibrele și substanța fundamentală) fiind slab reprezentată.

Țesutul adipos alb (unilocular) prezintă o culoare ce variază de la alb la galben, în funcție de regimul alimentar. Este foarte abundent în piele unde formează paniculii adipoși, avînd o distribu-

ţie regională dependentă de vîrstă şi sex. La nou-născuţi şi copii este distribuit egal pe tot corpul,constituind paniculul adipos.La adult este distribuit diferit la femeie şi bărbat. Se găseşte şi în jurul unor organe ca rinichiul, suprarenala, ochiul şi tiroida, în mezenter şi mediastin, în regiunile axilare şi inghinale.

Celulele grase se grupează în jurul capilarelor şi arteriolelor formînd lobulii adipoşi. Aceste celule (denumite adipocite) sînt mari, pînă la 120 milimicroni în diametru, rotunde sau poliedrice, înconjurate de o reţea fină de fibre reticulare. Sînt situate într-o bogată reţea vasculară şi nervoasă. Citoplasma este ocupată de mai multe vacuole sau de o vacuolă unică, ce împinge nucleul la periferie, realizînd aspectul de inel cu pecete. In preparatele secţionate la parafină, vacuola apare goală (Fig.18) şi reprezintă grăsmile neutre solvite prin tehnica obişnuită. Aceste grăsimi se evidenţiază prin tehnici speciale de secţionare la congelare şi colorare (Sudan roşu, Sudan negru, acid osmic, Scharlach).La microscopul electronic adipocitul conţine organite puţine : reticul endoplasmatic şi complex Golgi slab reprezentat, puţine mitocondrii.

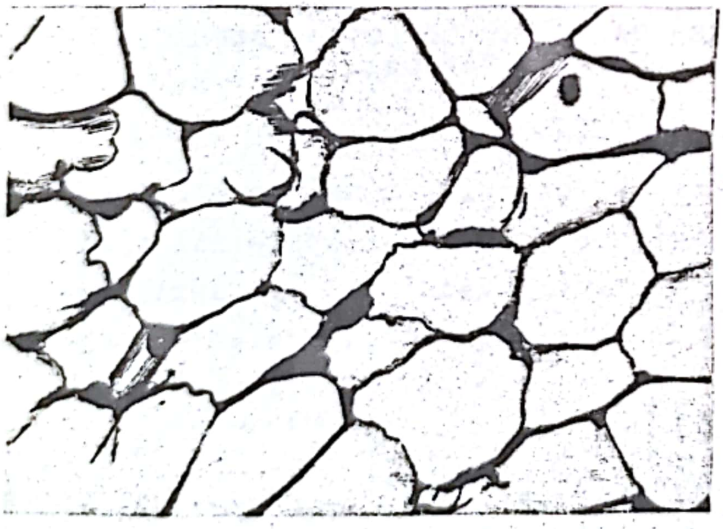

Fig.18. Ţesut adipos alb.

Prin metode de impregnare argentică şi de histoenzimologie s-a remarcat existenţa unor bogate fibre simpatice postganglionare noradrenergice,ce formează plexuri în jurul arteriolelor din ţesutul adipos. Noradrenalina transportată la membrana adipocitelor determină lipoliza cu eliminarea acizilor graşi.

Ţesutul adipos are <u>funcţii multiple</u>: are rol de izolator termic (împotriva frigului), rol de amortizor şi de protecţie pentru organele supuse unor presiuni puternice, ca şi funcţie de ţesut de rezervă, de depozit pentru substanţele grase.

Prin studii cu trasori radioactivi s-a constatat că depozitele lipidice nu reprezintă o rezervă inertă de energie, ci ele sînt continuu mobilizate şi reînoite chiar la indivizii cu un echilibru caloric constant (aproximativ 10 % din acizii graşi depozitaţi în celulele adipoase ale sobolanului sînt înlocuiţi zilnic prin noi acizi graşi).

Ţesutul adipos alb reprezintă principala sursă de acizi graşi liberi din plasma sanguină, proveniența acestor acizi grasi depozitaţi în ţesutul adipos fiind diferită : - din chilomicroni, fracţiuni lipidice foarte mici rezorbite la nivelul tubului digestiv; - din acizii graşi sintetizaţi din glucoză la nivelul ficatului şi transportaţi în ţesutul adipos sub formă de lipoproteine; - sau din acizii grasi sintetizaţi din carbohidraţi chiar de către celula adipoasă (Fig.19). Eliberarea în sînge a acizilor grasi din trigliceridele stocate în ţesutul adipos se face sub control hormonal, TSH-ul, STH-ul, ACTH-ul produşi de hipofiză, glucagonul format de pancreas fiind hormoni lipolitici. Insulina controlează transportul glucozei

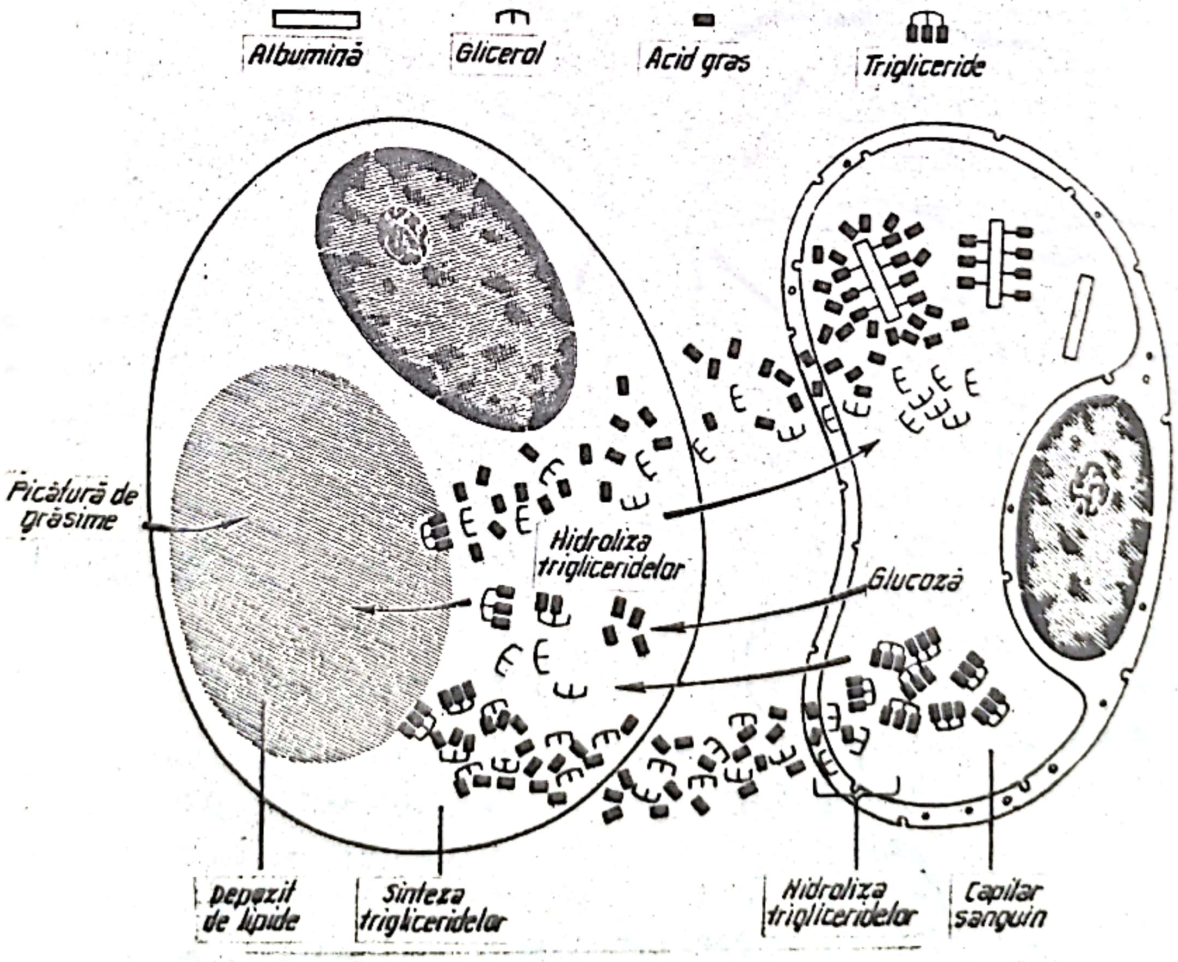

Fig.19. Schema circuitului permanent al grăsimilor între adipocite şi sînge.

la ţesutul gras, inhibă producerea de AMP-ciclic şi stimulează sinteza grăsimilor pe seama glucidelor (lipogeneza). Reglarea hormonală a lipolizei şi lipogenezei este posibilă datorită existenţei unor <u>sedii de cuplare</u> (proteine receptor specifice) de pe plasmalema adipocitului.

Activarea sistemului adenil ciclază, duce la creşterea concentraţiei intracelulare de AMP-ciclic, care interferează cu proteinkinazele intracelulare; acestea catalizează activitatea unor enzime, transformîndu-le grupul terminal fosfat. Numai sub formă fosforilată enzimele pot să realizeze lipoliza sau lipogeneza.

<u>Histogenetic</u> ţesutul adipos are o dublă origine: din <u>mezenchimul embrionar</u> în timpul vieţii embrionare şi din <u>fibroblaste postnatal</u>. Diferenţierea din celula mezenchimală se face prin intermediul lipoblastului, care se încarcă cu grăsimi neutre. Este <u>ţesutul adipos primar</u> ce formează grăsimea perirenală,bula lui Bichat(Fig.20).

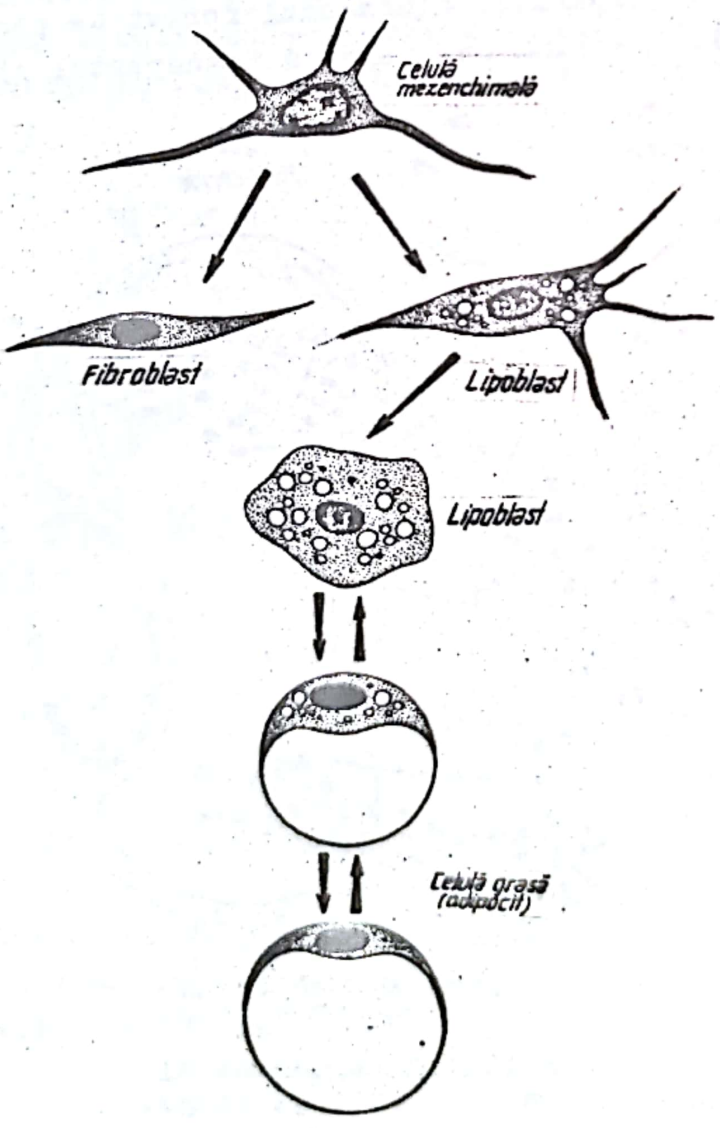

Fig.20. Transformarea celulei mezenchimale în adipocit.

Postnatal adipocitul rezultă prin modelarea fibroblastelor ce se încarcă cu grăsimi neutre si constituie <u>ţesutul adipos secundar</u>. Acesta reprezintă teritoriul de stocaj a lipidelor, fiind dependent de starea de nutriţie, de vîrstă şi sex.

<u>Tesutul adipos brun</u> (multilocular) (Fig.21) este caracteristic animalelor hibernante; la omul adult se găseşte numai în mod excepţional. La făt şi la sugar se poate găsi în regiunea gîtului şi toracelui, în axilă şi în regiunea suprailiacă, şi în spaţiul retroperitoneal perirenal. Este puternic lobulat şi vascularizat avînd o aparenţă glandulară. Celulele sînt poliedrice, delimitate de o membrană evidentă, citoplasma este multivacuolară, iar nucleul este situat central. La microscopul electronic, organitele sînt mai bine reprezentate decît în ţesutul adipos alb, de aceea această varietate este fiziologic mult mai activă. Celulele stabilesc contacte cu neuronii simpatici adrenergici, a căror axoni se termină direct pe plasmalemă şi eliberează catecolamine prin intermediul unor veziculo sinaptice, declanşînd răspunsul termogenetic rapid faţă de frig.

Fig.21. Tesut adipos brun.

La copiii noi-născuţi, în condiţii de temperatură joasă, ca şi la animalele hibernante la sfîrşitul iernii, are loc eliberarea norepinefrinei în ţesutul brun. Aceasta activează lipaza hormonosensibilă prezentă în celulele adipoase, care determină hidroliza triglicеridelor în acizi graşi şi glicerol. Ca urmare, are loc un consum crescut de oxigen şi o eliberare de căldură, care cresc temperatura locală a sîngelui ce trece prin ţesutul adipos brun şi apoi a întregului organism. (Acizii graşi nemetabolizaţi local sînt utilizaţi de alte organe).

S-a demonstrat că mitocondriile din ţesutul adipos multilocular pot decupla şi recupla fosforilarea oxidativă, dirijînd în funcţie de necesităţile organismului, producerea căldurii.

Proprietăţile termogenetice ale ţesutului adipos brun rezultă din modulaţia ciclică a AMP prin stimularea norepinefrinei, tocmai datorită prezenţei receptorilor adrenergici de pe plasmalemă.

Tesutul adipos brun mobilizează puţin lipidele ca răspuns la restricţii alimentare şi depune puţine trigliceride în cazul supraalimentaţiei, dar răspunde prompt la stressul prin frig, hidrolizînd rapid trigliceridele.

Recent, s-a demonstrat că în cazul supraalimentării, ţesutul adipos brun intervine în reglarea stocării lipidelor de către ţesutul adipos alb. Aceasta are loc prin acţiunea oxidativă a mitocondriilor fără formare de ATP şi utilizare a excesului de lipide fără stocarea lor.

Histogeneza ţesutului multilocular este diferită faţă de cea a ţesutului unilocular. Celulele mezenchimatoase care vor constitui ţesutul brun, înainte de a acumula grăsimi, sînt asemănătoare epiteliului glandular, sugerînd asemănarea cu o glandă endocrină. Tesutul adipos brun nu se formează după naştere şi nici nu are loc transformarea reversibilă din ţesut adipos brun în ţesut adipos alb.

Tesuturi conjunctive specializate (cu substanţă fundamentală dură)

Există două varietăţi de ţesut conjunctiv înalt specializate, asemănătoare prin caracterul dur al substanţei fundamentale : ţesutul cartilaginos şi cel osos. Ele diferă totuşi prin faptul că :

- ţesutul cartilaginos are un metabolism scăzut, este lipsit de vascularizaţie (cu excepţia cartilagiului embrionar), are o capacitate de proliferare continuă şi este elastic şi rezistent la tracţiune;

- ţesutul osos este mai dur, foarte bine vascularizat, are o structură mai complexă, se reface continuu ca răspuns la solicitările mecanice şi metabolice şi reprezintă un depozit major pentru calciu.

4. Tesutul cartilaginos

Tesutul cartilaginos prezintă o substanţă fundamentală adaptată şi perfecţionată pentru îndeplinirea unei funcţii mecanice: rezistenţă elastică la presiune şi mare rezistenţă mecanică la frecare. Datorită acestor proprietăţi ţesutul cartilaginos formează organe de susţinere permanente, alcătuind scheletul unor animale inferioare.La

om există cartilagii de tranziţie, care formează scheletul embrionului şi al fătului, din care se dezvoltă scheletul osos şi, cartilagii permanente care formează scheletul anumitor formaţiuni anatomice (urechea, epiglotă).

Celulele cartilaginoase iau naştere, fie direct din elementele mezenchimatoase, fie prin metaplazia fibroblastelor ţesutului conjunctiv, în momentul în care asupra acestuia acţionează diferite forţe mecanice. Cartilagiul este învelit la periferie de o membrană fibroasă, puţin vascularizată, numită pericondru.

Ţesutul cartilaginos este format din celule, substanţă fundamentală şi fibre. Componenta cea mai abundentă, căreia i se datoresc proprietăţile mecanice (elasticitate şi rezistenţă mecanică) este substanţa intercelulară, denumită şi substanţă cartilaginoasă sau matricea cartilagiului. Substanţa intercelulară este aparent amorfă şi omogenă, fiind în realitate constituită din substanţă fundamentală şi fibre, mai ales colagene. Fibrele sînt însă greu vizibile, deoarece sînt mai fine şi au un indice de refracţie similar cu cel al substanţei fundamentale. Ele devin evidente prin tratare cu tripsină sau clorură de sodiu, sau prin impregnare argentică. Sînt birefringente în lumina polarizată.

După natura sistemului fibrilar, se deosebesc trei tipuri de cartilagii : hialine, elastice şi fibroase.

4.a. Cartilagiul hialin reprezintă forma cea mai răspîndită şi cea mai complet structuralizată. El formează scheletul embrionului şi fătului. La adult se găseşte în porţiunea ventrală a coastelor, în inelele traheei, în laringe, la nivelul suprafeţelor articulare ale oaselor. Macroscopic apare sticlos, transparent sau semitransparent, alb-cenuşiu sau albăstrui, opalescent. Are o consistenţă oarecum elastică.

Celulele cartilagiului hialin (Fig.22) denumite condrocite, au o formă sferică sau ovoidă, conţin unul sau doi nucleoli, rotunzi, bogaţi în cromatină, cu unul sau doi nucleoli. Citoplasma este abundentă, bazofilă, conţine un complex Golgi, un reticul endoplasmatic bine dezvoltat şi numeroase mitocondrii. In citoplasmă se mai găsesc numeroase incluzii: lipidice, glicogenice, mucopolizaharidice.

Celulele cartilaginoase tinere, condroblastele, sînt mici, elipsoidale sau turtite, pe cînd cele adulte, condrocitele, sînt mari şi

rotunde, cu un diametru între 15-30 microni, uneori chiar peste 40 microni, cu 1-2 nuclei şi citoplasma bazofilă. Organitele implicate în sinteza proteică sînt dezvoltate la celulele tinere şi diminuă în cele mature, cînd se acumulează intracitoplasmatic glicogen.

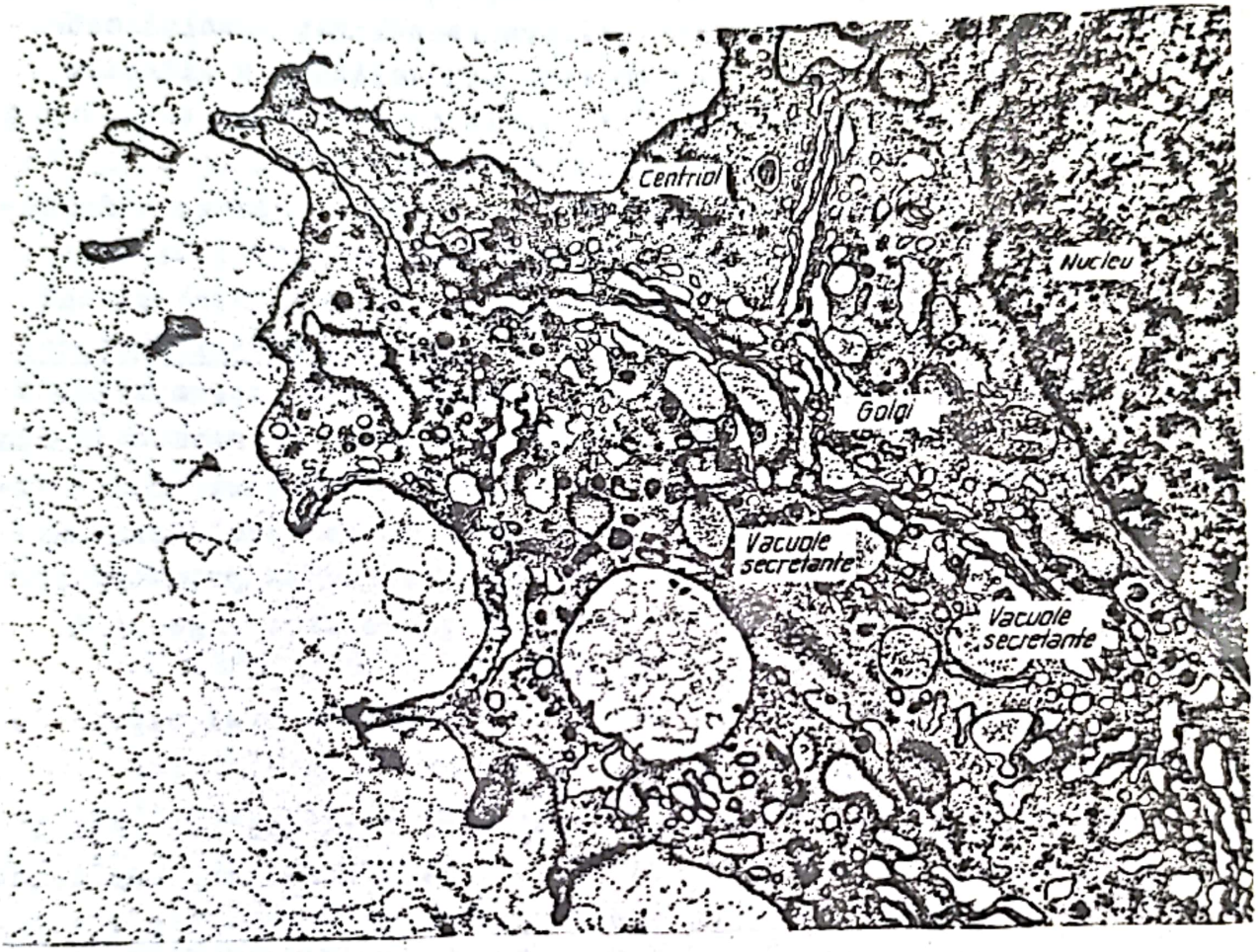

Fig.22. Ultrastructura condrocitului.

Fiecare condrocit este situat într-o lacună de substanţă fundamentală numită condroplast. Pe preparate proaspete celula ocupă întreaga cavitate, pe preparate fixate şi prelucrate, citoplasma se retractă, lăsînd un spaţiu optic vid la limita cu condroplastul. Condrocitele pot apărea izolate sau grupate cîte 2, 3 sau chiar 4, cînd formează grupe izogene (provin din diviziunea unei celule unice). După aranjamentul celulelor în grupul respectiv, ca rezultat al forţelor ce acţionează asupra lor, se deosebesc grupe izogene axiale (Fig.23) şi

grupe izogene coronare (Fig.24). Primele apar în procesul de osificare encondrală şi sînt dispuse în coloane paralele. In grupele izogene coronare, celulele sînt aşezate radiar, deoarece diviziuni-



Fig.23. Cartilagiu hialin - aşezarea condrocitelor în grupe izogene axiale.

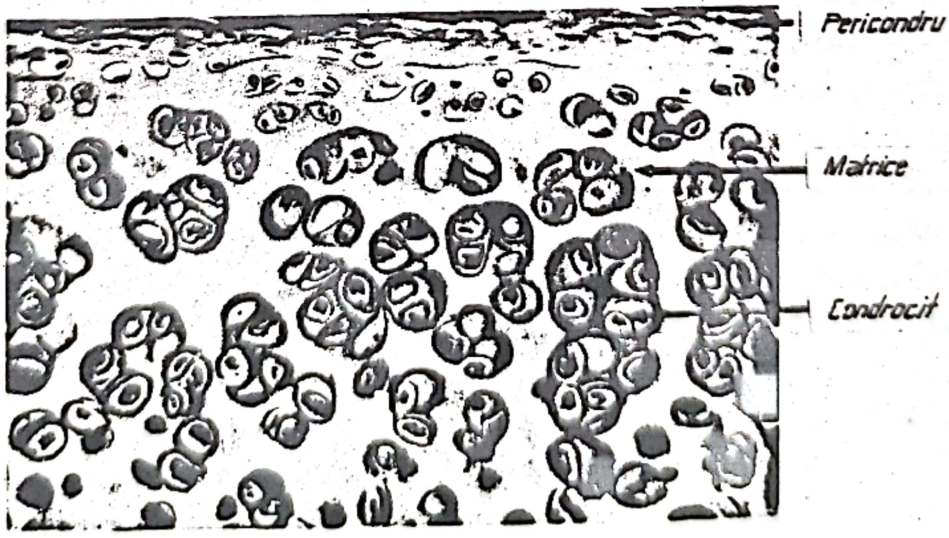

Fig.24. Cartilagiu hialin. Aşezarea condrocitelor în grupe izogene coronare.

le au loc în planuri diferite, forţele mecanice exercitînd-şi acţiunea simultan în mai multe direcţii. Acest tip este prezent în cartilagiile costale.

Peretii condroplastelor sînt înconjuraţi de capsule, puternic bazofile datorită conţinutului crescut de acid condroitin-sulfuric. Această capsulă reprezintă de fapt condensări ale substanţei fundamentale.

Substanţa fundamentală este formată dintr-un gel ferm, fiind amorfă şi hialină cu aspect omogen sau pestriţ. Din punct de vedere chimic este constituită din glicozaminoglicani (acid hialuronic) şi din proteoglicani în care predomină polimeri de mucoproteine şi condroitinsulfati (A si C), polimer numit condromucoproteină. Prezenţa condroitinsulfaţilor şi a keratin-sulfaţilor este responsabilă de bazofilia şi metacromazia caracteristică a cartilagiului, iar mucoproteina de acidofilia sa. La naştere predomină condroitinsulfaţii, la adult şi la bătrîn devine mai abundentă mucoproteina. De aceea, cartilagiul embrionar şi al nou-născutului este omogen şi puternic bazofil, la adult însă prezintă un aspect neomogen : în jurul grupelor celulare este bogat în mucopolizaharide acide, deci este P.A.S.-pozitiv, bazofil şi metacromatic, constituind matricea teritorială sau capsulară. Între grupele celulare predomină mucoproteinele şi colagenul, iar mucopolizaharidele acide sînt mai reduse, ceea ce face ca substanţa fundamentală să fie acidofilă şi lipsită de metacromazie. Aceste zone constituie matricea interteritorială (Fig.24).

Fibrele cartilagiului hialin sînt fibre colagene de tip II (trimer alfa$_1$), cu o redusă componentă de fibre reticulinice. Ele sînt mai fine decît în colagenul tip I, dispuse fie lax, în mod neregulat, fie în fascicule subţiri, orientate în raport cu forţele mecanice, uneori lipsite de periodicitate şi mai puţin polimerizate. În jurul celulelor cartilaginoase fibrele sînt mai numeroase şi prezintă o dispoziţie concentrică, realizînd aşa-numitele „coşuleţe fibrilare"; printre grupele de celule fibrele se răspîndesc în evantai. Această dispoziţie laxă a sistemului fibrilar favorizează difuziunea lichidului interstiţial ca şi dispersia forţelor ce acţionează asupra cartilagiilor.

Unitatea morfofuncţională a cartilagiului este condronul şi este formată din totalitatea celulelor delimitate în afară de o

le au loc în planuri diferite, forţele mecanice exercitînd-şi acţiunea simultan în mai multe direcţii. Acest tip este prezent în cartilagiile costale.

Pereţii condroplastelor sînt înconjuraţi de capsule, puternic bazofile datorită conţinutului crescut de acid condroitin-sulfuric. Această capsulă reprezintă de fapt condensări ale substanţei fundamentale.

Substanţa fundamentală este formată dintr-un gel ferm, fiind amorfă şi hialină cu aspect omogen sau pestriţ. Din punct de vedere chimic este constituită din glicozaminoglicani (acid hialuronic) şi din proteoglicani în care predomină polimeri de mucoproteine şi condroitinsulfati (A şi C), polimer numit condromucoproteină. Prezenţa condroitinsulfaţilor şi a keratin-sulfaţilor este responsabilă de bazofilia şi metacromazia caracteristică a cartilagiului, iar mucoproteina de acidofilia sa. La naştere predomină condroitinsulfaţii, la adult şi la bătrîn devine mai abundentă mucoproteina. De aceea, cartilagiul embrionar şi al nou-născutului este omogen şi puternic bazofil, la adult însă prezintă un aspect neomogen : în jurul grupelor celulare este bogat în mucopolizaharide acide, deci este P.A.S.-pozitiv, bazofil şi metacromatic, constituind matricea teritorială sau capsulară. Între grupele celulare predomină mucoproteinele şi colagenul, iar mucopolizaharidele acide sînt mai reduse, ceea ce face ca substanţa fundamentală să fie acidofilă şi lipsită de metacromazie. Aceste zone constituie matricea interteritorială (Fig.24).

Fibrele cartilagiului hialin sînt fibre colagene de tip II (trimer $alfa_1$), cu o redusă componentă de fibre reticulinice. Ele sînt mai fine decît în colagenul tip I, dispuse fie lax, în mod neregulat, fie în fascicule subţiri, orientate în raport cu forţele mecanice, uneori lipsite de periodicitate şi mai puţin polimerizate. În jurul celulelor cartilaginoase fibrele sînt mai numeroase şi prezintă o dispoziţie concentrică, realizînd aşa-numitele „coşuleţe fibrilare"; printre grupele de celule fibrele se răspîndesc în evantai. Această dispoziţie laxă a sistemului fibrilar favorizează difuziunea lichidului interstiţial ca şi dispersia forţelor ce acţionează asupra cartilagiilor.

Unitatea morfofuncţională a cartilagiului este condronul şi este formată din totalitatea celulelor delimitate în afară de o

capsulă „mamă" sau „comună", din coşuleţele fibrilare pericelulare ca şi din substanţă fundamentală adiacentă.

Pericondrul (Fig.25) este reprezentat de o capsulă conjunctivă, bogat vascularizată şi inervată, ce acoperă cartilagiul. El este format dintr-un strat extern bogat în vase, fibre colagene şi elastice şi, unul intern , cu numeroase fibroblaste, care au capacitatea de a se transforma în condroblaste, respectiv condrocite. Este stratul ce asigură creşterea în grăsime (apoziţională) a cartilagiului. Pericondrul lipseşte la nivelul cartilagiului hialin ce acoperă suprafeţele articulare.

Fig.25. Ultrastructura pericondrului şi a zonei de trecere de la cartilagiu hialin la pericondru.

4.b. Cartilagiul elastic are o culoare galbenă, este opac,friabil şi este format din celule mai mari, izolate sau dispuse în grupe izogene de 2-3 celule (Fig.26). Substanţa fundamentală este relativ redusă şi conţine un mare număr de fibre elastice evidenţiate numai

prin tehnici speciale. Fibrele elastice scad numeric spre periferie, fiind treptat înlocuite de fibrele colagene din pericondrul de înveliş. Cartilagiul elastic se găseşte în pavilionul urechii, în conductul auditiv extern, în trompa lui Eustache, în epiglotă, în cartilagiile laringelui. Este mai puţin susceptibil la procesele degenerative.

Fig.26. Structura cartilagiului elastic (coloraţie specială).

4.c. Cartilagiul fibros sau fibrocartilagiul este mai puţin răspîndit, găsindu-se în discurile intervertebrale, în simfiza pubiană, la locul de unire a unor tendoane cu osul, în ligamentul rotund.Celulele sînt rare,izolate sau în mici grupuri izogene (Fig.27). Substanţa fundamentală este puţin abundentă, fiind mai bine reprezentată în jurul celulelor. In această substanţă fundamentală predomină fibrele colagene,

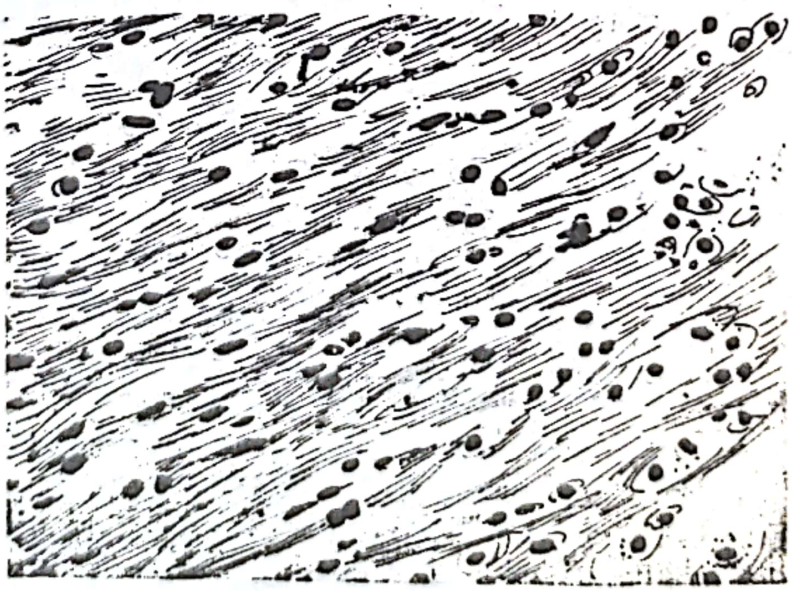

Fig.27. Structura cartilagiului fibros.

dispuse în fascicule groase, compacte şi orientate în direcţia forţelor mecanice de întindere. Fibrocartilagiul nu are pericondru. Dacă este lezat, prezintă o oarecare capacitate de refacere.

Proteoglicanii au rol în transportul apei şi electroliţilor prin substanţa fundamentală, astfel că nutriţia cartilagiului se realizează prin difuziune de la nivelul capilarelor din pericondru. In unele cartilagii mari se pot găsi vase de trecere, de tranzit spre alte ţesuturi.

Creşterea cartilagiului se face atît în grosime, cît şi în lungime. Creşterea în grosime se realizează prin apoziţie - creştere apoziţională - cu formare de noi celule cartilaginoase de la nivelul stratului intern, fertil, al pericondrului; aceasta predomină la maturitate. Creşterea în lungime se realizează prin aşa-numita creştere interstiţială în care condrocitele se divid mitotic sau amitotic şi dau naştere grupelor izogene (clonelor de celule). Această creştere caracterizează perioada embrionară şi de copilărie, scăzînd cu vîrsta.

Capacitatea de regenerare a ţesutului cartilaginos este redusă, din cauza lipsei de vascularizaţie. In cazuri rare se realizează refacerea ţesutului cartilaginos, prin metaplazia fibroblaştelor în condroblaşte. De obicei, pierderile de substanţă se vindecă prin formarea de cicatrici fibroase, cu punct de plecare din pericondru şi cu posibilitate de transformare în ţesut osos.

Transplantele de cartilagiu viu persistă un timp îndelungat datorită pe de o parte, caracterelor biochimice ale celulelor cartilaginoase, ce se nutresc prin difuziune si prezintă un metabolism de tip anaerob şi pe de altă parte, barierei pe care o opune substanţa intercelulară faţă de pătrunderea anticorpilor.

Transplantul de cartilagiu mort ce aduce numai substanţă intercelulară, celulele fiind moarte, persistă un timp mai scurt.

Histofiziologia ţesutului cartilaginos

Pe lîngă funcţia sa mecanică, ţesutul cartilaginos îndeplineşte şi un important rol metabolic. El este un indicator foarte sensibil al unor tulburări în metabolismul proteinelor, mineralelor sau vitaminelor. Dezvoltarea şi integritatea sa morfo-funcţională este controlată de vitamine (vitaminele C, D şi A) şi de hormoni (parathormon din paratiroidă şi hormonul somatotrop din hipofiză).

Avitaminoza C inhibă formarea matricei în perioada de creştere la nivelul discului epifizo-diafizar. Avitaminoza D asociată cu lipsa de calciu şi fosfor, tulbură procesul de osificare encondrală, oprind creşterea cartilagiului (rahitism). Avitaminoza A şi lipsa proteinelor duc la diminuarea în grosime a cartilagiilor. Hipervitaminoza A accelerează creşterea normală.

Impregnarea cu săruri de calciu a substanţei intercelulare a ţesutului cartilaginos este un proces complex şi reprezintă o etapă esenţială şi necesară în osificarea encondrală. Ca urmare a calcifiării,celulele cartilaginoase mor, întrucît este împiedicată difuziunea substanţelor nutritive. Moartea condrocitelor este urmată de dizolvarea şi rezorbţia lor şi ulterior şi a substanţei intercelulare mineralizate.

Nu toate cartilagiile se calcifică, acest fenomen fiind dependent de mărimea condrocitelor : celulele mari şi hipertrofice se asociază constant cu mineralizarea, în timp ce calcificarea nu are loc în prezenţa unor celule mici. Singurele ţesuturi care se calcifică în condiţii fiziologice sînt ţesutul cartilaginos matur şi cel osos în formare.

Modificările regresive de vîrstă ale cartilagiului sînt reprezentate prin mineralizare (calcificare) şi prin transformare azbestică.

Calcificarea senilă duce la cartilagii care devin dure,opace, friabile. La cartilagiile hialine scade atît bazofilia matricei,cît şi numărul condrocitelor. Calcificarea are loc numai la nivelul celulelor hipertrofiate, care elimină în matrice veziculele de calciu şi fosfat (iniţial calciul apare amorf, apoi sub forma de hidroxiapatită).

Cartilagiile elastice şi fibroase sînt rezistente şi faţă de diferitele agresiuni şi la procesul de îmbătrînire.

Transformarea azbestică se datoreşte apariţiei unor fibre diferite de cele colagene, ce nu se dizolvă în acizi sau alcali, care dau cartilagiului un aspect de azbest, cu apariţia de spaţii goale.

Patologic, în unele afecţiuni dismetabolice, cum este guta, în cartilagii se depune acid uric.

Scanned with OKEN Scanner

5. Tesutul osos

Tesutul osos reprezintă o structură adaptată în principal pentru funcţia de suport şi protecţie a organismului. Servind pentru ataşarea muşchilor şi tendoanelor, el constituie suportul,respectiv partea pasivă a aparatului locomotor. De asemenea, protejează organele vitale ale cavităţii craniene şi toracice şi adăposteşte elementele hematoformatoare ale măduvei osoase. In afara funcţiilor mecanice ţesutul osos joacă un rol important în metabolismul calciului, iar prin posibilităţile de depozitare şi de mobilizare a calciului şi fosforului, intervine în mecanismele de reglare a echilibrului fosfocalcic din organism.

Ca şi ţesuturile cartilaginoase, ţesuturile osoase sînt de tip ordonat, cu predominanţa substanţei fundamentale. Proprietăţile ţesutului osos sînt determinate de caracterele substanţei intercelulare a cărei matrice este mineralizată, deci solidă şi rigidă. Cu toată această duritate, ţesuturile osoase reprezintă structuri dinamice, în continuă reînoire şi reconstrucţie de-a lungul întregii vieţi a individului.

Tesutul osos este un ţesut filogenetic şi ontogenetic mai recent decît ţesutul conjunctiv propriu-zis şi ţesutul cartilaginos. El provine fie direct din celulele mezenchimale, fie din metaplazia fibroblastelor sub influenţa unor factori mecanici, circulatori, vitaminici, hormonali.

Tesutul osos are o culoare alb-gălbuie, este foarte consistent şi rezistent.

In alcătuirea ţesutului osos intră : celulele osoase şi substanţa osoasă. Aceasta din urmă este compusă din substanţă fundamentală cu săruri minerale şi din fibre conjunctive.

a) Celulele osoase sînt de origine mezenchimatoasă. Ele sînt de cinci tipuri : celulele osteoprogene, osteoblastele, osteocitele, osteoclastele, celulele de suprafaţă.

Celulele osteoprogene sînt capabile de mitoze şi diferenţiere. Sînt alungite, cu citoplasmă redusă,bazofilă şi nucleu ovalar.

Osteoblastele sînt celule tinere şi foarte active metabolic. Ele caracterizează ţesuturile osoase şi oasele tinere în dezvoltare, reapărînd în procesele de reparaţie şi regenerare a celor adulte.In timpul formării active a unei noi matrice osoase, osteoblastele se

ordonează într-un singur rînd de celule cu aspect epitelioid. Sînt celule mari, cuboidale, cu diametru de 15-20 microni, citoplasmă abundentă, bazofilă, cu prelungiri, prin care vin în contact cu celulele vecine. Nucleul mare şi ovalar este dispus excentric şi conţine un nucleol hipertrofic. Citoplasma prezintă ca oricare celulă secretantă, numeroase mitocondrii, un complex Golgi şi un reticul endoplasmatic rugos bine dezvoltate, numeroşi ribozomi liberi, vacuole de secreţie, incluziuni lipidice şi mucopolizaharidice. S-au mai evidenţiat microfilamente şi expansiuni digitiforme celulare, ce pătrund în matrice şi stabilesc contacte cu osteocitele vecine. Celulele prezintă o polarizare faţă de osul subjacent, aparatul Golgi fiind situat între nucleu şi baza celulei.

Osteoblastele posedă un bogat echipament enzimatic, mai evident în perioadele de sinteză : fosfatază alcalină (care dispare cînd activitatea de sinteză încetează), ATP-ază, enzime oxido-reductorii, hidrolaze acide. Ele elaborează componenta organică a substanţei fundamentale (osteoidul). Prin reacţia P.A.S. se constată în citoplasmă granule roşietice ce reprezintă precursorii matricei osoase. Odată cu depunerea acestor elemente ale matricei, osteoblastele îşi micşorează prelungirile şi devin osteocite, care rămîn înglobate în lacune de substanţă osoasă - osteoplaste. Totodată osteoblastele sînt şi elemente fibriloformatoare, fibrele colagene sintetizate sub formă de macromolecule în citoplasmă, polimerizînd extracelular în imediata vecinătate a celulelor. Datorită fosfatazei alcaline osteoblastele intervin şi în procesul de mineralizare a matricei organice, reglînd fluxul de calciu şi fosfor în interiorul şi în afara osului.

Osteocitele, celule osoase adulte, rezultă din maturarea osteoblaştilor. Au o formă lenticulară şi sînt situate în nişte cămăruţe (lacune) numite osteoplaste. Sînt mici, cu o citoplasmă mai puţin abundentă, cu numeroase microfilamente şi prelungiri scurte, ce pătrund în canaliculele din matricea osoasă din jur intrînd în contact cu osteocitele vecine, cu care stabilesc joncţiuni de tip nexus sau gap jonction. Prezenţa acestui sistem de lacune şi canalicule asigură supravieţuirea celulelor ce sînt înconjurate de o substanţă intercelulară calcificată, dîndu-le tot odată şi posibilitatea să răspundă la diverşii stimuli hormonali.

Nucleul osteocitelor este mare, alungit sau ratatinat, hipercrom. La microscopul electronic structura osteocitelor este similară cu aceea a osteoblastelor, cu diferenţa că mitocondriile sînt mai mici, complexul Golgi este mai redus, ca şi ergastoplasma, predominînd reticulul endoplasmatic neted. Se mai găseso în citoplasmă incluzii de glicogen, de lipide şi unele granule secretorii, ceea ce demonstrează că osteocitele, deşi mature, sînt active, participînd la metabolismul local al osului.

Unii autori cred că osteocitele distrug periodic şi înlocuiesc osul perilacunar : lacunele sînt variabile ca dimensiuni şi prezintă în jur lamele osmiofile asemănătoare liniilor de rezorbţie. Ultrastructura celulelor ar reflecta si ea activitatea permanentă de formare si rezorbţie osoasă, osteocitele fiind capabile să încorporeze un marker fluorescent de tetraciclină.

Intre osteocite si peretele osos al osteoplastului există un spaţiu ocupat de un material proteic si mucopolizaharidic ca şi de o fină reţea fibrilară. Acest complex ar fi similar glicocalixului, jucînd un rol de membrană bazală ce facilitează schimburile de substanţe dintre osteocite si mediul extracelular.

Osteoclastele sînt celule tot de origine mezenchimatoasă. Ele distrug ţesutul osos, avînd un rol important si activ în cadrul procesului de osteogeneză. Experimental s-a demonstrat formarea lor prin coalescenţa monocitelor sanguine.

Sînt celule mari, gigante, cu diametrul pînă la 100 microni, cu formă neregulată, cu numeroşi nuclei (pînă la 50).

In faza de activitate, osteoclastul prezintă o margine în perie îndreptată spre suprafaţa de rezorbţie osoasă. Membrana plasmatică mai prezintă microvilozităţi şi niste repliuri cu numeroase vezicule intracitoplasmatice în apropierea lor, trădînd un intens proces de pinocitoză. Ectoplasma subjacentă repliurilor este lipsită de organite si conţine numeroase filamente de actină. Citoplasma este bazofilă la celulele tinere si devine acidofilă la cele mature sau bătrîne. Ea conţine un reticul endoplasmatic mai redus, multiple complexe Golgi aşezate lîngă nuclei, numeroase mitocondrii, lizozomi, granule dense si vacuole delimitate de o membrană, ce reprezintă granulele de calciu rezorbite prin pinocitoză.

Osteoclastele conţin numeroase enzime : fosfataza acidă, beta

glucuronidaza, proteaze, enzime oxidoreductorii ale glicolizei. Ele prezintă o intensă activitate enzimatică şi fagocitară, fiind atît elemente osteoclazice (distrugătoare de os) cît şi osteolitice (topitoare de os). Activitatea lor începe numai după ce au fost constituite primele lamele osoase, deci după ce a avut loc mineralizarea.si este reglată de parathormon şi de calcitonină (primul mărind, al doilea micşorînd marginea în perie a celulelor). Rezorbţia osului nemineralizat, a osteoidului, nu este realizată de osteoclaste, ci de elemente macrofagice histiocitare. Lamelele osoase nou formate prezintă o dispoziţie anarhică, ele urmează să fie remaniate în vederea constituirii osului definitiv, proces activat de parathormon şi realizat de osteoclaste, prin activitatea lor rezorbtivă.

Cînd formarea osului definitiv este terminată, osteoclastul devine mai puţin activ, pierde marginea în perie, iar organitele celulare ca şi activitatea sa enzimatică se reduc. Celulele intră într-o stare de repaus, fiind cantonate în lacunele osoase ale lui Howship şi redevin active numai la oasele fracturate cînd are loc formarea calusului.

Celulele de suprafaţă sînt turtite, cu nuclei alungiţi (osteocite de suprafaţă sau osteoblaste în repaus). Derivă din osteoblastele ce şi-au încetat activitatea, conţin puţine organite şi stabilesc contacte cu osteocitele profunde.

Pot servi ca celule osteogene, se pot divide şi diferenţia în osteoblaste, formează o barieră ionică pentru fluidele ce trec spre canalicule si osteocite, menţinînd homeostazia minerală şi reglînd fluxul calciului şi fosfatului în os; de asemenea, controlează dezvoltarea cristalelor de calciu prin micromediul adecvat.

Originea celulelor osoase

Mult timp s-a crezut că osteoblastul, osteocitul şi osteoclastul sînt expresii funcţionale ale aceleiaşi celule, derivînd din celula osteoprogenă. In ultima decadă s-au adus dovezi experimentale după care osteoblastele şi osteoclastele derivă din linii celulare diferite. Osteoblastele provin la embrion din celula mezenchimală, iar postnatal din celule de tip fibroblastic, în timp ce osteoclastele aparţin liniei fagocitelor mononucleate.

b) Substanţa fundamentală prezintă o componentă organică, ce poate fi studiată pe ţesuturi decalcifiate şi una minerală (anorganică), evidenţiată pe osul calcinat (prin ardere).

Componenta organică - apare amorfă la microscopul optic; la microscopul electronic are o structură fin granulară sau filamentoasă, determinată de prezenţa condroitinsulfaţilor. Este alcătuită din oseină şi osteomucoid, legate atît între ele cît şi cu sistemul fibrilar prin puternice legături ionice. Osеina este o scleroproteină insolubilă în apă, acizi şi alcali, ce dă, prin fierbere prelungită, gelatina. Osteomucoidul este un complex proteino-polizaharidic, similar cu condromucoidul, din care derivă. Substanţa fundamentală mai conţine sialoproteine, fosfoproteine, glicoproteine, proteoglicani, lipide, peptide, toate avînd o natură acidă, tendinţă de agregare şi capacitate de a lega calciul. Afinitatea mare pentru sărurile de calciu este dependentă în mare măsură şi de gradul de polimerizare sau depolimerizare a substanţelor mucopolizaharidice.

Componenta minerală reprezintă 55-60 % din greutatea osului, fiind mai redusă la embrioni şi nou-născuţi, ca şi în unele condiţii patologice (osteomalacie). Este reprezentată prin fosfat şi carbonat de calciu, cu structura apatitei (hidroxiapatită). Se mai găseşte în cantităţi mici şi Mg, Fl, S.

c) Sistemul fibrilar este reprezentat în principal prin fibre colagene de tip I şi puţine fibre elastice. Fibrele colagene, dispuse în mici fascicule, se orientează în funcţie de forţele mecanice de presiune şi tracţiune care se exercită asupra osului. Ele mai sînt denumite şi osteocolagene şi constituie armătura ce dă rezistenţa caracteristică ţesuturilor osoase. Spre deosebire de colagenul din piele, colagenul osos se calcifică, datorită interacţiunii cu macromoleculele din matricea extracelulară, este mai puţin solubil, mai dens agregat şi mai puţin hidratat; în contact cu acizii diluaţi nu se tumefiază.

Ţesutul osos are o structură lamelară, fiind format din unităţi morfologice, denumite lamele osoase, cu o grosime între 5 şi 10 microni. Lamelele osoase sînt elaborate de către osteoblaste, care apoi sînt înglobate în grosimea lor sub formă de osteocite.

Fiecare lamelă este alcătuită din substanţa intercelulară mineralizată, cu aspect granular sau omogen, şi din osteocite, situate în osteoplaste şi legate între ele printr-un sistem canalicular. In preparatele de os uscat şlefuit, substanţa intercelulară apare clară, iar sistemul lacuno-canalicular apare negru datorită aerului pe care-l conţine.

Creşterea osului, atît în grosime, cît şi în lungime se realizează numai prin formare de noi şi noi lamele osoase, este deci o creştere apoziţională.

Clasificarea ţesuturilor osoase

Tesuturile osoase se clasifică în imature şi mature. Cele mature pot fi : fibroase (nehaversiene) şi haversiene. Cele haversiene se prezintă sub două variante : spongios şi compact.

Schematizînd :

1. os imatur
2. os matur
   - 1. fibros (nehaversian)
   - 2. haversian
     1. compact
     2. spongios

1. Tesutul osos imatur se găseşte în oasele embrionare şi fetale, după care este înlocuit cu osul matur. La adult persistă : - la nivelul suturilor osoase; - în osul labirintic; - în alveolele dentare; - în regiunile de fixare a tendoanelor pe oase. Se mai întîlneşte - în procesele de vindecare şi - în unele tumori osoase. Este un ţesut dezordonat, cu fascicule colagene groscolane ce formează o textură neregulată. Predomină celulele şi fibrele, iar substanţa fundamentală este slab reprezentată, bazofilă şi puţin mineralizată. Celulele sînt sferice şi nu sînt situate în osteoplaste.

2. Tesutul osos matur se colorează uniform, este eozinofil, lamelele osoase sînt ordonate, substanţa fundamentală este abundentă, complet mineralizată, celulele sînt mai puţine, au o formă turtită si sînt situate în lacune.

2.1. Tesutul osos nehaversian sau fibros este cel mai vechi filo- si ontogenetic. El formează scheletul pestilor, batracienilor şi există alături de cel haversian la păsări şi mamifere. La om este reprezentat prin osul periostal localizat în stratul superficial al diafizelor oaselor lungi, al oaselor late si scurte. Este un ţesut dur, dens, sărac sau lipsit de spaţii conjunctivo-vasculare. Conţine numeroase fascicule colagene, ce formează o reţea densă, orientate paralel cu suprafaţa osului. Celulele osoase ca şi spatiile lacunare sînt reduse numeric. Reprezintă un ţesut foarte rezistent, datorită elementelor sale fibroase, dar este foarte fragil şi se fracturează uşor, dacă actiunea mecanică se exercită perpendicular pe direcţia fibrelor constitutive.

Scanned with OKEN Scanner

2.2.1. Tesutul haversian compact reprezintă o structură perfecționată, caracterizată prin predominarea componentei osoase.Are o structură cilindrică - lamelară, lamelele osoase fiind dispuse concentric în jurul unor spații conjunctivo-vasculare, cu aspect tubular, denumite canalele lui Havers sau haversiene. Aceste canale sînt longitudinale, ele străbat osul în toată lungimea lui și sînt legate între ele prin anastomoze transversale si oblice, cunoscute sub numele de canalele Volkmann. Canalele interne Volkmann se deschid în cavitatea medulară, cele externe sub periost, iar cele situate central se termină în deget de mănușă sau fund de sac (Fig.28).

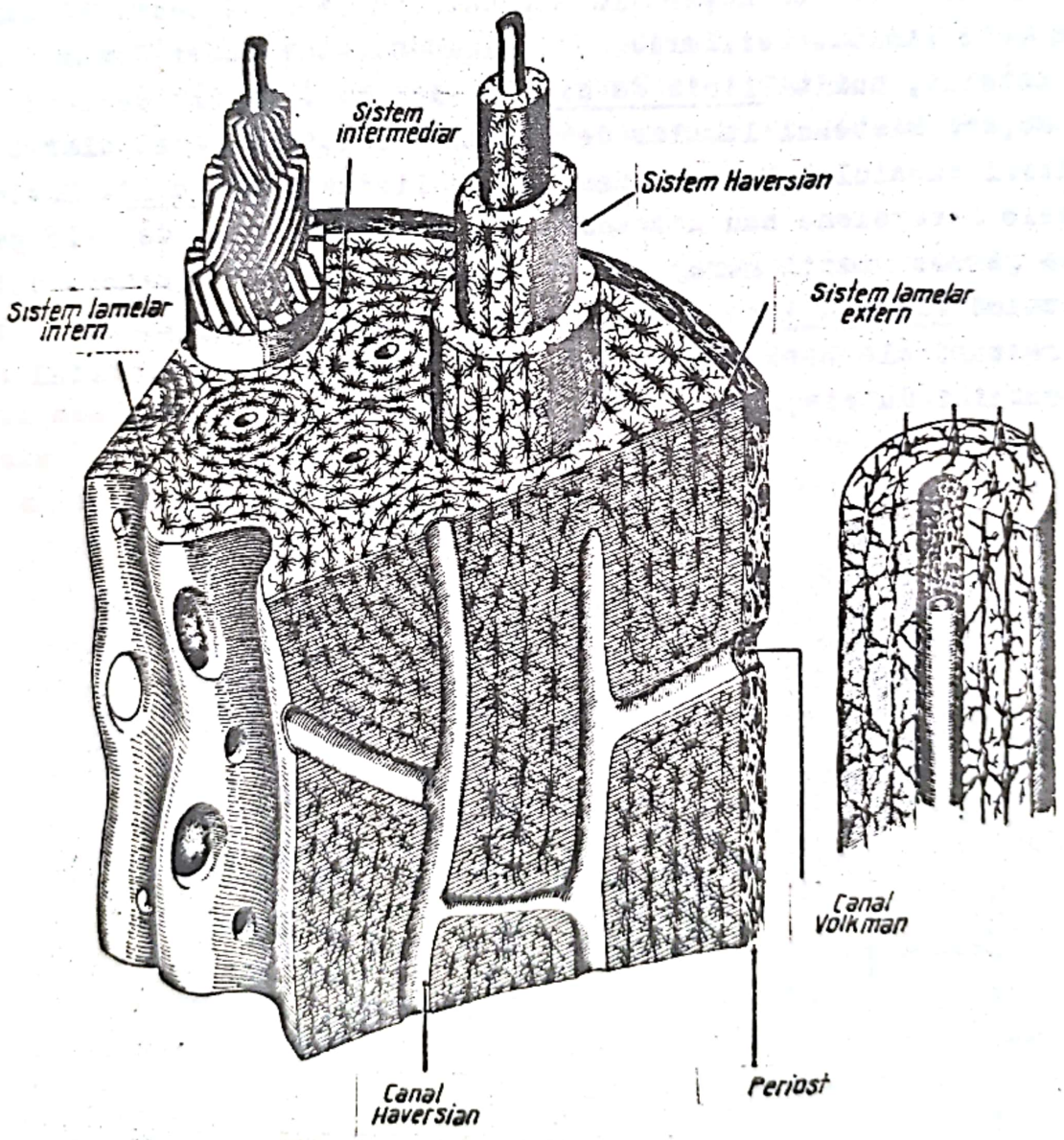

Fig.28. Imagine tridimensională a osului compact (diafiza unui os lung).

Diametrul canalelor lui Havers este în medie de 20-100 microni; este înconjurat de 5 până la 30 de lamele osoase, cu o grosime între 4-12 microni.

Pe o secţiune transversală canalul central are o formă rotundă sau ovalară şi conţine elemente vasculo-nervoase (arteră sau capilar, venulă, vas limfatic, fibre nervoase, ţesut conjunctiv). Uneori, în canalele mai largi se pot afla osteoblaste şi celule tinere din seria granulocitară şi hematică.

Canalul haversian împreună cu întregul sistem lamelar care-l înconjoară, formează un sistem haversian sau un osteon, care reprezintă unitatea morfofuncţională a ţesutului osos compact. Fiecare osteon este limitat periferic de o linie strălucitoare formată din ţesut osteoid, numită linia de ciment, iar la interior de un osteoid ce separă sistemul lamelar de ţesutul conjunctivo-vascular din interiorul canalului Havers, aşa-numita limitantă internă. Între sistemele haversiene sau osteoane, care sînt în număr de 5-15 pe mm^2, se găsesc spaţii neregulate, ocupate de lamele osoase arcuite, constituind sisteme interhaversiene sau intermediare; acestea reprezintă resturi ale osteoanelor primitive din viaţa intrauterină ce s-au remaniat în viaţa postnatală (Fig.29).

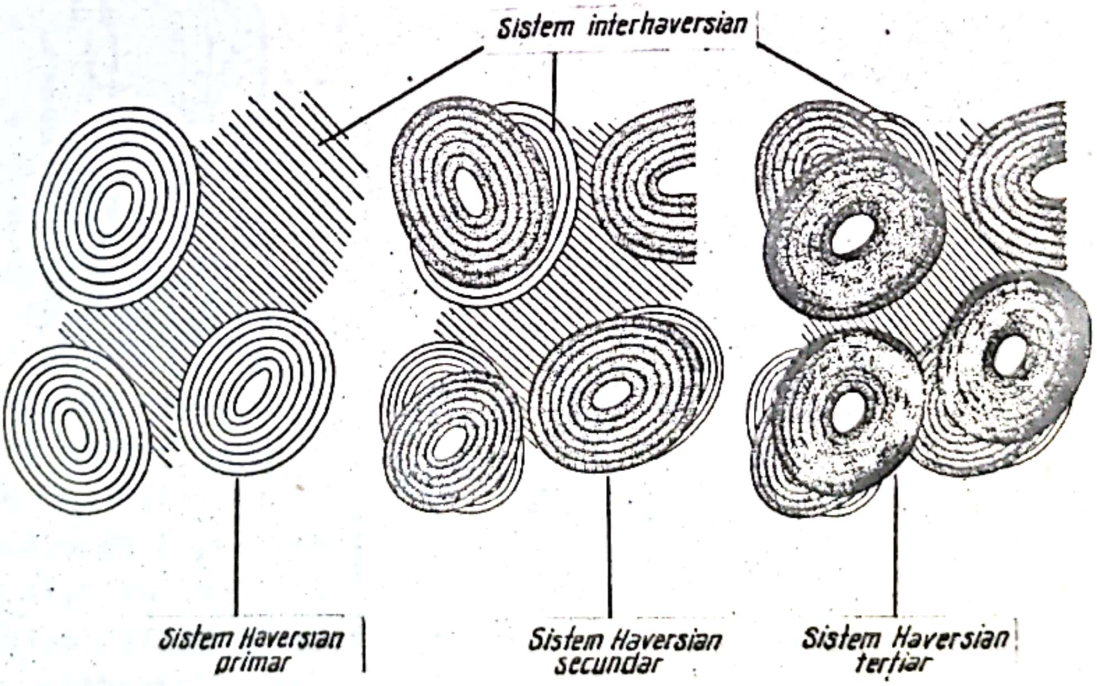

Fig.29. Schema de remodelare a diafizei unui os lung (sisteme haversiene şi interhaversiene).

Sistemul fibrilar al osului compact este bine reprezentat şi este constituit din fibre lamelare arciforme, ce leagă lamelele osoase între ele, şi fibrele perforante ale lui Sharpey ce provin din periost şi se termină în sistemele interhaversiene superficiale. Fibrele lamelare sînt orientate fie longitudinal, paralele cu axul lung al osului, fie circular, perpendicular pe ax. De aceea, în lumina polarizată lamelele osoase ale unui osteon apar într-o alternanţă regulată de zone clare şi obscure. La examenul cu nicolii încrucişaţi, osteonul dă imaginea caracteristică a crucii de Malta.

Sistemele fibrilare ale osului pot fi asemănate cu vergelele din betonul armat, reprezentînd structurile ce dau soliditatea, elasticitatea şi rezistenţa caracteristică. Prin structura tubulo-cilindrică-lamelară, osul compact este perfect adaptat pentru tracţiune şi presiune verticală, asigurînd maximum de soliditate cu minimum de material.

2.2.2. Ţesutul haversian spongios

Se găseşte la nivelul epifizelor oaselor lungi şi în porţiunea centrală a oaselor late şi scurte. Este mai puţin rezistent decît cel compact. Aspectul spongios e determinat de existenţa unor cavităţi sau areole neregulate, de mărimi şi forme variate, intercomunicante, pline la embrion cu ţesut conjunctiv formator de os, la adult cu măduvă roşie hematogenă, iar la bătrîn cu măduvă galbenă grasă sau cenuşie fibroasă. Areolele sînt delimitate de travee osoase cu lungimi variate, de obicei scurte, cu o grosime pînă la 0,4 mm. Traveele sînt formate dintr-o singură lamelă sau cîteva lamele osoase, conţinînd osteocite în osteoplaste, iar la periferie osteoblaste. Ele au orientare neregulată, se întretaie şi se anastomozează, în funcţie de forţele de presiune şi de tracţiune ce acţionează asupra osului respectiv. Travea este unitatea morfofuncţională a osului spongios, echivalentă osteonului din osul compact (Fig.30).

Structura generală a oaselor

Oasele sînt formate din cele două tipuri de ţesuturi haversiene, repartizate în mod diferit. Astfel, oasele scurte sînt formate dintr-o masă centrală de ţesut osos spongios, acoperită de o cortică-lă de os compact. Oasele late sînt alcătuite din două table de os compact între care există o zonă de os spongios numită diploe.

Oasele lungi prezintă o structură mai complexă. Sînt formate

din două epifize la extremităţi, între care se află diafiza. Epifizele sînt similare cu oasele scurte. Diafiza are în centru un canal - canalul medular - ce conţine, în raport cu vîrsta, măduvă roşie

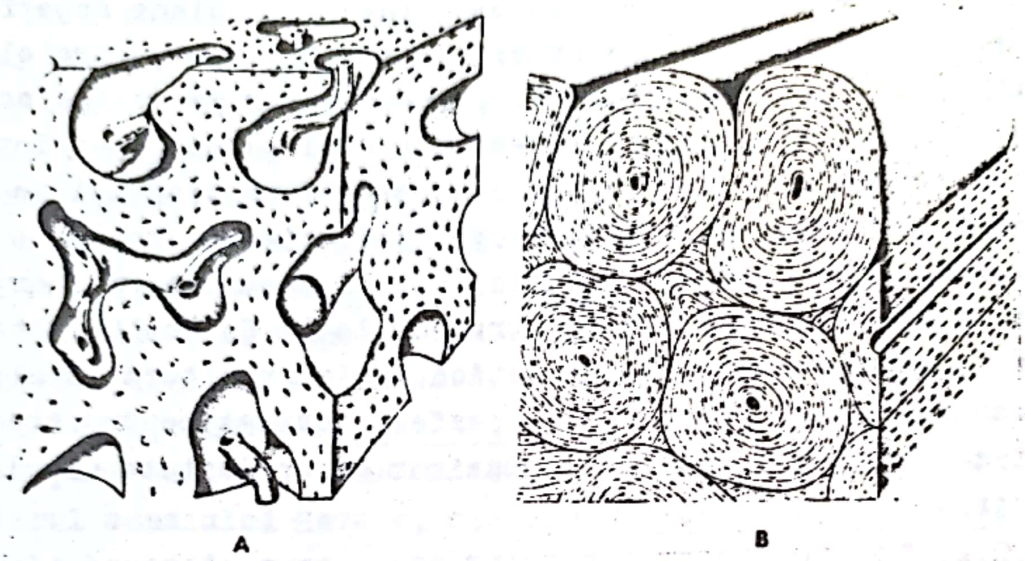

Fig.30. Imagine tridimensională a osului spongios (A) şi osului compact (B).

sau galbenă şi este delimitat de o structură conjunctivo-vasculară numită endost. In jurul canalului medular există o structură particulară de os compact numită sistemul fundamental intern (endostal), după care urmează masa principală a diafizei, cu structură de os compact, care este acoperită de sistemul fundamental extern sau subperiostal şi de o structură conjunctivo-vasculară - periost (Fig.28). Sistemele fundamentale sînt formate din lamele paralele între ele şi paralele cu axul lung al osului, rareori cu un aranjament concentric, fără a fi centrate de canale Havers; ele sînt traversate de canalele lui Volkmann care se deschid prin unul din capete sub periost sau sub endost şi prin celălalt capăt în canalele Havers din compacta diafizără. Sistemele fundamentale iau naştere din periost (cel extern) şi din endost (cel intern).

Periostul este format din două straturi : unul extern sau fibrovascular, bogat în vase, nervi şi fibre colagene, dar sărac în ce-

lule şi unul intern sau fertil, bogat în celule. Aceasta din urmă asigură creşterea în grosime a osului la copil, dar devine inactiv la adult şi bătrîn. In anumite condiţii patologice (fracturi, inflamaţii, tumori osoase) îşi redobîndeşte capacitatea osteoformatoare.

Endostul este format dintr-un strat de ţesut conjunctiv,care tapetează atît canalele medulare centrale, cît şi spaţiile areolare ale osului spongios. Este bogat în fibre, sărac în celule, are o importantă activitate osteogenetică în viaţa embrionară, însă nesemnificativă la adult. Ca şi periostul, endostul îşi poate redobîndi capacitatea osteogenă în condiţii patologice.

Vasele oaselor. Circulaţia arterială este reprezentată de două sisteme : vasele perforante de origine periostală, situate în canalele Volkmann şi arterele nutritive, care pătrund în os prin găurile nutritive. Intre aceste două sisteme arteriale, se realizează o serie de anastomoze la nivelul canalelor Havers. Venele au un traiect independent. Vasele limfatice sînt reduse.

Nervii urmează traiectul arterelor şi sînt senzitivi (cu mielină) şi vasomotori de origine simpatică (fără mielină).

OSIFICAREA SI OSTEOGENEZA

Reprezintă procese biologice complet diferite. Prin osificare organismul construieşte ţesutul osos. Osteogeneza cuprinde procesele de constituire a osului ca organ. In timp ce osteogeneza implică obligator şi procesul de osificare, osificarea poate surveni şi independent de osteogenezâ, în osificările patologice. In osteogenezâ, alături de procesele constructive, de osificare, intervin şi procese destructive, aceste două tipuri de procese fiind integrate în mod organic. Paralel cu osteogeneza are loc şi creşterea în lungime şi grosime ca organ.

Procesele de osificare sînt de două tipuri : endoconjunctivă (de membrană) şi intracartilaginoasă sau encondrală. In nici una din aceste modalităţi de osificare nu se realizează metaplazia sau transformarea bruscă a ţesutului cartilaginos, respectiv a celui conjunctiv, în ţesut osos, ci,osul nou format înlocuieşte treptat ţesuturile respective. Ambele tipuri de osificare dau naştere atît la os spongios, cît şi la os compact. Dacă în condiţii normale, numai în mod excepţional se poate realiza osificarea direct prin metaplazia

celulelor cartilaginoase în celule osoase (capsula labirintică), în schimb, în condiţii patologice, ţesutul osos se poate edifica prin metaplazia directă a fibroblastelor.

Osificarea este dependentă de o vascularizaţie bogată, care asigură necesităţile energetice şi cantităţile adecvate de calciu şi fosfor şi de prezenţa osteoblastelor, care elaborează şi depun componenta organică a substanţei intercelulare şi furnizează fosfataza alcalină, enzimă necesară mineralizării substanţei fundamentale.

Prin procesele de osificare se formează un os brut, de tip imatur - os embrionar sau primar, care este înlocuit în cursul osteogenezei, prin procese de remodelare, remaniere, prin ţesut osos adult ce constituie osul definitiv. Procesele de remodelare, foarte active în decursul perioadei de creştere a individului, persistă, într-o formă atenuată, pînă la bătrîneţe.

Osificarea endoconjunctivă sau intramembranoasă (Fig.31) este întîlnită în oasele late ale craniului şi în unele oase ale feţei; ea se realizează într-un mediu conjunctiv şi implică două faze, ce se succed foarte rapid : faza de remaniere a matricei conjunctive sau faza proteică şi faza de mineralizare.

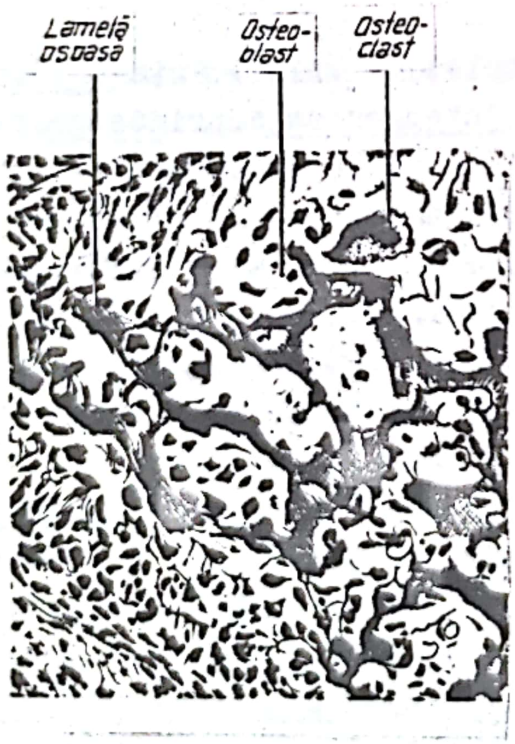

Fig.31. Osificare endoconjunctivă (intramembranoasă).

Intr-un prim timp, într-o zonă de ţesut conjunctiv, are loc o proliferare de fibroblaste care se orientează paralel în direcţia forţelor mecanice şi formează aria de membrană, zonă puternic vascularizată şi hidratată. Apoi, fibroblastele se diferenţiază în osteoblaste, ce se dispun în insule numite puncte de osificare, elaborează şi depun atît substanţa fundamentală, cît şi structurile fibrilare. Celulele centrale înglobate în substanţa intercelulară organică vor deveni osteocite,

iar cele periferice se divid şi dau noi generaţii de osteoblaste. In acest fel, osificarea se extinde în mod radiar, periferic.

Structurile osoase care apar în punctul de osificare sînt fine şi se numesc spiculi; pe măsură ce se deplasează către periferie devin grosolane şi se numesc travee. Matricea lor constituită din substanţă fundamentală nemineralizată, este tapetată de osteoblaste, ce au o dispoziţie epitelioidă. Se constituie astfel osteoidul (ţesut osos necalcificat). Faza de mineralizare survine rapid, practic simultan cu cea proteică şi se realizează sub acţiunea fosfatazei alcaline, dar şi datorită afinităţii substanţei intercelulare organice pentru sărurile de calciu.

Rezultă osul imatur, de tip trabecular, care va fi remaniat şi va deveni matur, de tip haversian (compact şi spongios),dar şi de tip nehaversian (fibros).

Osificarea endocartilaginoasă (encondrală) (Fig.32) se realizează într-un model cartilaginos şi se întîlneşte la oasele scheletului şi la o parte din oasele feţei. Incepe în punctele primare de osificare (diafizar, epifizar) şi se extinde spre extremităţi sau în mod radiar spre periferie. Implică alterarea ţesutului cartilaginos ce se resoarbe şi este înlocuit prin ţesut osos. Se recunosc mai multe zone :

- zona cartilagiului hialin normal sau de rezervă, bine dezvoltată la început, apoi redusă treptat;
- zona cartilagiului seriat (proliferativă), celulele proliferează şi se dispun în grupe izogene axiale;
- zona de maturare, în care celulele nu se mai divid, prezintă glicogen şi fosfatază alcalină. In matricea cartilagiului fibrele colagene fine formează o textură neregulată, între care se găsesc nişte formaţiuni rotunde sau ovalare, omogene, dense, P.A.S.-pozitive (corpi rotunzi, denşi);
- zona cartilagiului hipertrofic şi calcificat, celulele se hipertrofiază, încep să se vacuolizeze şi degenerează, fiind pe cale de dispariţie către partea profundă a zonei. Septurile dintre grupele izogene de celule se dizolvă rezultînd canale săpate într-o matrice în care încep să se depună sărurile de calciu. Corpii rotunzi denşi, cresc în număr şi se încarcă cu cristale de hidroxiapatită.
- zona cartilagiului degenerat în care celulele au dispărut,

matricea este calcificată, tunelele (canalele) sînt invadate cu vase de sînge şi ţesut conjunctiv care aduc elemente osteoformatoare osteoblaste) - zona de eroziune sau zona de vascularizaţie.

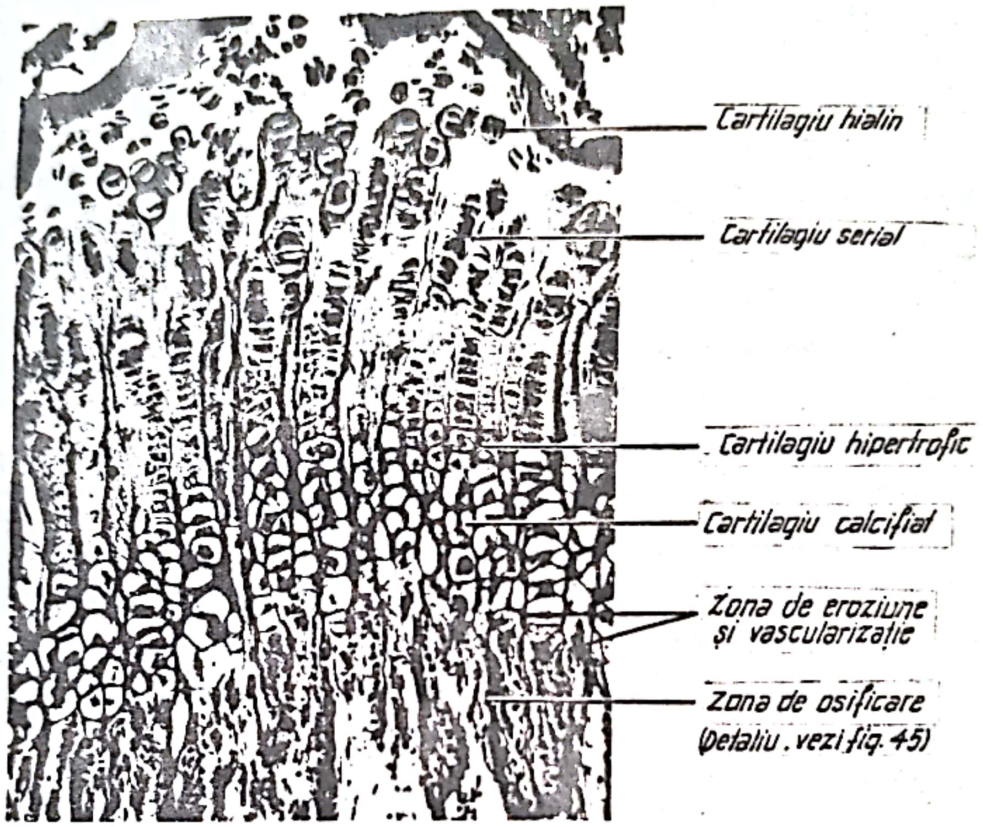

Fig.32. Osificare endocartilaginoasă (encondrală).

- zona de osteoid (Fig.33) în care osteoblastele aşezate la marginea canalelor depun preoseina, ce urmează să fie impregnată cu calciu;

- zona osoasă propriu-zisă este formată prin apoziţiile de material osos mineralizat, reprezentat prin spiculo formate din lamele osoase. Osul imatur rezultat va fi înlocuit printr-un os matur, definitiv, în urma unor procese de remaniere-remodelare. Prin acest tip de osificare, se formează numai os haversian, spongios sau compact.

Osteogeneza include totalitatea proceselor osteoformatoare şi osteodestructive care duc la edificarea osului definitiv, a osului organ. Se desfăşoară în două etape : embrionară sau primară şi postnatală sau secundară.

Osteogeneza secundară ce durează de la naştere pînă la sfîrşitul perioadei de creştere, se caracterizează prin distrugerea şi rezorbţia osului embrionar, în paralel cu constituirea, prin procese de osificare secundară, a osului definitiv. Ambele tipuri de osificări (endoconjunctivă şi encondrală) participă în osteogeneză.

Fig.33. Zona osteoidă şi oscoasă de osificare encondrală.

Osteogeneza primară (Fig.34) apare la nivelul diafizei (în cazul unui os lung) sub forma unui punct de osificare primar pericondral, extinzîndu-se spre cele două extremităţi, la nivelul epifizelor. Osificarea este de tip endoconjunctiv, se constituie un ţesut osos fibros, care formează un manşon osos. Simultan, apare şi un punct primar central de osificare diafizară, din care, prin osificarea encondrală, va apare un ţesut osos de tip imatur. Osul encondral astfel edificat, va fi rezorbit în întregime, astfel încît, diafiza embrionară rămîne formată dintr-un canal medular central şi dintr-un manşon de os compact de origine periostală.

La nivelul epifizelor apare un punct primar de osificare epifizară, de unde procesul de osificare encondrală se extinde radiar periferic, pînă la cartilagiul articular şi la cartilagiul diafizo-epifizar. Periostul epifizelor provine din cel diafizar.

Osteogeneza secundară are loc după naştere şi constă din înlocuirea osului compact periostal de tip nehaversian prin os compact haversian la nivelul diafizelor şi prin os spongios la nivelul epifizelor. Osificarea este de tip endoconjunctiv la nivelul diafizei; mugurii vasculari ce pornesc din ţesutul medular, pătrund în osul

periostal pe care-l erodează şi formează canalele haversiene, în jurul cărora se depun lamelele osoase, constituind sistemele haversiene primare. Distrugerea osoasă se realizează prin osteoclaste pentru osul mineralizat şi prin macrofage histiocitare pentru osteoid - osul nemineralizat. Din osul embrionar periostal, mai persistă numai cele două sisteme fundamentale, intern şi extern. Procesul

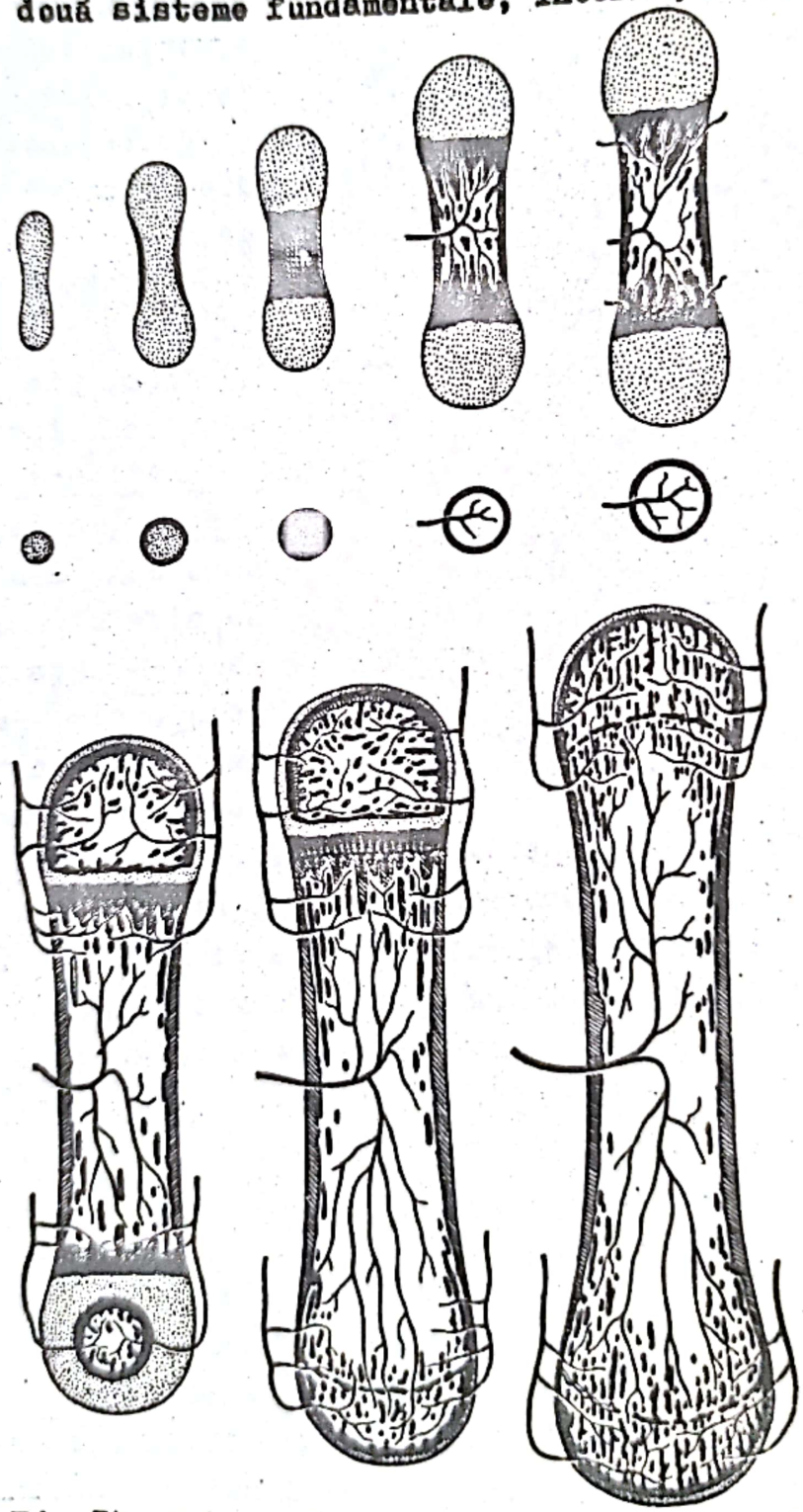

Fig.34. Schema formării punctelor de osificare.

Scanned with OKEN Scanner

de remodelare-remaniere nu încetează odată cu constituirea sistemelor haversiene primare, ci continuă în perioada de creştere şi o lungă perioadă de timp după aceea. Se formează sisteme haversiene secundare, terţiare etc (Fig.29), din vechile sisteme haversiene persistînd o parte, reprezentată prin sistemele interhaversiene sau intermediare. In epifize, osificarea secundară începe la nivelul cartilagiului diafizo-epifizar (de creştere), oprindu-se la nivelul cartilagiului articular.

Creşterea oaselor de origine encondrală (a oaselor lungi) :

- Cresterea în grosime se realizează la nivel subperiostal prin apoziţie, depunerea de noi şi noi lamele osoase, în paralel cu distrugerea si rezorbţia osului diafizar adiacent.

- Cresterea în lungime se realizează iniţial în decursul osificării endocartilaginoase, apoi se restrînge,limitîndu-se la cresterea extremităţilor. In cursul osteogenezei, la limita dintre diafiză si epifiză, persistă o bandă de cartilagiu activ de 1-1,5 mm. grosime - cartilagiu diafizo-epifizar, de conjugare sau de creştere. La acest nivel, creşterea are loc printr-un proces de osificare encondrală, la început atît în sens epifizar, cît şi diafizar, apoi numai în sens diafizar. In acest teritoriu, se constată toate secventele caracteristice osificării encondrale, după zona osoasă urmînd zona de rezorbţie, cu numeroase osteoclaste care distrug si rezorb ţesutul osos brut, constituindu-se canalul medular cu măduva osoasă hematoformatoare şi cu elemente osteoformatoare şi osteodistructive ce vor forma osul matur.

După terminarea perioadei de creştere, cartilagiul de conjugare se osifică, epifizele se sudează definitif de diafiză. Totusi,la nivelul acestui os adult, continuă procesele de remaniere si remodelare, ce se desfăşoară însă foarte lent..

La bătrîni, oasele devin poroase si friabile, datorită reducerii substanţei fundamentale organice, scăderii conţinutului în săruri minerale (decalcifiere) şi creşterii conţinutului în apă. Atît canalele haversiene, cît şi osteoplastele, se lărgesc şi oasele, devenite friabile, se rup spontan sau prin traumatisme minore. Aceste modificări reprezintă osteoporoza senilă.

In caz de fractură osoasă, procesul de osteogeneză reapare deosebit de activ în vederea formării unui calus osos care să consoli-

deze cele două capete opuse.

Cînd osul este fracturat,are loc ruperea vaselor, cu producerea unei hemoragii localizate si formarea unui cheag. Atît cheagul, cît şi matricea şi celulele osoase lezate, vor fi ulterior îndepărtate de către macrofagele apărute la acest nivel. Periostul şi endostul sînt acelea care furnizează fibroblastele ce vor prolifera şi vor umple spaţiul dintre extremităţile osoase (Fig.35 A şi B). Printr-un proces de osificare encondrală, pe baza micilor zone de cartilagiu apărute în ţesutul conjunctiv, sau printr-un proces de osificare endoconjunctivă - pe baza ţesutului conjunctiv rezultat prin proliferarea şi activarea fibroblastelor, se constituie travee neregulate de os imatur. Rezultă calusul osos ce va uni extremităţile fracturate (Fig.35 C). Ulterior, are loc remodelarea osului nou format, sub influenţa factorilor mecanici ce se exercită prin reluarea mişcărilor. Ţesutul osos primar al calusului va fi reabsorbit treptat şi înlocuit cu os lamelar cu acelaşi aranjament ca şi osul sănătos (Fig.35 D).

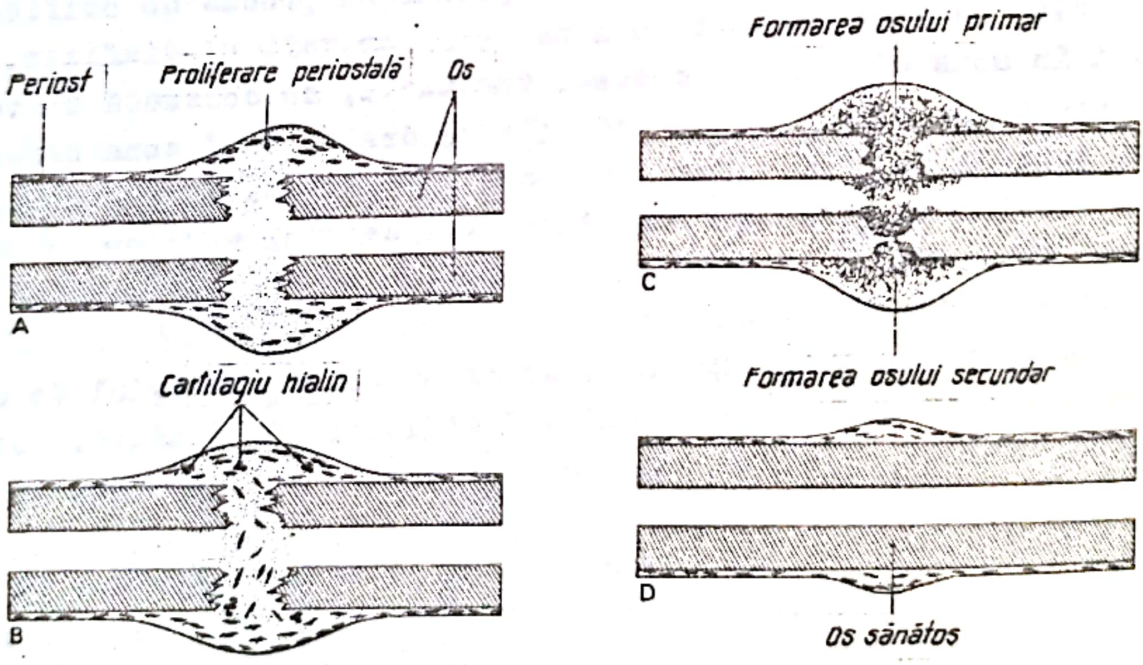

Fig.35. Procesul de reparare a unei fracturi osoase.

Procesele de osteogeneză şi osificare sînt controlate si reglate de mulţipli factori şi anume : hormoni, vitamine, factori vasculari, factori mecanici.

Hormonii reprezentaţi prin :

- Hormonul de creştere (somatotrop) din hipofiza anterioară. Excesul de hormon determină în perioada de creştere gigantismul, iar după această perioadă, acromegalia. Insuficienţa de hormon produce nanismul.

- Hormonul paratiroidian parathormonul reglează circulaţia calciului în ţesutul osos, controlează eliberarea lui în sînge ca şi depozitarea în oase. Excesul de hormon produce mobilizarea calciului din oase, dînd osteita fibrochistică.

- Hormonul tiroidian calcitonina este antagonist parathormonului, inhibă rezorbţia osoasă şi tinde să scadă calciul sanguin.

- Hormonii gonadotropi masculini şi feminini influenţează apariţia centrelor de osificare şi astfel gradul de maturare al osului.

Vitaminele

- Vitamina D_2 asigură osificarea cartilagiului de creştere; lipsa ei dă rahitismul, cînd procesul se opreşte în stadiul de cartilagiu hipertrofic.

- Vitamina A intervine în faza de activitate maximă a osteoclastelor. Lipsa ei împiedică procesul rezorbtiv care duce la remanierea definitivă a osului.

- Vitamina C intervine indirect în procesul de osteogeneză. Este necesară sintezei tropocolagenului şi mucopolizaharidelor substanţei preoseoase.

Factori vasculari - staza vasculară favorizează depunerea de os, hiperemia este însoţită de rezorbţie osoasă.

Factori mecanici - de tracţiune şi presiune.

S Î N G E L E

Sîngele constituie mediul intern al organismului, împreună cu principalele sale derivate, limfa şi lichidul interstiţial.Este un lichid cu compoziţie şi structură complexă, adaptată funcţiilor de respiraţie, nutriţie, excreţie şi apărare a organismului. El circulă în conducte ramificate, de calibru diferit, ce constituie sistemul vascular sanguin.

Sîngele, ar fi, după unii autori, o varietate de ţesut conjunctiv cu substanţă fundamentală lichidă. El asigură comunicarea dintre ţesuturile organismului şi atmosfera oxigenată a plămînilor, conexiune esenţială pentru viabilitatea celulelor; serveşte pentru aportul substanţelor nutritive şi reprezintă calea de vehiculare a produselor de secreţie şi de excreţie. El serveşte şi pentru distribuirea hormonilor la organele ţintă, fiind esenţial pentru funcţia integrativă a glandelor endocrine. Joacă un rol important în procesele de apărare ale organismului.

Cantitatea totală a sîngelui la un adult de 70 kg este de 5-6 litri, reprezentînd aproximativ 6-8 % din greutatea totală a individului. La copii şi tineri, cantitatea totală de sînge este mai mare ca la adult, în raport cu greutatea lor corporală. Femeile au o cantitate mai mică decît bărbaţii (4-5 litri); cu toate acestea sînt mai rezistente la pierderile de sînge (hemoragii). Cu unele variaţii fiziologice, cantitatea totală de sînge rămîne constantă la acelaşi individ, datorită unor mecanisme complexe de reglare şi control.

Sîngele este format dintr-o substanţă fundamentală lichidă : <u>plasma</u> şi din <u>elemente figurate</u> (leucocite, eritrocite, plachetele sanguine). Raportul dintre plasmă şi elementele figurate se determină prin <u>hematocrit</u> şi este de 55/45.

Culoarea roşie a sîngelui este datorată prezenţei hemoglobinei, fixată labil de eritrocite.

<u>Plasma sanguină</u> este un lichid de culoare gălbuie, omogen, puţin vîscos, cu densitatea de 1027. Este constituită din 90 % apă şi 10 % reziduuri uscate. Reziduurile uscate conţin substanţe organice (9 %) şi anorganice (1 %). Substanţele organice sînt azotate (8 %)

Scanned with OKEN Scanner

şi neazotate (1 %), cele azotate fiind la rîndul lor : proteice şi neproteice (Tabel 3).

Tabel 3. Compoziţia sîngelui

Constituenţi				Procente
apa				90 %
reziduuri uscate	substanţe organice 9 %	azotate	proteice	- albumina - globulina - fibrinogen	8 %
			neproteice	- uree - acid uric - creatinina - bilirubina	
		neazotate		lipide (colesterol) glucide acid lactic acid piruvic	1 %
	substanţe anorganice : Na, Ca, K, Mg				1 %

Substanţele organice azotate proteice : proteinele plasmatice reprezintă aproximativ 80 % din reziduul uscat al plasmei. Sînt studiate astăzi prin electroforeză. Aceasta,se bazează pe proprietatea diferitelor fracţii proteice de a migra într-un cîmp electric invers proporţional cu greutatea lor moleculară. Există 3 tipuri principale de proteine plasmatice : albumine, globuline, fibrinogen.

- Albumina este cea mai abundentă (65,2 %) şi cea mai mică dintre proteinele plasmatice; este sintetizată de ficat şi are rol în menţinerea presiunii coloid osmotice la nivelul capilarelor, presiune care previne pierderea excesivă de lichide înspre ţesuturi. Albumina are rol şi în transportul produselor de metabolism.

- Globulinele sînt mai reduse cantitativ (34,8 %), dar au o greutate moleculară mare. Există mai multe fracţiuni : alfa, beta şi gama, ce apar în cantităţi variabile (10,9; 9,8 şi respectiv 14,1) prezentînd mai multe subfracţiuni.

In grupul alfa,subfracţiunea $alfa_1$ (4,1) este implicată în transportul vitaminei B_{12}, a lipidelor, glucidelor şi hormonului ti-

roidian, alfa$_2$ (6,8) este legată de transportul glucidelor.

Betaglobulinele sînt mai numeroase : transferina ce transportă fierul, ceruloplasmina ce este legată de cupru, iar beta$_2$ globulinele (lipoproteinele) ce transportă lipidele.

Gamaglobulinele reprezintă imunoglobulinele sau anticorpii ce intervin în apărarea imunologică. Ele sînt sintetizate de plasmocite (limfocite beta-efectorii).

- Fibrinogenul, proteină plasmatică fibroasă, cu greutate moleculară mare, este sintetizat de ficat si intervine în mecanismul coagulării. Este puţin stabil si are tendinţă marcată de polimerizare, cînd se transformă în fibrină, sub actiunea trombinei ce rezultă din activarea protrombinei din sînge de către tromboplastina de origine tisulară sau plachetară.

Proteinele plasmatice intervin deci în :

- mentinerea presiunii osmotice a sîngelui;
- au rol de transportor a o serie de substante şi ioni;
- intervin în stabilitatea sîngelui , mentinînd normal raportul albumine/globuline (1,92);
- mentin vîscozitatea sîngelui;
- mentin echilibrul acido-bazic;
- au o functie nutritivă;
- au rol de enzime;
- au rol de apărare (anticorpii).

Substanţele organice azotate neproteice sînt : ureea, acidul uric, creatinina, bilirubina etc.

Substanţele organice neazotate sînt reprezentate de lipide (colesterol), glucide, acid lactic, acid piruvic.

Substanţele anorganice sînt minerale, mult sodiu şi calciu, putin potasiu şi magneziu, exact invers ca în celule.

Metodele de studiu ale sîngelui sînt multiple : se pot efectua determinări biochimice, citochimice si citoenzimatice, se poate studia morfologia elementelor figurate pe viu în picătura examinată între lamă şi lamelă, pe preparate fixate pe frotiu sau în preparate histologice. Se pot face determinări cantitative ale elementelor figurate, cu ajutorul unor pipete gradate în care se recoltează şi diluează sîngele si a unor camere de numărat (hemocitometre) şi se pot

roidian, alfa$_2$ (6,8) este legată de transportul glucidelor.

Betaglobulinele sînt mai numeroase : transferina ce transportă fierul, ceruloplasmina ce este legată de cupru, iar beta$_2$ globulinele (lipoproteinele) ce transportă lipidele.

Gamaglobulinele reprezintă imunoglobulinele sau anticorpii ce intervin în apărarea imunologică. Ele sînt sintetizate de plasmocite (limfocite beta-efectorii).

- Fibrinogenul, proteină plasmatică fibroasă, cu greutate moleculară mare, este sintetizat de ficat si intervine în mecanismul coagulării. Este puţin stabil si are tendinţă marcată de polimerizare, cînd se transformă în fibrină, sub actiunea trombinei ce rezultă din activarea protrombinei din sînge de către tromboplastina de origine tisulară sau plachetară.

Proteinele plasmatice intervin deci în :

- mentinerea presiunii osmotice a sîngelui;
- au rol de transportor a o serie de substante şi ioni;
- intervin în stabilitatea sîngelui , mentinînd normal raportul albumine/globuline (1,92);
- mentin vîscozitatea sîngelui;
- mentin echilibrul acido-bazic;
- au o functie nutritivă;
- au rol de enzime;
- au rol de apărare (anticorpii).

Substanţele organice azotate neproteice sînt : ureea, acidul uric, creatinina, bilirubina etc.

Substanţele organice neazotate sînt reprezentate de lipide (colesterol), glucide, acid lactic, acid piruvic.

Substanţele anorganice sînt minerale, mult sodiu şi calciu, putin potasiu şi magneziu, exact invers ca în celule.

Metodele de studiu ale sîngelui sînt multiple : se pot efectua determinări biochimice, citochimice si citoenzimatice, se poate studia morfologia elementelor figurate pe viu în picătura examinată între lamă şi lamelă, pe preparate fixate pe frotiu sau în preparate histologice. Se pot face determinări cantitative ale elementelor figurate, cu ajutorul unor pipete gradate în care se recoltează şi diluează sîngele si a unor camere de numărat (hemocitometre) şi se pot

face aprecieri calitative asupra proporţiei dintre diferitele elemente figurate, în special a leucocitelor (leucograma).

Cunoaşterea constantelor normale ale sîngelui ca şi a histologiei normale este deosebit de importantă pentru medic, acestea furnizînd informaţii asupra unor boli ce afectează sîngele şi organele hematoformatoare, ca şi asupra altor boli în care se produc modificări sanguine (intoxicaţii, boli virotice, parazitare, bacteriene). Examinarea periodică a sîngelui permite medicului să aprecieze severitatea bolii, să urmărească evoluţia şi să evalueze efectele tratamentului aplicat.

Elementele figurate ale sîngelui

Eritrocitele (globule roşii, hematii, normocite) sînt elemente figurate anucleate (Fig.36), adaptate pentru fixarea labilă şi transportul oxigenului şi bioxidului de carbon. Nu se pot multiplica şi nu prezintă organitele celulare comune tuturor celulelor.

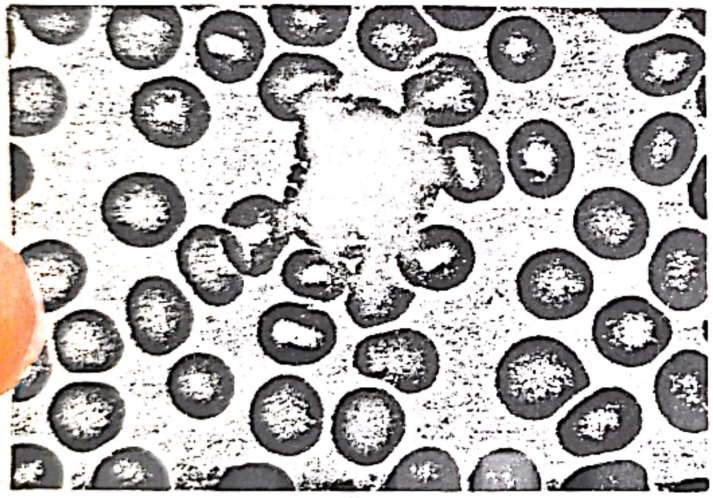

Fig.36. Frotiu de sînge cu hematii.

Pe preparatul proaspăt, au o culoare galben-verzuie datorită hemoglobinei ce intră în constituţia lor; pe frotiul colorat cu Giemsa apar roşii cărămizii, iar la microscopul cu contrast de fază sînt refringente. Sînt flexibile şi foarte elastice.

Forma eritrocitului este aceea de disc biconcav, cu diametrul mediu de 7,2 microni, mai gros la periferie decît în centru. Această formă facilitează saturarea hemoglobinei cu oxigen şi oferă o suprafaţă mai mare schimburilor cu mediul ambiant, reprezentat prin plasma sanguină. Eritrocitele îşi schimbă forma, se alungesc cînd străbat capilarele sanguine şi revin apoi la forma iniţială, cînd ajung în vase mai mari. Aceste modificări sînt posibile datorită plasticităţii şi elasticităţii membranei lor, ce prezintă o tensiune superficială scăzută.

Eritrocitele nu au mobilitate proprie, ci se deplasează pasiv în curentul sanguin, putîndu-se aglomera în fisicuri atunci cînd circulaţia este încetinită.

Forma eritrocitelor este menţinută datorită existenţei unui citoschelet în care s-a evidenţiat o proteină nerespiratorie denumită stromatină, cît şi datorită prezenţei unui factor plasmatic denumit substanţa antisferică. Recent, s-a descris o proteină lineară, denumită spectrină, care formează o reţea ce se inseră pe partea internă a plasmalemei şi serveşte la ancorarea proteinelor intrinseci membranare.

Forma eritrocitelor este dependentă şi de echilibrul osmotic; în soluţii hipotone ele se umflă, devin sferice, iar membrana lor se rupe şi hemoglobina părăseşte celula, care va apare ca o „umbră celulară". Este fenomenul de hemoliză ce poate fi provocat şi de veninul de şarpe, ca şi de unele bacterii.

In soluţii hipertonice, eritrocitele se ratatinează şi iau un aspect crenelat.

In stări patologice (anemii) eritrocitele se pot modifica luînd forma de pară, de rachetă, de clopot, de semilună, fenomen denumit poikilocitoză. In unele cazuri se numesc sferocite, drepanocite (secerâ) şi acantrocite (spinoase). Aceste modificări reprezintă rezultatul unor mutaţii genetice, transmise ereditar.

In diferite anemii severe, datorită unor procese defectuoase sau rapide de maturare, în hematii pot persista resturi de nucleu sau de structuri citoplasmatice : corpusculii lui Jolly, care sînt resturi de nucleu; inelele lui Cabot, formate din resturi de membrană nucleară ce reproduc adesea cifra 8; corpii eritrocitari ai lui Heinz ce reprezintă o hemoglobină modificată în intoxicaţiile cu methemoglobină sau sulfhemoglobină; şi granulaţiile bazofile formate din resturi de A.D.N., caracteristice intoxicaţiilor cu plumb.

In condiţii fiziologice, în sîngele periferic pot apare în proporţie de 0,5 - 2 % hematii tinere, incomplet maturate, reticulocitele, identificate prin colorapii vitale cu albastru de crezil sau roşu neutru. Ele au un reticul fin, granular, ce reprezintă resturi de A.R.N. şi de reticul endoplasmatic. Numărul reticulocitelor creşte foarte mult, uneori pînă la 90 % după hemoragii repetate sau în unele forme de anemii tratate, confirmînd eficacitatea tratamentului.

Dimensiunea eritrocitelor este de 7,5 - 8 microni în diametru, grosimea pe margine fiind de 1,9 microni. Cînd diametrul este mai mic de 6 microni, apare microcitoza, cînd este mai mare de 9 microni, macrocitoza. Cele mai mari hematii se întîlnesc în anemia pernicioasă şi se numesc megalocite. Aceste variaţii ale diametrului normal eritrocitar, denumite anizocitoză, se însoţesc şi de variaţii în colorabilitatea lor, cunoscute sub denumirea de anizocromie. Cînd zona centrală este mai clară decît în mod normal, hematia este hipocromă.

Numărul eritrocitelor pe mm^3 de sînge variază în raport cu sexul, vîrsta şi diferite condiţii fiziologice şi patologice. În număr de 6 milioane la copil, ele scad la adult, fiind în jur de 4,5 - 5 milioane la bărbat şi 4-4,5 milioane la femeie.

La vîrstnici numărul lor scade la bărbaţi şi creşte la femei, ajungîndu-se la o egalizare a valorilor.

Numărul eritrocitelor prezintă variaţii în funcţie de presiunea parţială a oxigenului : creşte la altitudine (poliglobulie) şi scade la minieri şi în mediul subacvatic. Diminuarea patologică a numărului eritrocitelor, asociată cu scăderea cantităţii de hemoglobină, constituie boala numită anemie; creşterea patologică a numărului lor determină policitemia (sau poliglobulia).

Membrana hematiei este, în general, similară cu modelul plasmalemei, conţinînd în componenţa lipidică - fosfolipide, cerebrozide şi colesterol, iar între proteine, enzime de transport activ. Membrana este permeabilă pentru apă, molecule mici organice, ioni şi are capacitatea de a concentra, în prezenţa A.T.P.-ului, ionul de K şi de a pompa în afară Na. Glucoza, component esenţial al hematiilor, reprezintă principala sursă de energie necesară, atît menţinerii integrităţii morfofuncţionale a celulelor, cît şi pentru menţinerea hemoglobinei în stare redusă. Hematiile au un bogat echipament enzimatic reprezentat, în special, prin enzimele implicate în glicoliză (glucozo-6 fosfat dehidrogenază, 6-fosfogluconic dehidrogenaza etc).

Pe membrana hematiilor se găsesc complexele de carbohidraţi - fosfolipide, care formează antigenii (aglutinogenii) determinaţi genetic : aglutinogenul A şi B. Pe baza prezenţei sau absenţei lor s-au stabilit cele 4 grupe sanguine : grupa O în care hematiile sînt complet lipsite de aglutinogeni, grupa A şi grupa B în care hematiile conţin fie aglutinogenul A, fie pe cel B, şi grupa AB cu hematii ce prezintă ambele tipuri de aglutinogeni.

Cunoaşterea acestei apartenenţe este de o deosebită importanţă în transfuzii. Dacă indivizilor din grupa A li se fac transfuzii cu sînge din grupa B, se produc anticorpi anti B şi hematiile aglutinează.

Factorul Rh, substanţă complexă ca şi antigenii sistemelor ABO, se găseşte tot la suprafaţa membranei eritrocitelor unor indivizi care sînt Rh pozitivi. Transfuzia de sînge Rh pozitiv la un receptor Rh negativ determină formarea de anticorpi contra globulelor rosii Rh pozitive. O nouă transfuzie de sînge Rh pozitiv va provoca hemoliza globulelor roşii ale receptorului. Factorul Rh este ereditar.

Valoarea funcţională a eritrocitelor este dată de conţinutul lor în hemoglobină (aproximativ 15 g %). Cantitatea de hemoglobină raportată la numărul eritrocitelor reprezintă valoarea globulară şi suferă variaţii în multe afecţiuni. Hemoglobina este formată dintr-o proteină - globina, legată de un nucleu feric colorat - hemocromogenul sau hemul, un compus din fier şi porfirină. Datorită fierului, hemocromogenul fixează labil O_2, devenind oxihemoglobină, pe care eritrocitele o transportă de la capilarele pulmonare la ţesuturi. După eliberarea oxigenului, o parte din bioxidul de carbon tisular e preluat de hematii, datorită unei enzime numită anhidraza carbonică. Majoritatea CO_2 este însă dizolvată în plasmă sub formă de carbonaţi.

Hemoglobina are mare afinitate pentru monoxidul de carbon, cu care formează o combinaţie permanentă şi stabilă - carboxihemoglobina, incapabilă de a mai lega oxigenul. Dacă proporţia de carboxihemoglobină depăşeşte 60 % se produce moartea.

Molecula de hemoglobină este formată din 4 lanţuri polipeptidice, fiecare legat de un grup hem : alfa, beta, gama, delta.

Sîngele uman adult conţine două tipuri de hemoglobină : $A(A_1)$ ce conţine două lanţuri alfa şi două beta şi constituie 90-95 % din hemoglobina totală, şi A_2 formată din două lanţuri alfa şi două delta. Sîngele fetal conţine o hemoglobină F ce are două lanţuri alfa şi două gama. Persistenţa acestui tip de hemoglobină la adult, dă o anemie denumită talasemie. Boala numită drepanocitoza (anemia cu celule în seceră) este caracterizată prin prezenta unei hemoglobine anormale S.

Durata de viaţă a eritrocitelor variază între 90 şi 125 zile,

zilnic fiind distruse si înlocuite cam 8-10 % din totalitatea lor. Hematiile uzate si îmbătrînite devin sferice, apoi se fragmentează şi în final sînt fagocitate de celulele sistemului fagocitar mononuclear,mai ales la nivelul splinei, dar si în măduva osoasă şi ficat. Fierul eliberat este reutilizat pentru sinteza hemoglobinei de către normoblastele medulare; o parte din hemoglobina distrusă va forma pigmenţii biliari.

Plachetele sînt elemente incorect denumite trombocite. Trombocitele se găsesc numai în sîngele reptilelor, păsărilor si amfibienilor, ca mici celule nucleate, cu rol în coagularea sîngelui. Plachetele care se întîlnesc în sîngele tuturor mamiferelor, inclusiv al omului, reprezintă fragmente citoplasmatice cu diametrul de 2-5 microni, cu variaţii sub 2 microni (microtrombocite) şi peste 3 microni (macrotrombocite). Au o formă de disc biconvex rotund sau ovalar, rareori sînt solitare, cel mai frecvent grupate deoarece au tendinţa de a adera între ele, ca şi la orice suprafaţă cu care vin în contact. Sînt dificil de numărat datorită acestei proprietăţi de aglutinare ca şi fragilităţii lor. Numărul plachetelor la adult este de 200.000 - 400.000/mmc de sînge, avînd variaţii nictemerale, în raport cu simpaticotonia diurnă şi vagotonia nocturnă (maximum după amiaza, minimum noaptea), reglarea numărului fiind sub dependenţa sistemului neuroendocrin. Scăderea lor sub 100.000 este cunoscută sub numele de plachetopenie (trombocitopenia), creşterea lor - plachetocitoză (trombocitoză sau trombocitemie).

In frotiurile colorate prin metoda Romanowsky sau Wright, plachetele prezintă două zone : una centrală cu granulaţii violete, cu aspect neomogen - granulomer sau cromomer şi una periferică omogenă, slab bazofilă - hialomer.

La microscopul electronic plachetele prezintă o membrană trilaminară de tip unit acoperită de o peliculă de glicozaminoglicani şi de glicoproteine cu rol în adeziune. Granulomerul (Fig.37) conţine granule sferice, înconjurate de o membrană şi cu un conţinut puţin dens, reprezentat de enzime de tip lisosomal (fosfataze acide, beta glucuronidaze) şi de M.P.Z. acide, - alfa granule, alături de granule dense ce conţin serotonină, ATP, ADP şi calciu. Se mai găsesc mitocondrii, veziculе golgiene, granule de glicogen, granule de feritină, de A.R.N. Hialomerul nu conţine granule, ci microfilamente fine,

formate din proteine contractile (actina şi miozina), ca şi o serie de microtubuli cu rol de citoschelet. Sub plasmalemă microtubulii formează un sistem canalicular deschis. Microtubulii şi microfilamentele au rol în menţinerea formei discoidale a plachetelor şi facilitează formarea pseudopodelor în timpul mişcării şi adeziunii dintre ele.

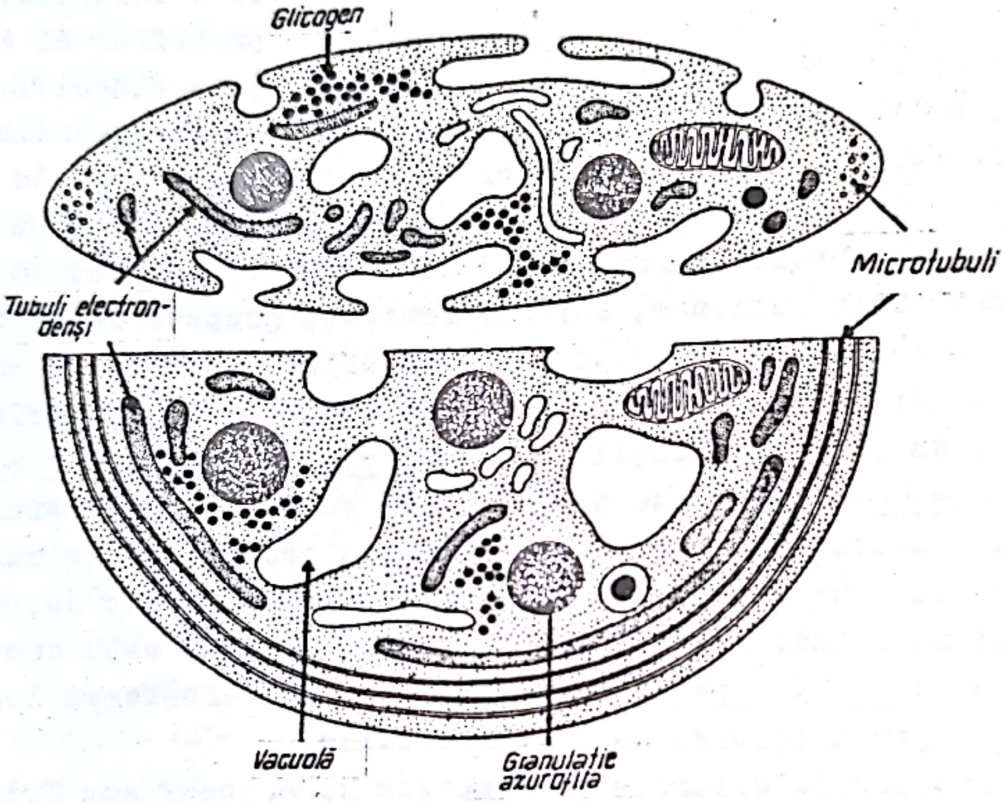

Fig.37. Ultrastructura unei plachete - în secţiune transversală (sus) şi în secţiune longitudinală (jos).

Plachetele au un rol important în hemostază şi coagulare. Principalele lor funcţii sînt : capacitatea de aglutinare şi de aderare la nivelul endoteliilor lezate, iar în cazul unei circulaţii încetinite chiar de endotelii aparent integre (exemplu în staza venoasă). Prin aglutinare şi agregare ele formează mici mase de culoare albă - trombi plachetari, care vor astupa defectul din peretele vasului şi vor opri hemoragia. Ele suferă o metamorfoză vîscoasă, emit pseudopode şi formează o reţea. Agregarea este posibilă datorită energiei furnizate prin defosforilarea A.D.P. în A.M.P. (adenozin monofosfat). Se eliberează factorul trombocitar (tromboplastină), serotonina ca-

re este vasoconstrictoare şi ionii de calciu. Tromboplastina devine activă şi transformă protrombina în trombină, aceasta avînd rol în polimerizarea fibrinogenului în fibrină. Se formează cheagul sanguin, care apoi se retractă prin intervenţia trombostenineî, o proteină contractilă de la nivelul hialomerului. Fibrina formează o reţea,ce înglobează noi plachete, eritrocite şi leucocite. Apoi cheagul este lizat prin intermediul plasminei, care rezultă din plasminogenul activat de către nişte substanţe secretate de celulele endoteliale. Plachetele menţin competenţa endoteliului. Astfel, dacă numărul lor scade sub 60.000/mmc, vasele mici îşi pierd competenţa, iar sîngele se filtrează prin perete (purpura trombocitopenică).

Durata de viaţă a plachetelor este de 8-11 zile, fiind distruse în cursul hemostazei sau în organele în care sînt depozitate : splină şi plămîn.

Leucocitele sau globulele albe reprezintă totalitatea elementelor nucleate ale sîngelui. După caracterul nucleului se împart în două mari grupe : polimorfonucleare, denumite incorect polinucleare, caracterizate prin nuclei puternic segmentaţi, cu aspect lobar şi, mononucleare, al căror nucleu este nesegmentat, rotund sau reniform. După prezenţa sau absenţa unor granulaţii specifice din citoplasma lor, polimorfonuclearele mai sînt denumite granulocite, iar mononuclearele agranulocite, deşi aceste celule nu sînt complet lipsite de granulaţii.

După morfologia, compoziţia chimică şi afinitatea pentru coloranţi a granulaţiilor, polimorfonuclearele se împart în neutrofile, eozinofile (acidofile) şi bazofile.

Spre deosebire de eritrocite, care circulă antrenate de curentul sanguin, leucocitele prezintă mişcări proprii, prin emiterea de pseudopode sau de membrane ondulante şi pot străbate peretele vaselor, trecînd în ţesutul conjunctiv unde-şi desfăşoară activitatea. Metabolismul leucocitelor este mai activ şi mai diferenţiat decît al eritrocitelor, fapt atestat de complexitatea lor structurală.

Numărul total al leucocitelor este de 6000-8000 pe mmc fiind mai mare la copii şi mai scăzut la bătrîni. Creşterea numărului - leucocitoza - poate să apară în condiţii fiziologice (perioada de digestie cînd ajunge pînă la 10.000), dar mai ales în condiţii patologice (în boli infecţioase şi în intoxicaţii). Scăderea numărului sub li-

mita normală (între 3500-4000) constituie leucopenia, ce apare în unele stări patologice.

Leucocitele mononucleare sînt reprezentate prin limfocite şi monocite. Raportul procentual între diferitele categorii de leucocite, stabilit pe frotiul colorat din sîngele periferic constituie formula leucocitară :

- polimorfonucleare neutrofile	60 - 70 %;
- polimorfonucleare eozinofile	1 - 3 %;
- polimorfonucleare bazofile	0,5- 1 %;
- limfocitele	25 - 30 %;
- monocitele	5 - 8 %

Modificările cantitative ale acestor raporturi procentuale dau informaţii pentru aprecierea stării de sănătate sau de boală, cît şi pentru diagnosticul unor afecţiuni hematologice.

Polimorfonuclearele neutrofile sînt cele mai numeroase (60-70 %). Creşterea numărului lor (neutrofilia) este constantă în infecţii, scăderea (neutropenia) poate fi secundară iradiaţiilor sau acţiunii toxice a unor medicamente.

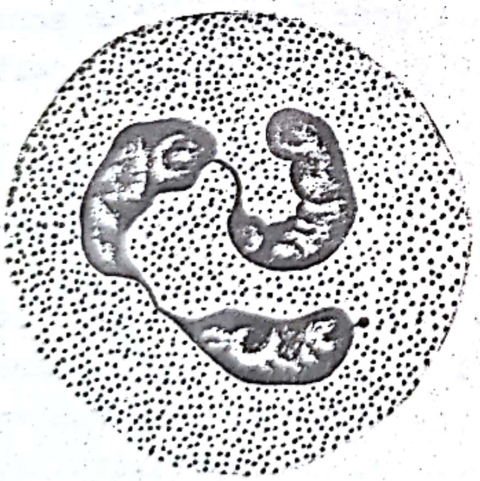

Fig.38. Polimorfonuclear neutrofil.

Polimorfonuclearele neutrofile au un diametru de 10-14 microni, nucleul prezintă 3-5 lobi uniţi prin filamente de cromatină (Fig.38). Intr-un procentaj redus (1-3 %) există şi celule cu nuclei nesegmentaţi, în formă de bastonaş drept sau frînt, sau de potcoavă, reprezentînd elemente tinere. Neutrofilele de la femei prezintă un apendice ovoid sau sferic (drumstick) ce reprezintă cromatina sexuală (al doilea cromozom X). Citoplasma neutrofilelor este acidofilă şi prezintă nişte granulaţii fine, pulverulente, colorate în violet, granulaţii specifice sau granulaţii neutrofile. Un număr mai redus de granulaţii, ce apar primele în celulă şi scad numeric cu fiecare

diviziune, sînt mai mari şi se colorează în roşu purpuriu - granulaţii azurofile. Granulaţiile care au o permanentă mişcare în celule devin mai evidente prin coloraţii supravitale, în contrast de fază sau la microscopul electronic. Astfel, la microscopul electronic granulaţiile sînt mai reduse în zona periferică a celulei, unde există fine filamente, necesare motilităţii celulare. Complexul Golgi este mic, mitocondriile sînt rare, ca şi ribozomii. Se mai identifică incluzii de glicogen şi lipide. Granulaţiile specifice (neutrofile) sînt rotunde sau alungite (ca bobul de orez) şi conţin fosfatază alcalină şi fagocitine, proteine cationice cu activitate antibacteriană. Mai conţin lizozim şi lactoferină, o proteină ce leagă fierul, necesar bacteriilor pentru metabolismul lor. Lactoferina inhibă producţia de noi neutrofile, jucînd un rol de feed-back negativ. Granulaţiile (nespecifice) azurofile sînt mai mari (0,7 - 0,8 microni) şi mai sferice şi conţin peroxidază (marker citochimic), fosfatază acidă, lizozim şi beta glucuronidază şi sînt considerate ca lizozomii primari modificaţi (Fig.39).

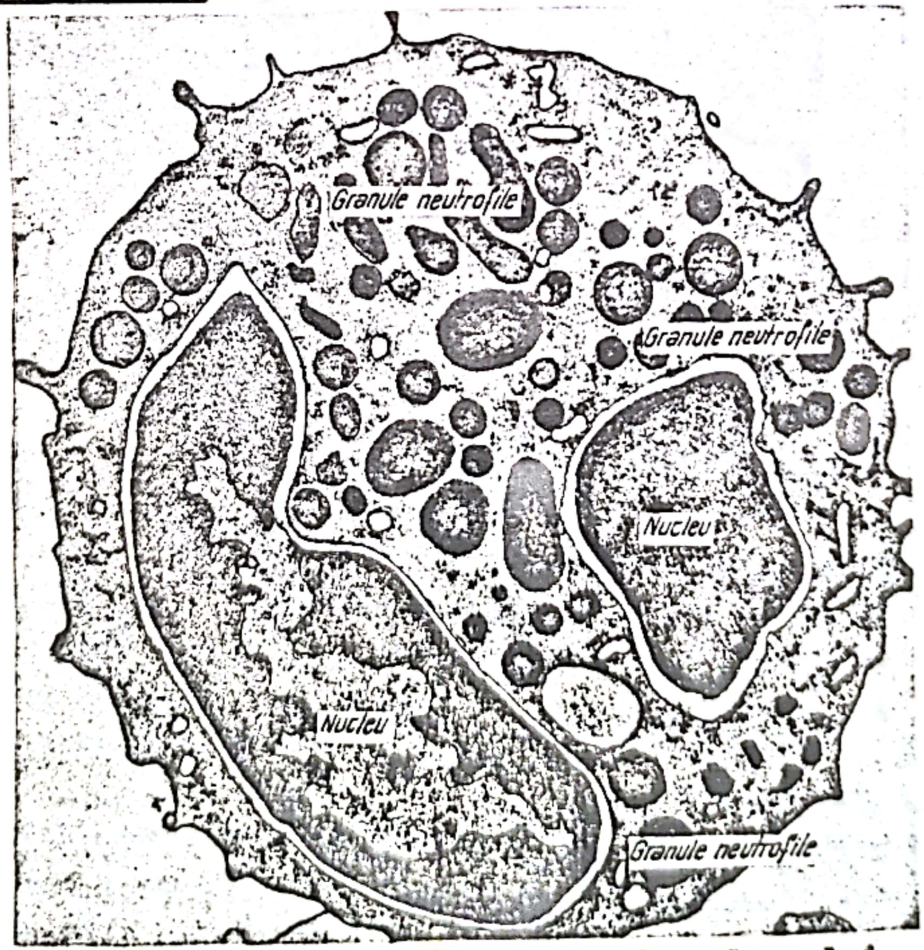

Fig.39. Ultrastructura polimorfonuclearului neutrofil.

Durata de viaţă a neutrofilelor este de 2-5 zile, ele persistînd în sînge aproximativ 10 ore. Funcţia lor esenţială este fagocitoza; ele sînt microfage (fagocitează microbii) şi constituie prima linie de apărare a organismului în infecţii. Sînt mobile, şi prin mişcări amoeboidale trec din vase în ţesuturi (fenomenul de diapedeză); înglobează microbii într-o vacuolă fagocitară, ce se uneşte cu lizozomii, rezultă fagolizozomul şi digestia microbilor prin enzimele proteolitice (Fig.40).

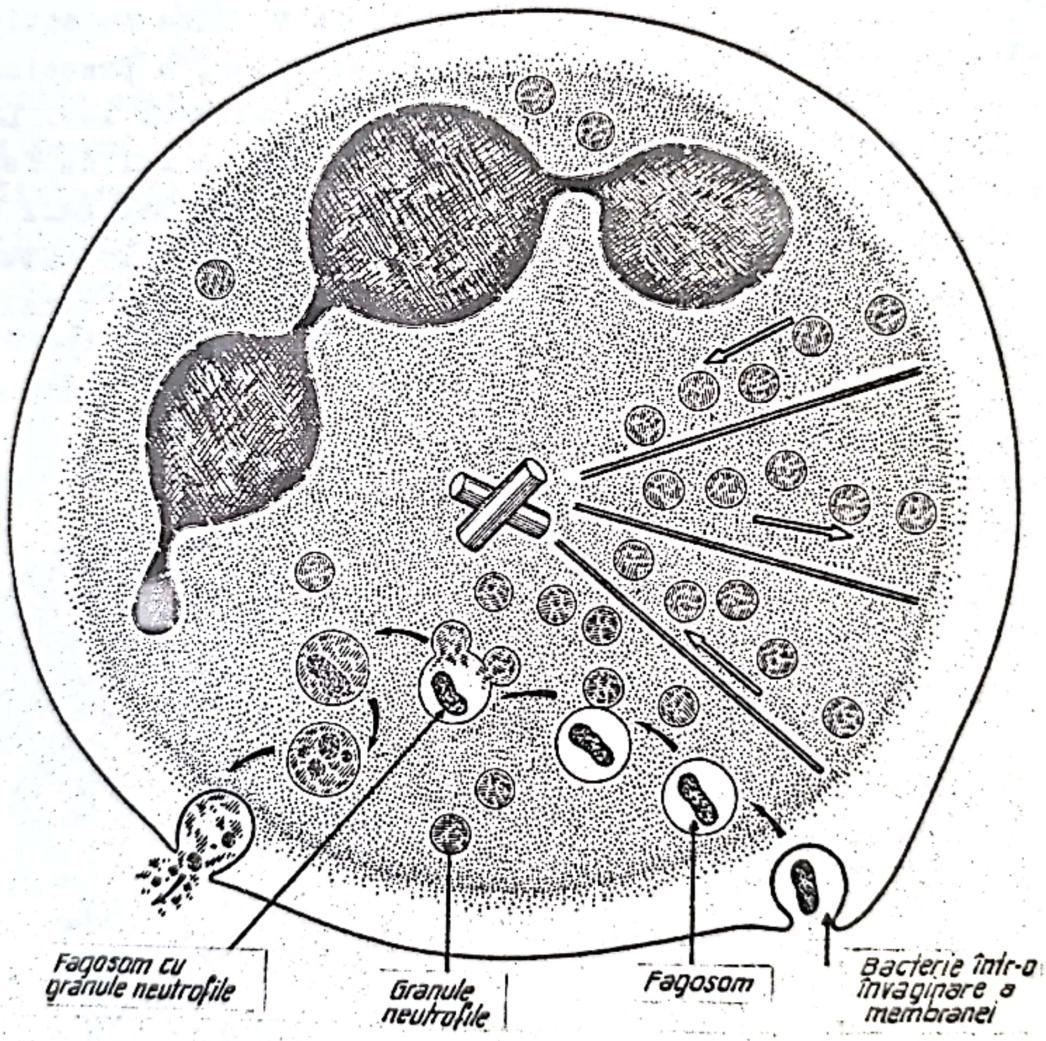

Fig.40. Schema procesului de microfagocitoză bacteriană.

In urma distrugerii microbilor, neutrofilele degenerează şi mor constituind globulele de puroi, ce vor fi la rîndul lor fagocitate de macrofage. Leucocitele neutrofile astfel distruse eliberea-

ză o serie de substanţe : leucotaxina, exudina, pirexina, cu rol important în constituirea reacţiei inflamatorii. In timpul unei infecţii, sub influenţa substanţelor mielostimulatoare elaborate de neutrofile, se stimulează producerea şi eliberarea în circulatie de noi neutrofile, crescînd astfel numărul lor în circulaţie si mai ales a celor nesegmentate. Formula sau indicele lui Arneth ce stabileste procentul de neutrofile în funcţie de prezenţa sau lipsa segmentării nucleului, indică această hiperactivitate regenerativă prin asa-numita deviere spre stînga. Devierea spre dreapta (predominarea hipersegmentatelor) este un indiciu de inhibiţie medulară.

Polimorfonuclearele eozinofile apar în proporţie de 1-3 % în sîngele circulant, au un diametru de 9-12 microni, un nucleu mare format din doi lobi (bilobat sau „în desagă"), cu un nucleol vizibil, şi conţin în citoplasmă granulaţii mari, egale, uniform repartizate, ce se colorează în roşu (acidofile) (Fig.41).

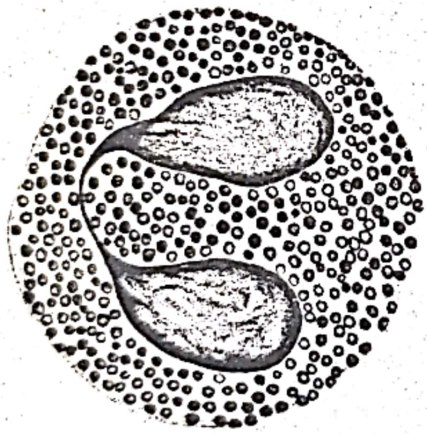

Fig.41. Polimorfonuclear eozinofil.

La microscopul electronic eozinofilele prezintă o suprafaţă neregulată, cutată, trădînd prezenţa unui intens proces de pinocitoză. In citoplasmă există rare mitocondrii, un complex Golgi şi reticul endoplasmatic redus. Granulaţiile specifice (Fig.42) sînt ovoide, învelite de o membrană şi conţin nişte pachete de lamele, ce formează o bandă electron densă centrală; ele reprezintă structuri cristaloide bogate în fosfolipide şi acizi graşi nesaturaţi. Granulaţiile, identificate cu lizozomii primari, conţin enzime lizozomale, fosfatază acidă, catepsine, ribonuclează şi peroxidaze, dar sînt lipsite de lizozim şi de fagocitină.

Eozinofilele trec cu uşurinţă în ţesuturi, mai ales acolo unde există un contact cu mediul extern : tubul gastro-intestinal, interstiţiul pulmonar, dermul tegumentar. Capacitatea lor fagocitară este mai mică şi selectivă; ele fagocitează substanţe particulate : anti-

gene, proteine străine, complexe antigen-anticorp. Eozinofilele conţin profibrinolisină, jucînd un rol în prevenirea coagulării sîngelui, atunci cînd fluiditatea lui este alterată prin procese patologice. Produc histaminaza, prin care inactivează histamina produsă de mastocite şi bazofile. Numărul lor este crescut în inflamatiile alergice, tocmai datorită conţinutului lor în substanţe antihistaminice, ca şi în parazitoze, datorită capacităţii lor de a

Fig.42. Structura electrono-microscopică a polimorfonuclearului eozinofil.

ucide larvele de paraziţi ce invadează ţesuturile. Creşterea producţiei de eozinofile este dependentă şi de intervenţia limfocitelor T

helper. Hormonii corticosteroizi produc scăderea eozinofilelor din sînge, prin blocarea mobilizării lor din măduvă, unde se produc în cantitate normală. Durata lor de viaţă este de 8-12 zile.

Polimorfonuclearele bazofile se găsesc cu dificultate în frotiuri din cauza numărului lor redus (0,5-1 %). Au un diametru de 8-10 microni, un nucleu alungit, neregulat, în formă de U sau S, mai palid, şi o citoplasmă slab colorată ce conţine numeroase granulaţii mari, inegale, neregulat dispuse, mascînd uneori nucleul (Fig. 43). Granulaţiile sînt intens bazofile şi metacromatice, solubile în apă, fiind dizolvate prin folosirea de coloranţi în soluţie apoasă; ele sînt P.A.S.-pozitive, ceea ce traduce existenţa unui constituent polizaharidic.

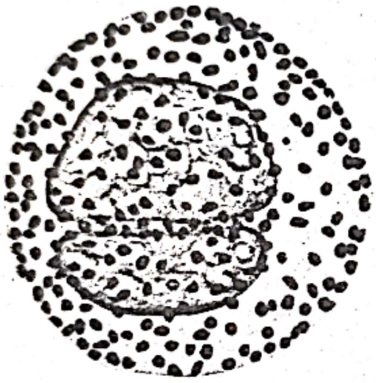

Fig.43. Polimorfonuclear bazofil.

La microscopul electronic (Fig.44) granulaţiile sînt învelite de o membrană, au o matrice fină, lamelară, lamelele fiind mai puţin dense decît cele ale eozinofilelor. Organitele celulare sînt slab reprezentate. Granulatiile conţin heparină, histaminã, aproximativ 1/2 din histamina din sînge fiind elaborată de bazofile, serotoninã (la rozătoare) şi SRS (slow reacting substance). In reacţiile de hipersensibilitate, bazofilele eliberează factori chemotactici pentru eozinofile (ECFA - eosinophylic chemotactic factor of anaphylaxis). Relaţiile bazofilelor cu mastocitele care elaborează aceleaşi substanţe nu sînt deplin clarificate; se pare că ar fi vorba de celule diferite. Pe suprafaţa bazofilelor se găsesc imunoglobuline E care se comportă ca receptori de suprafaţă şi leagă alergenul. In reacţia alergică şi în şocul anafilactic, se produce o degranulare masivă cu eliberare de histaminã, heparinã şi serotoninã. Durata de viaţă a bazofilelor este de 12-15 zile.

Limfocitele apar în sînge în proporţie de 25-30 %. Deşi constituie o populaţie celulară cu o eterogenitate morfologică redusă, prezintă o importantă eterogenitate funcţională.

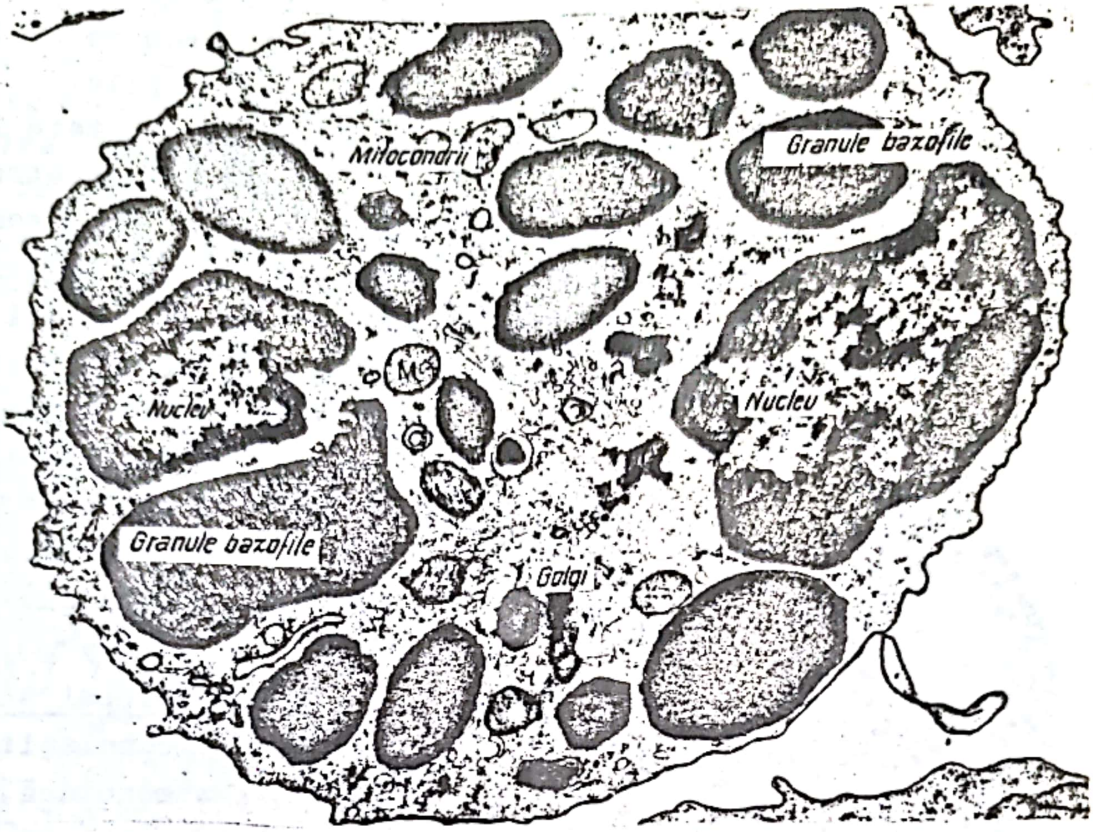

Fig.44. Ultrastructura polimorfonuclearului bazofil.

Morfologic, au fost împărţite în limfocite mari, mijlocii şi mici, reprezentînd de fapt, stadiile progresive, evolutive, de la celula precursoare la celula mică, mult timp considerată ca celula finită, terminală. Limfocitul mic nu reprezintă altceva decît o celulă în repaus, capabilă de transformare blastică (expansiune clonată) sub acţiunea stimulantă a unor substanţe neantigenice (fitohemaglutinina) sau antigenice. In această fază, celula devine capabilă de diviziune şi capătă multiple posibilităţi de diferenţiere.

Limfocitele mici au 5-7 microni diametru, cu un nucleu mic, dens, hipercromatic, rotund sau uşor neregulat şi un nucleol abia vizibil pe frotiuri. Citoplasma redusă la un halou perinuclear este bazofilă şi conţine puţine granulaţii azurofile (Fig.45). Raportul nucleo-plasmatic este foarte mare (0,8 - 0,9), fapt neobişnuit pentru o celulă real matură.

La microscopul electronic (Fig.46) conţine un diplozom, un complex Golgi mic, puţine mitocondrii, puţini ribozomi liberi (suficienţi pentru a da bazofilia citoplasmei), puţini lizozomi ce corespund granulaţiilor azurofile şi numai în mod excepţional un re-

ticul endoplasmatic rugos. Uneori, se găsesc şi picături lipidice.

Fig.45. Limfocit mic.

Limfocitele mijlocii au un nucleu mai mare, cu mai multă eucromatină, un nucleol evident, iar citoplasma este mai bazofilă datorită unui număr mai mare de ribozomi liberi.

Limfocitele mari (limfoblaste) au un nucleu mai palid, cu unul sau doi nucleoli evidenţi. Citoplasma este abundentă şi intens bazofilă, cu mulţi ribozomi liberi. Reticulul endoplas-

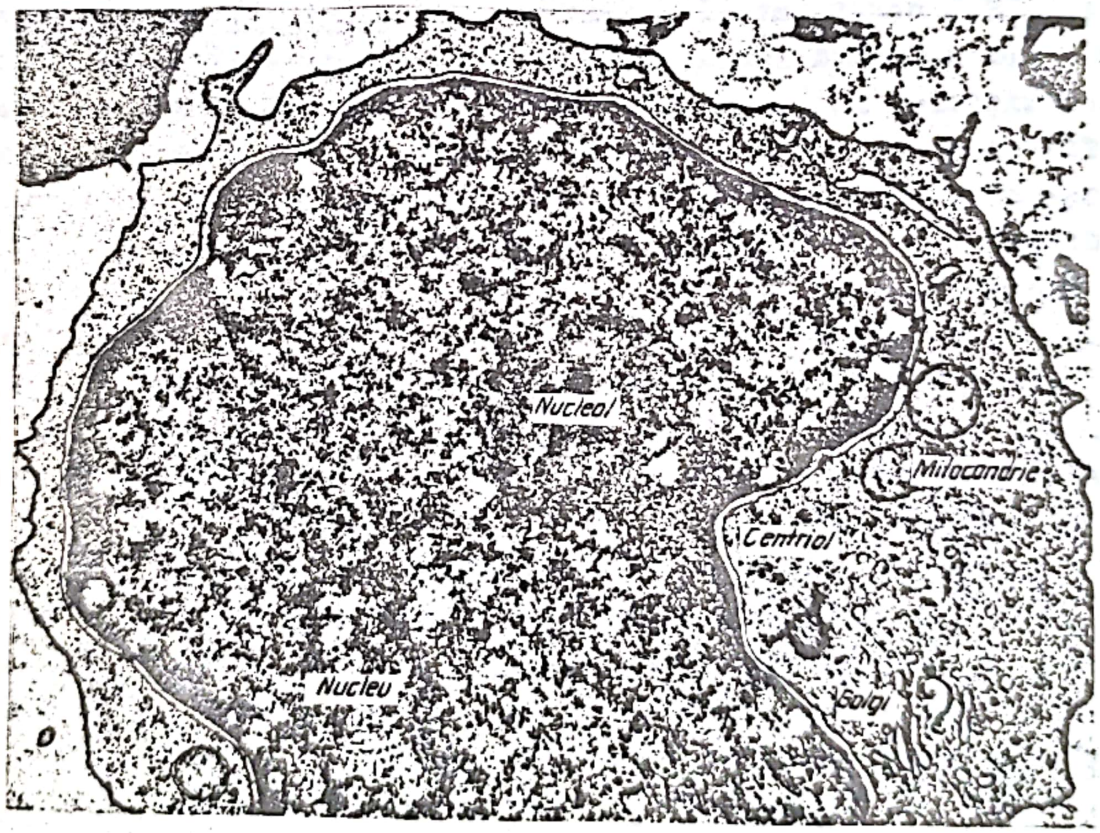

Fig.46. Structura electrono-microscopică a unui limfocit.

matic rugos este totuşi redus. Complexul Golgi este mai mare şi mitocondriile mai numeroase.

S-a observat că limfocitele mici şi medii se găsesc mai ales în sînge, iar cele mari în limfă. Cînd sînt suspendate într-un fluid, apar rotunde, în ţesuturi devin poliedrice, cînd se mobilizează emit un pseudopod, iar citoplasma se alungeşte cu nucleul situat în frunte, luînd un aspect de rachetă. Sînt capabile de diapedeză şi în condiţii normale părăsesc vasele şi trec în ţesuturi.

Au o putere fagocitară mult mai mică decît neutrofilele. Limfocitele sînt sărace în glicogen şi conţin trigliceride şi fosfolipide. Prezintă o intensă activitate a fosfatazei acide, conţin lipaze (care distrug capsula cerosă a bacililor acido-alcoolo-rezistenţi : t.b.c., lepră), conţin puţine enzime proteolitice şi sînt lipsite de peroxidaze şi fosfatază alcalină.

Prin cercetări de histoautoradiografie cu timidină tritiată, s-a demonstrat, că, există limfocite cu viaţă scurtă, ce trăiesc 3-20 zile şi limfocite cu viaţă lungă ce trăiesc 3-6 luni sau chiar mai mulţi ani. S-a constatat, de asemenea, fenomenul de recirculaţie a limfocitelor cu viaţă lungă, care părăsesc sîngele, trec în spaţiile interstiţiale, în capilarele limfatice, în limfoganglioni, de unde, fie ajung în limfă şi sînt deversate din nou în sînge prin canalul toracic, fie traversează peretele venulelor postcapilare şi ajung direct în sînge. Tot la acest nivel pot trece direct din sînge în limfoganglioni.

Sensibilizate la nivel tisular faţă de o serie de antigene, limfocitele recirculante, denumite şi limfocite „cu memorie", la un nou contact cu acelaşi antigen se transformă blastic, se multiplică şi determină un răspuns mult mai rapid şi mult mai violent (fenomenul de expansiune clonală).

In funcţie de originea lor, s-au descris două tipuri distincte de limfocite : T (timo-dependente) ce provin din timus, şi B (burso-dependente) ce provin din bursa lui Fabricius la păsări şi din organele echivalente la om : măduva osoasă. Diferenţierea lor nu este posibilă prin microscopia optică sau electronică. In microscopia electronică cu baleiaj (scanning microscopy), s-a observat că limfocitul T este mai mic (4,5 microni diametru) şi posedă o suprafaţă relativ netedă (Fig.47), în timp ce limfocitul B este mai mare (5,8 microni diametru) şi este acoperit de numeroşi microvili (Fig.48). Prin tehnici de imunofluorescenţă s-au identificat receptori de suprafaţă (Ig, Fc şi C_3) pe toată suprafaţa limfocitului B, în timp ce limfo-

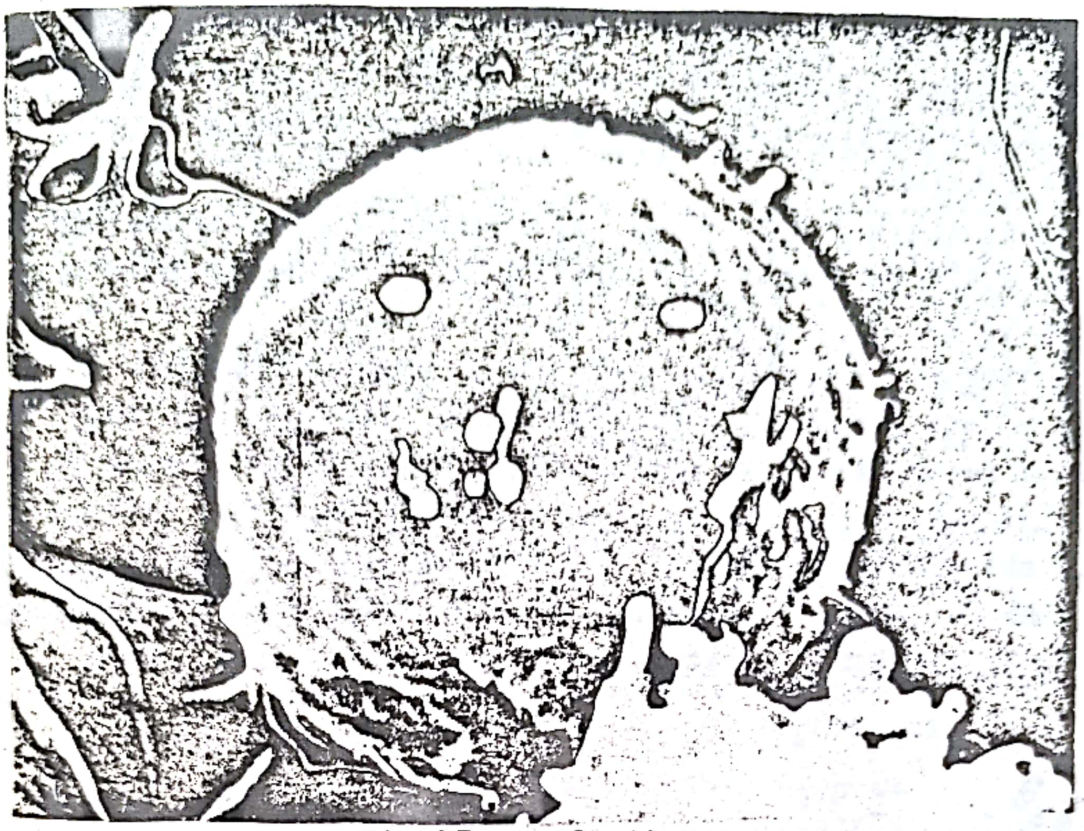

Fig.47. Limfocit T.

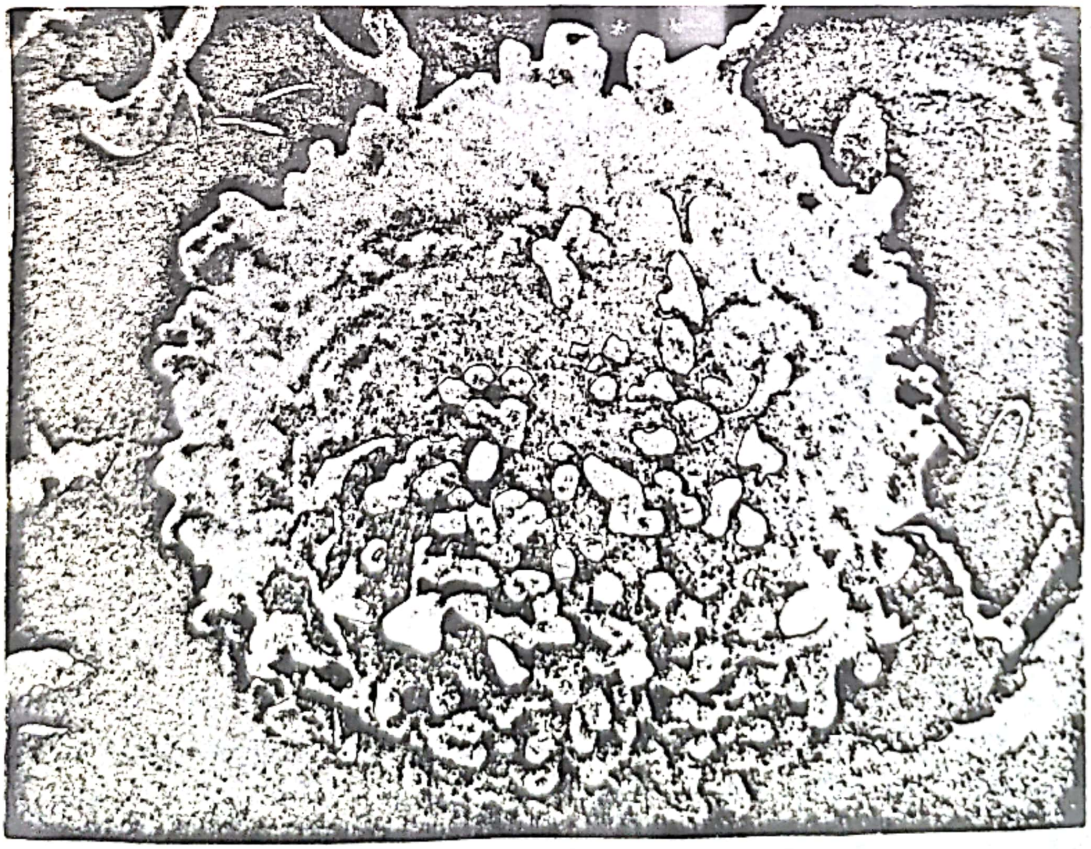

Fig.48. Limfocit B.

Scanned with OKEN Scanner

citul T este lipsit de acești receptori sau îi posedă în cantitate mică; în schimb, limfocitul T este capabil să formeze rozete eritrocitare cu eritrocitele de oaie și conține aloantigene theta (evidențiate la șobolan).

Limfocitele joacă un rol primordial în unele mecanisme locale și generale de apărare a organismului, în special în inițierea și dezvoltarea răspunsului imun umoral și celular.

Consecutiv stimulării antigenice, atît limfocitele T, cît și cele B, suferă fenomenul de transformare blastică, dar numai celulele B se metaplaziază în plasmocite și elaborează anticorpi circulanți, intervenind astfel în imunitatea umorală (de tip imediat). Uneori, stimularea antigenică se face indirect prin intermediul macrofagului (Fig.49). O parte din celulele liniei B devin plasmocite, deci celule efectorii, restul reprezintă celule cu memorie.

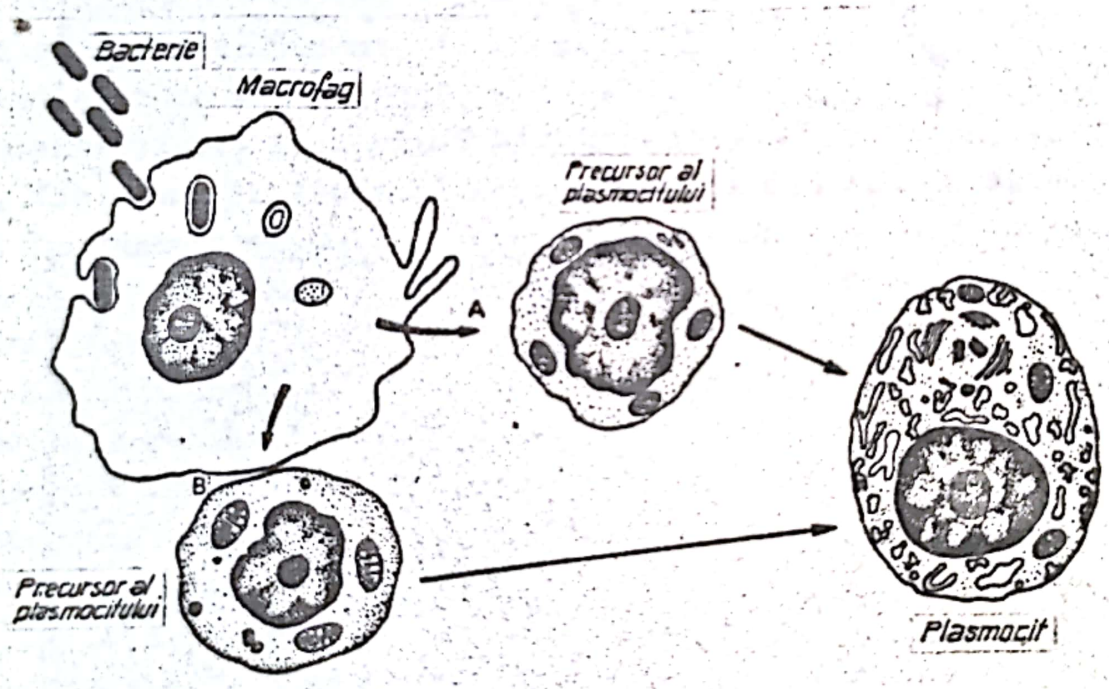

Fig.49. Relația între macrofag și plasmocit.

S-a mai constatat că celulele de tranziție, preplasmocite, produc cea mai mare cantitate de anticorpi. Pentru fiecare determinant de pe suprafața antigenului, se sintetizează un anticorp de către un limfocit B (anticorp monoclonal). Un antigen posedînd mai mulți determinanți va antrena mai multe limfocite monoclonale, rezultînd un amestec de anticorpi, deci răspunsul global va fi policlonal.

Limfocitele T stimulate antigenic prin cooperarea cu macrofagele, distrug celulele străine antigenice (respingerea grefelor, ca si eliminarea unor celule canceroase, a unor virusuri, paraziţi sau a unor bacterii) prin mecanisme citotoxice si fagocitice. Este răspunsul mediat celular (de tip întîrziat) sau imunitatea celulară. Limfocitele T pot fi împărţite în trei categorii : a) reglatoare, ce suprimă sau ajută răspunsul imun : T supresor si respectiv T helper (ajutător); b) efectoare ce pot fi citotoxice (Killer sau specific sensibilizate) sau secretorii ce elaborează diverse limfokine si c) cu memorie ce înregistrează şi memorizează configuraţia chimică şi moleculară a unui antigen.

Se admite că în imunitatea umorală, participă limfocitele cu viaţă scurtă, în cea celulară limfocitele cu viaţă lungă, recirculante.

Limfocitele uzate, îmbătrînite, sînt fagocitate de histiocitele macrofagice ale organelor limfoide, iar o parte sînt eliminate prin peretele intestinului şi prin pulmon.

Monocitele apar în procent de 5-8 %, au un diametru de 12-20 microni, un nucleu ovalar sau reniform, palid, cu cromatina fin granulară, prezentînd 1-2 nucleoli. Citoplasma relativ abundentă este uşor bazofilă, omogenă şi conţine granulaţii azurofile şi vacuole ce se colorează vital cu roşu neutru (Fig.50).

Fig.50. Monocite.

La microscopul electronic nucleolii sînt mai evidenţi, complexul Golgi este bine reprezentat, alături de mitocondrii dispersate, puţine cisterne ale reticulului endoplasmatic rugos şi de ribozomi

liberi. Se mai constată granule de glicogen şi cîteva granule dense, omogene, ce corespund granulaţiilor azurofile şi conţin fosfatază acidă, aril sulfatază, oxidaze şi peroxidaze, reprezentînd de fapt lizozomi primari. Monocitele mai conţin o lipază şi o esterază nespecifică, (alfa naftol acetat esteraza), fiind capabile de a ataca capsula cerosă a bacililor (Fig.51).

Fig.51. Ultrastructura unui monocit.

Monocitele constituie principala sursă a macrofagelor tisulare, care reprezintă tipul activ al celulei circulante, inactive în sînge. Timpul de tranzit în sînge este de trei zile (72 ore). Ajungînd în ţesuturi, monocitele sînt capabile de diviziuni mitotice şi de sinteză

enzimatică, supravieţuiesc luni de zile şi constituie o rezervă mobilă pentru procesele de apărare ale organismului (fagocitoză, digestie intracelulară a microorganismelor, captarea antigenului şi cooperarea cu limfocitele imunocompetente).

Numărul monocitelor creşte în sînge în unele infecţii (tuberculoză, febră tifoidă), în unele intoxicaţii, în malarie, în unele viroze, mononucleoza infecţioasă).

Scanned with OKEN Scanner

TESUTUL EPITELIAL

Tesutul epitelial este format din celule strîns agregate între ele, contigui, între care se găseşte foarte puţină substanţă interstiţială. Termenul de epiteliu semnifică „un ţesut ce creşte pe deasupra altui ţesut" (Ruysch). Într-adevăr, epiteliul acoperă ţesutul conjunctiv, de la care primeşte atît substanţe nutritive, fiind nevascularizat, cît şi bogate terminaţii nervoase. Între epiteliu şi conjunctiv se interpune totdeauna o membrană bazală.

Tesutul epitelial este foarte răspîndit în organism: el - înveleşte şi tapetează suprafeţele libere (acoperă suprafaţa corpului formînd epidermul pielii, şi căptuşeşte cavităţile şi conductele diferitelor organe şi aparate); - constituie parenchimul glandelor exocrine şi endocrine, alcătuind epiteliul glandular; - sau este specializat în recepţia diferiţilor stimuli, realizînd epiteliile senzoriale.

In privinţa histogenezei ţesutul epitelial derivă din cele 3 foiţe embrionare. De exemplu, din ectoblast se formează epiteliul tegumentului, epiteliul cavităţii bucale, nasului şi anusului; din endoblast epiteliul de căptuşire a tubului şi a glandelor digestive şi epiteliul sistemului respirator; din mezoblast epiteliul vaselor sanguine (endoteliu), epiteliul seroaselor (mezoteliu), epiteliile rinichiului şi organelor genitale feminine şi masculine.

Epiteliile sînt specializate pentru numeroase funcţii :absorbţie, secreţie, transport, protecţie, recepţie senzorială.

După structura şi funcţiile lor, epiteliile se pot împărţi în 3 grupe : epitelii de înveliş şi tapetare, epitelii glandulare şi epitelii senzoriale. Ultimul grup este format din celule specializate pentru recepţia diferiţilor stimuli (excitanţi) externi sau interni şi fac parte integrantă din organele de simţ, unde vor fi studiate.

Epiteliile de acoperire şi tapetare

Epiteliile de acoperire (de înveliş) şi tapetare sînt acele epitelii a căror celule, aşezate în unul sau mai multe straturi, acoperă suprafeţele organismului sau mărginesc cavităţile şi conductele sale.

Epiteliile de înveliș se clasifică morfologic în funcție de numărul straturilor de celule ce intră în componența lor, cît și după forma celulelor superficiale. Dacă există un singur rînd de celule, vorbim de epiteliu simplu; dacă există două sau mai multe rînduri de celule, vorbim de un epiteliu stratificat (tabel 4). Cîteva varietăți de epitelii (cum ar fi epiteliul germinal al testicolului) nu pot fi integrate în aceste grupe și vor fi descrise aparte.

Tabel 4. Tipuri de epitelii de înveliș și tapetare

Tipuri de epitelii, după numărul straturilor de celule	Forma celulelor	Distribuția în organism	Funcții
Epiteliii simple	Pavimentoase (scuamoase)	- Endoteliile vasculare - Seroasele cavităților pleurale, pericardice și peritoneale (mezoteliile). - Epiteliul labirintului membranos a urechii interne. - Epiteliul feței interne a timpanului - Epiteliul capsulei Bowmann a nefronului. - Epiteliul segmentului subțire descendent al ansei Henle. - Pneumocitele membranoase (alveola pulmonară)	-Rol activ de transport prin pinocitoză și difuziune. -Rol în facilitarea mișcărilor viscerelor. -Rol de filtrare.
	Cubice	- Epiteliul canalelor mici excretoare ale glandelor - Epiteliul de înveliș al ovarului - Epiteliul plexurilor coroide - Epiteliul de acoperire a feței interne a corneei. - canalicule biliare intra hepatice	-Rol de acoperire -Rol secretor.
	Prismatice (cilindrice înalte)	- Epiteliul stomacului, intestinului, veziculei biliare. - Epiteliul trompei, salpingelui și uterului. - Epiteliul canalului ependimar - canale biliare extra-hepatice. - canal epididimar	-Rol în absorbție, secreție, lubrefiere.

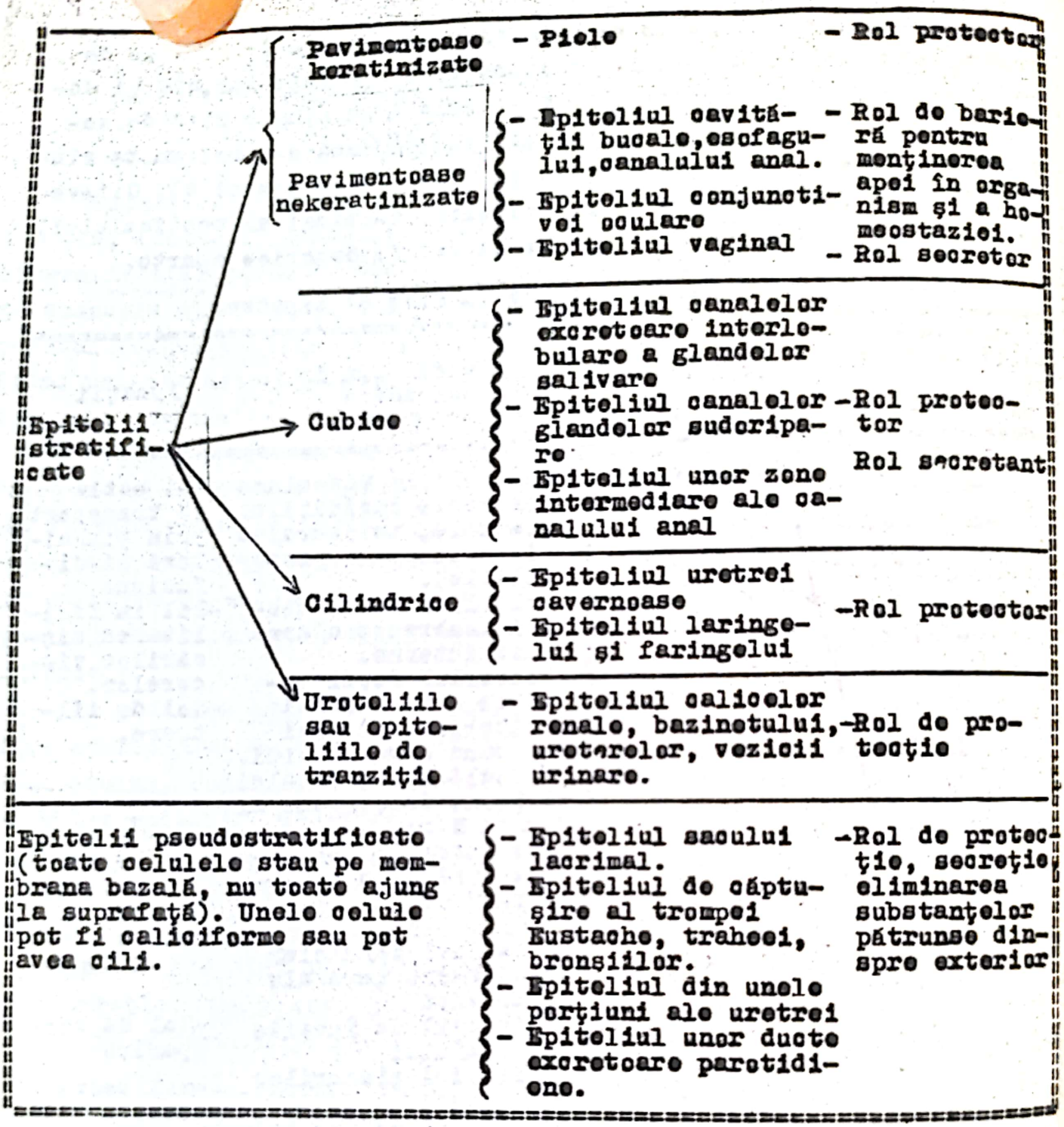

După forma celulelor se descriu mai multe tipuri de <u>epiteliii simple</u> :

a) <u>epiteliul simplu pavimentos</u> (Fig.52 A) este format din celule plate, ce aderă strîns între ele. După tratarea cu nitrat de argint şi examinarea suprafeţei, se observă un aspect de mozaic, celulele avînd un contur poligonal sau neregulat, fiecare dintre ele conţinînd un nucleu. Examinate din profil, apar aplatizate în afara nu-

ovalar situat central

cleului şi uşor bombate la nivelul lui. Acest tip de epiteliu se întîlneşte pe peretele labirintului membranos, pe faţa internă a timpanului, la nivelul capsulei Bowman din glomerulul renal, în segmentul subţire al ansei lui Henle din rinichi, în endoteliile vaselor, în mezoteliile cavităţilor seroase putînd fi uşor străbătute de metaboliţi sau gaze.

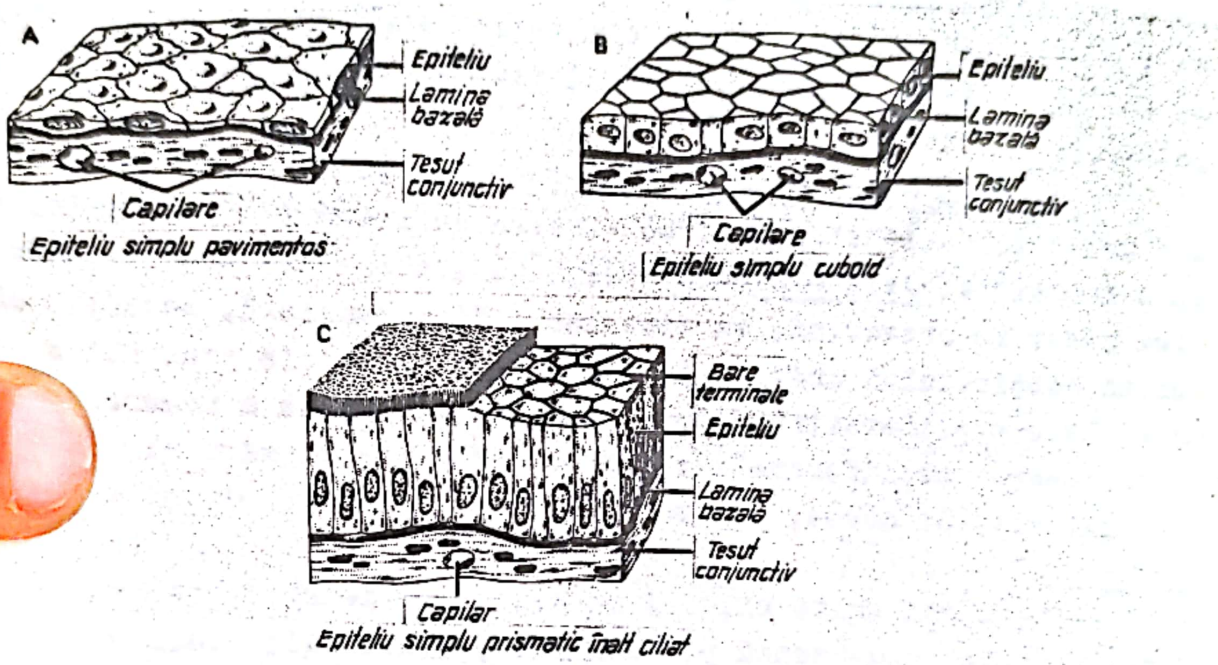

Fig.52. Tipuri de epitelii de acoperire şi tapetare simple.

b) <u>epiteliul simplu cubic</u> (Fig.52 B) conţine celule asemănătoare, cu toate diametrele egale (izodiametrice). Este mai puţin răspîndit : se găseşte pe suprafaţa ovarului, pe plexurile coroide, pe faţa internă a corneei, în majoritatea canalelor mici excretoare ale glandelor, fiind activ în absorbţie şi secreţie.

c) <u>epiteliul simplu prismatic</u> (cilindric) (Fig.52 C) este format din celule înalte, prismatice şi poate prezenta mai multe variante. Poate prezenta diferenţieri la polul apical : microvilii, evidenţiate sub forma de platou striat în epiteliul intestinal şi de margine în perie în epiteliul tubilor renali. Poate prezenta cili la polul apical şi se găseşte în uter, trompa uteriná, bronşiile mici ale pulmonului, canalul ependimar din măduva spinării. Printre celulele prismatice se găsesc celule caliciforme, secretoare de mucus, adevărate glande unicelulare (epiteliul mucoasei intestinale, epiteliul mucoasei unor bronşii mici).

Epiteliile stratificate conţin două sau mai multe rînduri de celule, forma celulelor stratului superficial dînd denumirea epiteliului : pavimentos, cuboid, prismatic.

Epiteliul stratificat este un epiteliu de protecţie pentru ţesuturile subjacente, sau pentru întregul organism (tegumentul). Celulele din stratul cel mai profund sînt dispuse pe o membrană bazală, ca şi în toate epiteliile de altfel, care are o structură complexă, este ondulată, avînd o grosime remarcabilă la acest tip de epiteliu, îndeplinind în acelaşi timp şi rolul unui filtru semipermeabil.

Epiteliul stratificat pavimentos (Fig.53 A) este format din mai multe rînduri de celule, ce variază ca formă din profunzime spre suprafaţă. Celulele bazale sînt cubice sau înalte, cu un nucleu bogat în cromatină, cu citoplasma fin granulară, bazofilă datorită conţinutului crescut în A.R.N. Aceste celule prezintă o mare capacitate proliferativă, fapt atestat de prezenţa a numeroase mitoze. Această proliferare asigură reînoirea continuă a straturilor suprajacente, de aceea, stratul bazal mai este denumit şi strat generator.

Urmează mai multe rînduri de celule poliedrice, ce prezintă tonofibrile ce se ataşează pe desmozomi, contribuind la o solidaritate mai mare a celulelor. Prezenţa acestor filamente dă celulelor un aspect spinos, de aceea stratul este cunoscut sub numele de strat spinos.

Straturile superficiale sînt formate din celule pavimentoase, turtite, cu axul longitudinal dispus orizontal. In funcţie de mediul uscat sau umed aceste celule evoluează diferit. Astfel, în epiteliile ce vin în contact cu mediul uscat (atmosfera) celulele superficiale se keratinizează, îşi pierd nucleul, degenerează şi se descuamează, desprinzîndu-se de epiteliu. Procesul de keratinizare interesează epiteliul stratificat pavimentos al tegumentului ce învelesţe suprafaţa corpului, precum şi epiteliul orificiilor ce se deschid la suprafaţa corpului.Epiteliul se numeşte stratificat cornos (cu keratinizare, keratinizat), fiind alcătuit din cinci straturi : bazal, spinos, granulos, lucios şi cornos. In stratul granulos celulele poliedrice devin turtite, se încarcă cu keratohialină (un precursor al eleidinei), care apare sub forma de granule bazofile. Stratul lu-

sios conţine celule turtite, cu nucleii picnotici sau fără nucleii şi o substanţă acidofilă, eleidina (precursor al keratinei). Celulele stratului cornos nu au nucleii şi conţin keratină.

Epiteliile care vin în contact cu mediul umed (gură, esofag) nu se keratinizează în mod normal, deşi conţin în citoplasmă incluzii de prekeratinizare. Epiteliul se numeşte stratificat nekeratinizat. Acest tip de epiteliu este format numai din trei straturi : bazal, spinos şi superficial. In unele condiţii (iritaţii cronice) se pot keratiniza, fenomen numit leucoplazie. Limita dintre epiteliile stratificate şi conjunctivul subjacent nu este rectilinie; se formează nişte adîncituri în care conjunctivul proemină în epiteliu, pentru a mări suprafaţa de contact, de schimb dintre cele două ţesuturi numite papile. Acest aspect este mai evident la epiteliul tegumentului.

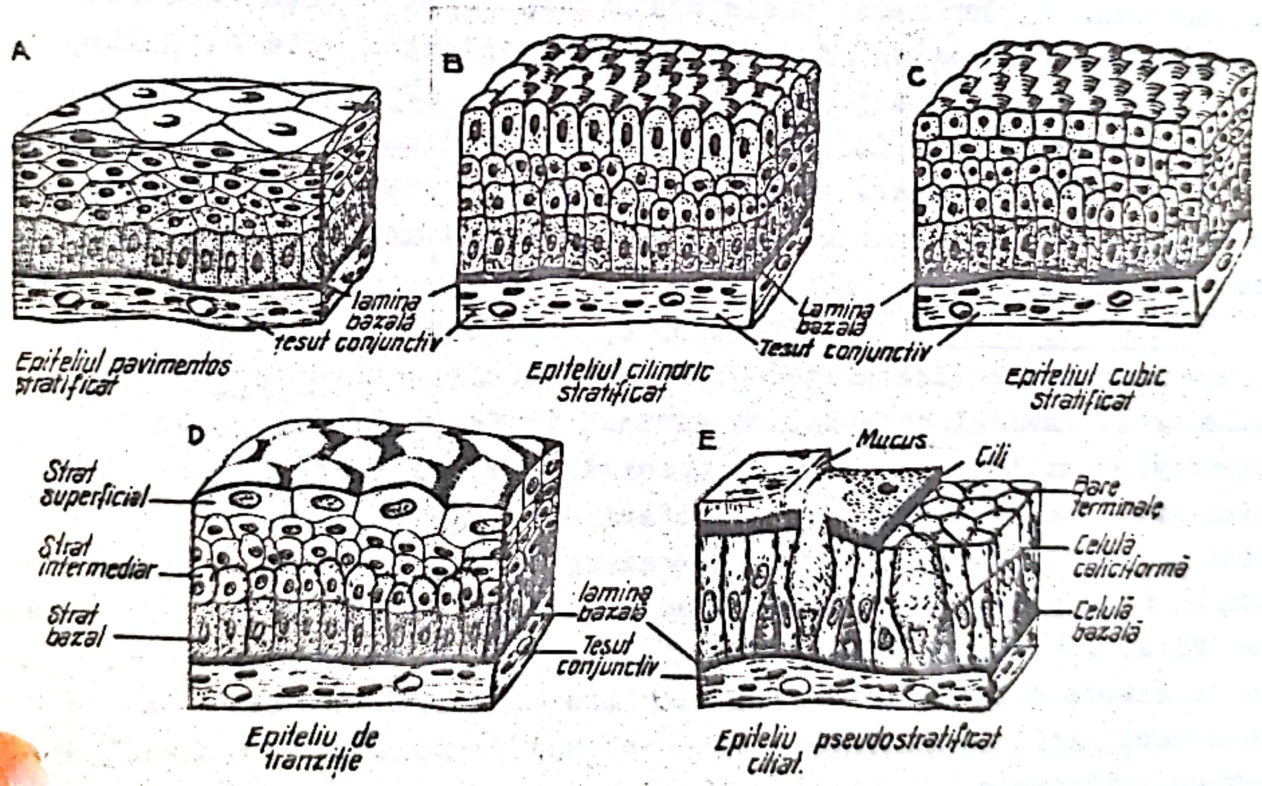

Fig.53. Tipuri de epitelii stratificate şi pseudostratificate.

Epiteliul stratificat cubic şi prismatic înalt se găseşte mai mult în viaţa embrionară, unde formează baza de diferenţiere a epiteliului stratificat pavimentos.

La adult epiteliul stratificat cubic (Fig.53 C) este format din două rînduri de celule, cele superficiale fiind cuboide, iar cele bazale mai înalte. Se întîlneşte în canalele mici ale glandelor salivare, în zonele intermediare ale canalului anal.

Epiteliul stratificat prismatic înalt (Fig.53 B) este format din mai multe straturi : cel bazal conţine celule cuboidale şi este urmat de mai multe rînduri de celule poligonale, stratul superficial fiind format din celule prismatice înalte. Se găseşte în uretra cavernoasă, în ductele glandelor salivare, în faringe şi laringe (în aceste ultime două localizări prezintă zone unde celulele superficiale prezintă cili), ca şi în zonele de trecere dintre două tipuri diferite de epitelii.

Epiteliul pseudostratificat (Fig.53 E) este de fapt un epiteliu simplu în care celulele au înălţimi diferite, se sprijină pe o membrană bazală, dar numai unele ajung pînă la suprafaţă, acestea avînd o formă prismatică. Nucleii apar situaţi la nivele diferite, ceea ce creează falsa impresie de stratificare. Epiteliul pseudostratificat se găseşte în conductele excretorii mari ale parotidei şi a altor glande, în uretră. Epiteliul pseudostratificat ciliat căptuşeşte căile respiratorii, trompa lui Eustache, cavitatea timpanică şi sacul lacrimal.

Epiteliul de tranziţie (Fig.53 D) este caracteristic căilor urinare (ureter, vezică urinară), fiind denumit şi uroteliu. Forma celulelor şi numărul straturilor variază în funcţie de golirea şi distensia organului. Cînd vezica urinară este plină (destinsă), epiteliul său este format din două rînduri de celule : un strat superficial de celule mari, pavimentoase şi un strat profund de celule cuboidale. Cînd vezica este goală (contractată), epiteliul devine pluristratificat : celulele cele mai profunde sînt cubice sau cilindrice, urmează cîteva straturi de celule ovalare şi stratul superficial cu celule mari, avînd suprafaţa liberă rotunjită (în umbrelă). S-a demonstrat că toate celulele sînt ancorate la membrana bazală prin procese citoplasmatice groase (ca şi la epiteliile pseudostrarificate), ceea ce le permite deplasarea lor şi situarea pe două straturi, atunci cînd vezica e plină. Plasmalema celulelor superficiale conţine vezicule discoidale şi înfundături, care permit lărgirea celulelor în cazul distensiei.

Scanned with OKEN Scanner

Caracteristicile deosebite morfologice şi citochimice ale acestui tip de epiteliu îi conferă capacitatea de barieră la trecerea apei şi sărurilor.

Aceste tipuri de epitelii sînt caracteristice pentru un anumit organ. Totuşi, în condiţii patologice (inflamaţii, tumori, iritaţii cronice), pot apare transformări dintr-un tip de epiteliu în altul, proces cunoscut sub numele de metaplazie, exemplu: epiteliul pseudostratificat ciliat al bronşiilor se poate transforma într-un epiteliu stratificat pavimentos - proces cunoscut ca metaplazie scuamoasă.

Diferenţieri ale epiteliilor

După cum s-a arătat, o proprietate fundamentală a celulelor epiteliale este tendinţa de a fi în contact una cu alta, pentru a alcătui structuri care înveleşc sau căptuşesc suprafeţele şi cavităţile corpului. Pentru a realiza aceste contacte, celulele epiteliale prezintă o serie de specializări ale plasmalemei suprafeţelor laterale (a). Pe de altă parte, suprafeţele libere ale celulelor superficiale sînt modificate în diferite feluri, cu scopul de a mări eficienţa acestor celule, în special pentru funcţia de absorbţie sau de transport (b). Deoarece toate substanţele care pătrund sau sînt eliminate din corp trebuie să traverseze un epiteliu într-o direcţie perpendiculară pe suprafaţa sa, celulele epiteliale sînt polarizate din punct de vedere morfologic şi funcţional, porţiunea distală sau suprafaţa liberă fiind diferită structural de porţiunea proximală ce vine în raport cu ţesutul conjunctiv. Această polaritate este evidentă atît în specializarea suprafeţelor respective, cît şi în distribuţia organitelor în interiorul celulei. Astfel, complexul Golgi şi centrozomul ocupă o poziţie supranucleară, în zona apicală. Mitocondriile se orientează paralel cu axul celulei, fiind de asemenea mai abundente spre polul apical.

Polarizarea celulelor este mai puţin evidentă în epiteliile stratificate pavimentoase, care sînt specializate mai ales pentru protecţie şi mai puţin pentru absorbţie şi secreţie. În aceste epitelii, vom întîlni specializări ale plasmalemei care măresc adeziunea celulară, iar citoplasma conţine o serie de diferenţieri - tonofibrile - cu rol de fortificare a citoscheletului.

(a) Specializările care măresc adeziunea celulară au în acelaşi timp şi rolul de a stabili o serie de comunicaţii între celule.

Caracteristicile deosebite morfologice şi citochimice ale acestui tip de epiteliu îi conferă capacitatea de barieră la trecerea apei şi sărurilor.

Aceste tipuri de epitelii sînt caracteristice pentru un anumit organ. Totuşi, în condiţii patologice (inflamaţii, tumori, iritaţii cronice), pot apare transformări dintr-un tip de epiteliu în altul, proces cunoscut sub numele de metaplazie, exemplu: epiteliul pseudostratificat ciliat al bronşiilor se poate transforma într-un epiteliu stratificat pavimentos - proces cunoscut ca metaplazie scuamoasă.

Diferenţieri ale epiteliilor

După cum s-a arătat, o proprietate fundamentală a celulelor epiteliale este tendinţa de a fi în contact una cu alta, pentru a alcătui structuri care înveleşc sau căptuşesc suprafeţele şi cavităţile corpului. Pentru a realiza aceste contacte, celulele epiteliale prezintă o serie de specializări ale plasmalemei suprafeţelor laterale (a). Pe de altă parte, suprafeţele libere ale celulelor superficiale sînt modificate în diferite feluri, cu scopul de a mări eficienţa acestor celule, în special pentru funcţia de absorbţie sau de transport (b). Deoarece toate substanţele care pătrund sau sînt eliminate din corp trebuie să traverseze un epiteliu într-o direcţie perpendiculară pe suprafaţa sa, celulele epiteliale sînt polarizate din punct de vedere morfologic şi funcţional, porţiunea distală sau suprafaţa liberă fiind diferită structural de porţiunea proximală ce vine în raport cu ţesutul conjunctiv. Această polaritate este evidentă atît în specializarea suprafeţelor respective, cît şi în distribuţia organitelor în interiorul celulei. Astfel, complexul Golgi şi centrozomul ocupă o poziţie supranucleară, în zona apicală. Mitocondriile se orientează paralel cu axul celulei, fiind de asemenea mai abundente spre polul apical.

Polarizarea celulelor este mai puţin evidentă în epiteliile stratificate pavimentoase, care sînt specializate mai ales pentru protecţie şi mai puţin pentru absorbţie şi secreţie. In aceste epitelii, vom întîlni specializări ale plasmalemei care măresc adeziunea celulară, iar citoplasma conţine o serie de diferenţieri - tonofibrile - cu rol de fortificare a citoscheletului.

(a) Specializările care măresc adeziunea celulară au în acelaşi timp şi rolul de a stabili o serie de comunicaţii între celule.

Dintre acestea, cimentul intercelular acţionează ca un adeziv şi, are o componentă polizaharidică, ce este pozitivă la reacţia P.A.S., reducînd totodată sărurile de argint. Acelaşi rol au şi interdigitaţiile, comune tuturor epiteliilor.

In unele celule epiteliale, în special în epiteliul stratificat pavimentos, se observă la microscopul optic o serie de formaţiuni cu aspect fibrilar, ce leagă celulele între ele, denumite punţi intercelulare. Intre aceste punţi există o serie de spaţii intercelulare - canale interfaciale - şi o zonă mai intens colorată numită desmozom. Prin tehnici speciale desmozomii au fost demonstraţi şi pe suprafeţele laterale ale celulelor prismatice, ce nu prezintă punţi intercelulare. Tot între celulele prismatice s-au observat cu microscopul optic nişte zone dense denumite bare terminale, ce formează o bandă densă, continuă în jurul perimetrului poligonal al celulei. Aceste bare au fost interpretate drept acumulări locale ale cimentului intercelular, cu scopul de a închide spaţiul intercelular la nivelul suprafeţei libere.

Microscopia electronică a precizat structura acestor specializări. Ele apar sub forma unor complexe joncţionale ce prezintă trei componente distincte : zonula occludens, zonula adherens şi macula adherens, foarte bine vizibile în celulele prismatice.(Fig.54).

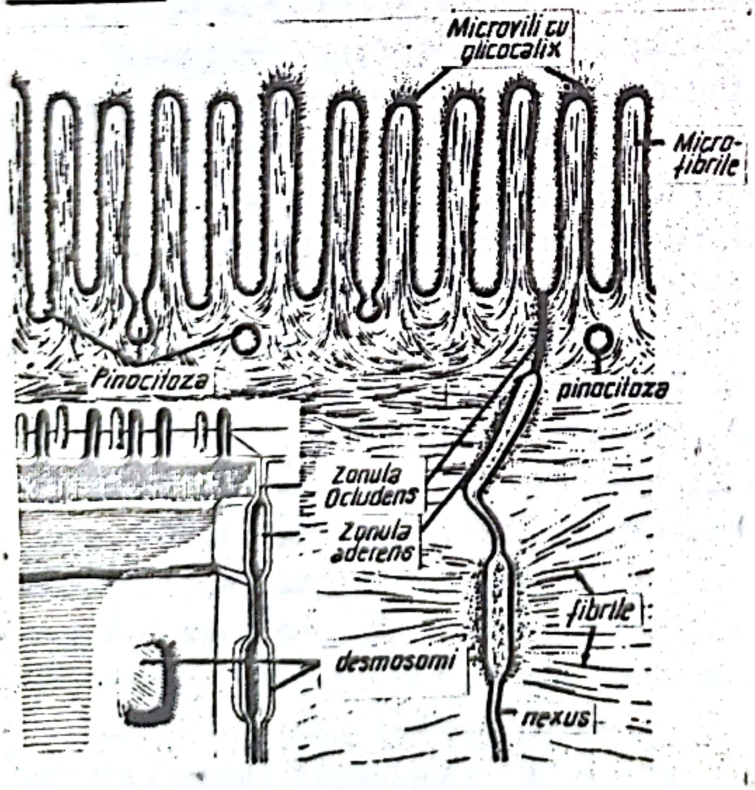

Zonula occludens este situată pe feţele laterale ale celulelor, imediat sub suprafaţa liberă. La acest nivel, membranele celulelor converg şi se fuzionează din loc în loc, fiind separate între zonele de fuziune prin spaţii largi de 100-150 Å. Această zonă are 0,1-0,3 milimicroni şi înconjoară ca un inel perimetrul celulei,

Fig.54. Structura complexelor joncţionale şi a polilor apicali a două celule intestinale vecine.

închizînd spaţiul intercelular. Ea serveste pentru a împiedica substanţele din lumen să traverseze epiteliul prin spaţiul intercelular, îndeplinind si un rol mecanic în menţinerea integrităţii structurale a epiteliului. Celulele sînt cel mai puternic atasate la nivelul acestei zone.

Zonula adherens se află imediat sub zonula occludens. La acest nivel membranele celulare se îndepărteaza la o distanţă de 150-200 Å şi prezintă pe faţa citoplasmatică o zonă densă de material fin filamentos, ce formează o bandă continuă în jurul celulei, paralelă cu zonula occludens. Din cauza afinităţii crescute pentru coloranţi a componentei filamentoase, această portiune a complexului joncţional ar reprezenta barele terminale din microscopia optică.

Macula adherens corespunde desmozomilor din histologia clasică, ce apar ca puncte dense sau ca îngroşări fuziforme ale marginilor celulare.

In microscopia electronică, membranele celulare au la acest nivel dimensiuni normale, dar apar îngroşate datorită unui material amorf, dens, ce se aplică pe faţa citoplasmatică a celulei, la care se adaugă un strat constituit dintr-o reţea fină de filamente. Rezultă o placă densă la fluxul de electroni, groasă de aproximativ 100 Å. La dreptul desmozomilor, membranele celulare au un traiect drept şi un spaţiu foarte îngust între ele, în rest prezintă un traiect sinuos şi un interval mai larg.

Din citoplasmă converg spre desmozomi tonofilamentele, ce se termină în zona densă. In secţiuni fine se poate observa în spaţiul intercelular dintre desmozomi prezenţa unei linii dense, sau a unor fine striaţii transversale.

Nexus sau gap jonction reprezintă o zonă joncţională de aspectul unei plăci, spaţiul intercelular fiind mult strîmtorat (20 Å). Se crede că acest tip de joncţiune ar media fluxul de curenţi dintre celule, fiind permeabilă la ioni şi la substanţe cu greutate moleculară mică (300 sau mai mult). Se pare că intervin în reglarea creşterii şi diferenţierii.

In epiteliile stratificate pavimentoase, zonula occludens şi zonula adherens pot lipsi, dar desmozomii sînt foarte abundenţi, corespunzînd punţilor intercelulare din microscopia optică; în epiteliile cubice sau prismatice cele 3 zone sînt prezente, dar desmozomii sînt răspîndiţi la întîmplare, fiind mai reduşi ca număr. Pe suprafa-

ţa bazală a celulelor din stratul profund al epiteliilor stratificate pavimentoase există jumătăţi de desmozomi.

(b) Diferenţierile (specializările) suprafeţelor libere (apicale) ale celulelor epiteliale.

In unele epitelii prismatice polul apical prezintă un aspect striat cunoscut sub numele de platou striat (epiteliul intestinal) sau margine în perie (epiteliul unor tubi renali) (Fig.54). Acest aspect este dat de prezenţa unor procese celulare prismatice cu lungimea de 0,5 - 1 milimicron şi diametrul de 90 nm denumite microvilozităţi (microvili). Ele reprezintă expansiuni ale plasmalemei ce antrenează o mică porţiune de citoplasmă care conţine mici filamente paralele cu axul longitudinal. In celulele intestinale aceste filamente se ancorează pe o reţea de filamente situată imediat sub marginea în perie numită reţeaua terminală internă. S-a demonstrat că filamentele microvilozităţilor conţin actină şi miozină, ca şi o serie de proteine ca vilină, fimbrină şi calmoduliná, dar nu se ştie dacă microvilii sînt capabili de o contracţie activă. Suprafaţa microvililor este acoperită de glicocalix, această zonă fiind P.A.S.-pozitivă. Microvilii sînt foarte abundenţi în epiteliile specializate pentru absorbţie (celulele intestinale, epiteliile tubilor renali), dar apar şi în unele celule cu funcţie secretorie.

La baza microvililor se formează invaginaţii ale membranei, pe unde trec direct substanţele care sînt neabsorbabile, prin procese de endocitoză (mai corect transcitoză). Exemplu : absorbţia lipidelor în intestin. Plasmalema apicală a epiteliului intestinal mai conţine şi ligatină, o proteină ce leagă enzimele (de ex. dizaharidazele care hidrolizează dizaharidele în monozaharide). In tubii renali plasmalema apicală conţine fosfataza alcalină şi leucilaminopeptidaza, în timp ce pe celulele endoteliale din pulmon există o dipeptidază, o enzimă de convertire a angiotensinei.

Alte diferenţieri ale membranei polului apical sînt reprezentate de cili şi flageli. Cilii pot fi fixaţi : stereocili şi mobili - kinetocili.

Stereocilii (nume impropriu), se găsesc la polul apical al celulelor ce căptuşesc canalele genitale masculine (epididim). Ei sînt lungi şi subţiri şi se aglutinează la capătul lor liber în grupuri, realizînd aspectul unei flăcări de lumînări. Microscopia electronică

a arătat că ei sînt microvili cu rol de a facilita capacitatea absorbtivă a epiteliului epididimar.

Cilii mobili (kinetocilii) (Fig.55 A) sînt mai mari decît stereocilii, au o lungime de 7-10 milimicroni şi 0,2 milimicroni diametru. La bază, fiecare cil conţine o granulă densă alungită denumită corpusculul bazal. Cilii sînt situaţi în şiruri paralele, executînd mişcări prin care fluidele sînt deplasate pe suprafaţa epiteliului. Urmărite pe celulele vii, aceste mişcări seamănă cu acelea ale unui lan de grîu bătut de vînt.

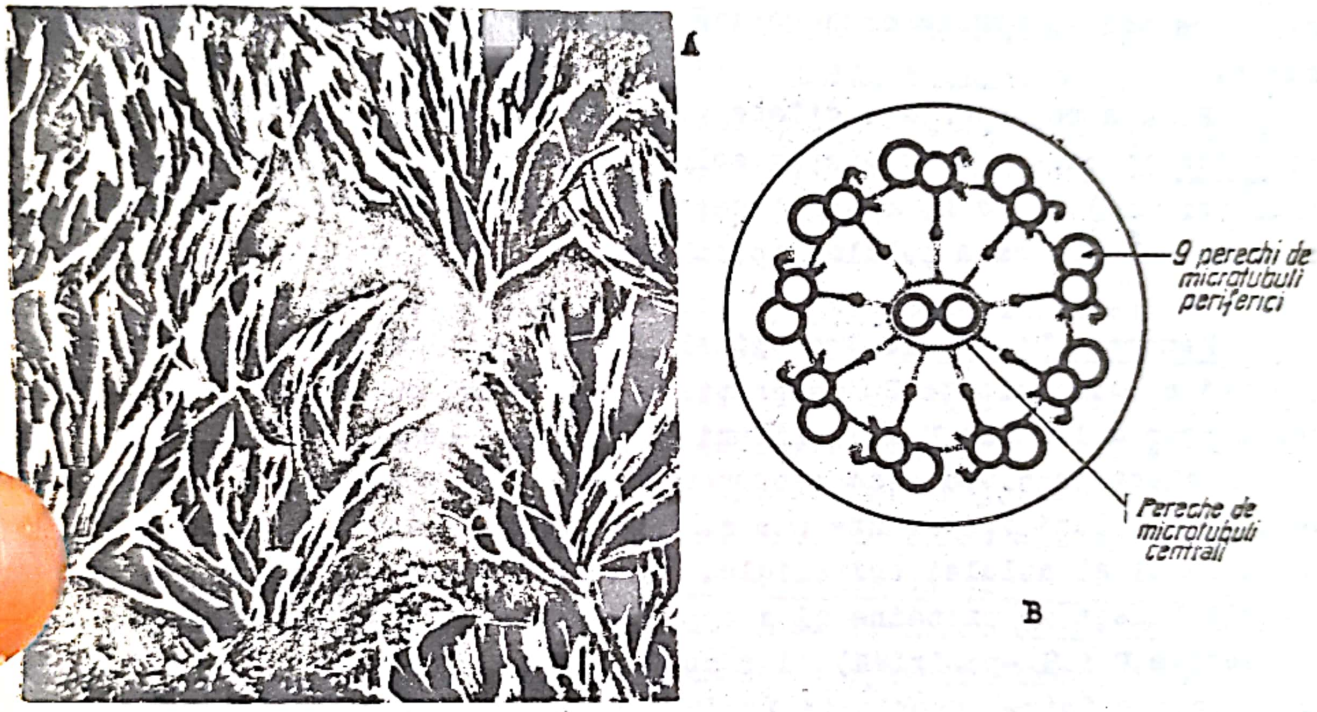

Fig.55. A - Imaginea electrono-microscopică de baleaj a unui epiteliu cu cili mobili;
B - Secţiune transversală printr-un cil (microscopie electronică).

La microscopul electronic (Fig.55 B) cilii prezintă o axonemă formată din doi microtubuli şi o periferie compusă din 9 perechi de microtubuli. Corpusculul bazal prezintă o structură asemănătoare cu aceea a centriolului (9 triplete de microtubuli aranjate asemănător unor spiţe de roată, constituind un cilindru). Cilii se găsesc în epiteliul căilor respiratorii, a trompelor uterine şi a mucoasei uterine.

Flagelii diferă de cili doar prin lungimea mai mare, caracterul mişcării şi numărul lor în celulă. De obicei, există un singur flagel în celulă, lung de 15-30 milimicroni, în contrast cu sutele

de cili dintr-o celulă. Flagelul prezintă mişcări ondulatorii propagate ca o undă, de la bază la vîrf.

Cel mai lung flagel este acela al spermatozoidului uman, ce ajunge la cîteva sute de micrometri.

Flagelii se găsesc în unele epitelii ale nefronului, în rete testis, în conductele unor glande, avînd rolul de a agita lichidele în lumenele respective. S-au descris flagele scurte în celule epiteliale ce nu căptuşesc lumene (hipofiza anterioară, insulele Langerhans, celula stromală a endometrului), proeminînd în spaţiile intercelulare sau în stroma conjunctivă, avînd probabil o funcţie senzorială.

Fără a reprezenta o diferenţiere propriu-zisă, trebuie amintită cuticula care se găseşte în celulele din urotelii (epiteliile căilor urinare), care nu este altceva decît o condensare a citoplasmei imediat sub membrana polului apical, cu rol de a impermeabiliza mucoasa.

Membrana bazală separă epiteliul de conjunctivul subjacent.Se observă cu dificultate în coloraţiile de rutină, dar este foarte evidentă prin coloraţia P.A.S. şi prin impregnare argentică. La microscopul electronic apare ca o structură densă, de 500-800 Å grosime, ce prezintă două componente : o zonă mai puţin densă, în contact cu polul bazal al celulei epiteliale, compusă dintr-o substanţă fundamentală bogată în proteine şi mucopolizaharide : lamina bazalis (ce dă reacţia P.A.S.-pozitivă) şi o zonă compusă din fibrile de reticulină incluse într-o substanţă fundamentală mucopolizaharidică - lamina reticularis. Această zonă vine în contact cu conjunctivul şi se impregnează cu săruri de argint. Se admite astăzi, că lamina bazală este produsă de fibroblastele ţesutului conjunctiv sub acţiunea inductoare a celulelor epiteliale.

In epiteliile simple membranele bazale sînt plane, în epiteliile stratificate sînt ondulate, datorită unor expansiuni ale ţesutului conjunctiv subjacent, cunoscute sub numele de papile.

Rolul membranei bazale :

- asigură aderenţa epiteliului la ţesutul conjunctiv subjacent. Celulele epiteliale ce vin în contact cu membrana bazală, prezintă la polul bazal nişte prelungiri care sporesc solidarizarea epiteliului cu conjunctivul. La acest nivel, au fost observate cu ajutorul micro-

scopului electronic jumătăţile de desmozomi.

- asigură trecerea substanţelor nutritive din ţesutul conjunctiv (stromă) în epiteliu. Această permeabilitate este dependentă de gradul de polimerizare şi depolimerizare a componentei mucopolizaharidice. Orice modificare survenită la nivelul ţesutului conjunctiv se reflectă asupra epiteliului, astfel încît, numeroase modificări patologice ale epiteliilor îşi au originea în modificările conjunctivului subjacent.

Membrana bazală reprezintă deci o structură permanentă, dar dinamică, morfologia şi funcţionalitatea ei fiind dependente de numeroşi factori endogeni (nervoşi, hormonali, humorali) şi exogeni (microbi, agenţi fizici şi chimici). In unele ţesute, în condiţii speciale, lamina bazală capătă proprietăţi antigenice inducînd producerea de anticorpi ce determină distrugerea sa şi apariţia unor boli autoimune.

Epiteliile reprezintă ţesuturi relativ pure deoarece în structura lor, participarea altor tipuri celulare şi a substanţei intercelulare este redusă, adesea, practic absentă. Ele pot fi străbătute de celule mobile de origine hematogenă (de limfocite în epiteliul amigdalei şi în epiteliul intestinal), de celule producătoare de pigment melanic (melanocitele din straturile profunde ale epidermului).

Epiteliile sînt lipsite de vase sanguine şi limfatice (cu rare excepţii : stria vasculară din urechea internă, unele zone din placentă). Substanţele nutritive ajung la epitelii trecînd prin membranele bazale sau prin spaţiile intercelulare, prin fenomenul de difuziune.

Unele epitelii (mucoasa olfactivă) conţin foarte numeroase terminaţii nervoase, ce străbat membrana bazală şi pătrund în interstiţiile dintre celule. Alte epitelii (stomac, intestin, colul uterin) sînt lipsite de terminaţii nervoase senzitive, de aceea mucoasele acestor organe pot fi raclate sau cauterizate fără a provoca durere.

Histofiziologia epiteliilor de acoperire şi căptuşire

Iniţial, funcţia epiteliilor era cea de protecţie. In evoluţia filogenetică, sub influenţa factorilor de mediu, ca urmare a proceselor adaptative, o parte din celulele epiteliale s-au specializat pentru alte funcţii, cum ar fi cea de secreţie şi de absorbţie, precum şi pentru funcţia senzorială. Aceste funcţii, deşi sînt într-o oare-

care măsură, comune tuturor epiteliilor, caracterizează în mod esenţial anumite tipuri de celule.

Regenerarea ţesuturilor epiteliale

Tesuturile epiteliale reprezintă structuri labile, cu o mare putere de reparare şi o permanentă capacitate de regenerare,fenomen prin care sînt înlocuite celulele uzate sau îmbătrînite. Regenerarea acestor epitelii se realizează prin diviziune indirectă şi uneori directă (mai ales în condiţii patologice) a celulelor profunde, ce alcătuiesc stratul bazal sau generator. Capacitatea de regenerare este variabilă după tipul de ţesut; epiteliile stratificate pavimentoase keratinizate, au un potenţial de regenerare mai mare decît al celor nekeratinizate. In timpul regenerării se păstrează acelaşi număr de straturi, celulele nou formate migrează spre suprafaţă şi se diferenţiază.

In epiteliul simplu prismatic al tubului digestiv există în fundul criptelor celule nediferenţiate (celule stem, tulpina) ce au capacitate de proliferare, se diferenţiază şi înlocuiesc celulele distruse sau uzate. Acest epiteliu este înlocuit în întregime în 3-4 zile.

Procesul de regenerare fiziologică este intensificat în anumite condiţii patologice (ulceraţii, răniri). Deşi celulele epiteliale nu sînt mobile, s-a observat că în plăgile în curs de vindecare, ele alunecă de la periferia plăgii spre centrul ei şi acoperă pierderea de substanţă. Iniţial, epiteliul nou format este simplu,apoi se stratifică.

S-a demonstrat recent, existenţa unui sistem de control al indicelui mitotic al epidermului, mediat printr-o glicoproteină denumită „chalonă". Aceasta menţine ritmul mitotic la un nivel scăzut, acţiunea ei fiind potenţată de către adrenalină şi hormonii glicocorticoizi. Cînd epidermul este lezat chalonele se reduc şi ritmul mitotic creşte. Refacerea epidermului restabileşte cantitatea de chalonă şi ritmul mitotic diminuă, revenind la normal.

In procesul de regenerare şi de creştere a ţesuturilor epiteliale este necesar ca o celulă să recunoască pe alta asemănătoare ei. Creşterea şi diferenţierea sînt dependente de fluxul de material ce trece de la o celulă la alta la nivelul joncţiunilor strînse dintre ele, de apariţia unor semnale intercelulare, unele de natură electrică, altele neidentificate,de aşa-numita „inhibiţie de contact".

In celulele tumorale complexele joncţionale sînt relativ impermeabile la ioni, celulele nu-şi opresc diviziunile după stabilirea contactelor, deoarece inhibiţia de contact dispare, iar joncţiunile dintre celule lipsesc.

Epiteliile glandulare

Epiteliile glandulare sînt formate din celule puternic specializate, care au capacitatea de secreţie şi excreţie.

Prin secreţie celulară se înţelege totalitatea proceselor celulare de sinteză, prin care se elaborează un anumit produs. Excreţia este reprezentată prin procesele implicate în descărcarea materialelor sintetizate de celulă.

Celulele sînt legate între ele prin interdigitaţii şi se dispun în diferite moduri. Ele formează, în asociere cu ţesutul conjunctiv, cu vasele sanguine şi terminaţiile nervoase, organe denumite glande.

Celulele glandulare prezintă o structură morfologică adaptată la funcţia de elaborare : în citoplasma lor este foarte bine dezvoltat aparatul Golgi, reticulul endoplasmatic rugos, condriomul. Nucleul şi nucleolul sînt hipertrofiaţi. Marea majoritate a produşilor specifici elaboraţi de celulele glandulare sînt de natură proteică (muco şi respectiv glicoproteică) şi numai în anumite cazuri de natură lipidică; produşii sintetizaţi se prezintă fie sub forma unor granule dense, de mărimi diferite, fie sub forma unor vacuole mici, cu un conţinut bogat în apă.

După modul în care produsul secretat este excretat „în afara" organismului (în cavităţi care comunică cu mediul exterior) sau în „interiorul" organismului (în sînge), se deosebesc două mari grupe de glande : exocrine (glande cu secreţie externă) dotate cu un sistem canalicular excretor şi, endocrine (glande cu secreţie internă), lipsite de canalicule excretoare.

Histogeneza glandelor se realizează printr-un proces de înmugurire a ectoblastului sau endoblastului, ce se înfundă în mezenchimul subjacent. Cînd mugurii păstrează legătura cu epiteliul de origine şi se diferenţiază o porţiune secretorie denumită adenomer formată din celulele ce elaborează produşii de secreţie, şi o porţiune excretorie constituită din conductele prin care se elimină produsul specific la exterior, iau naştere glandele exocrine.

Glandele endocrine se formează din invaginări ale epiteliului, care, după ce pătrund în mezenchim, pierd legătura cu epiteliul de origine, stabilind raporturi strînse cu capilarele sanguine. Aceste glande sînt deci lipsite de canale de excreţie, iar produşii elaboraţi denumiţi hormoni, vor trece direct în sînge. Epiteliul glandular endocrin îşi are originea în cele trei foiţe embrionare(Fig.56).

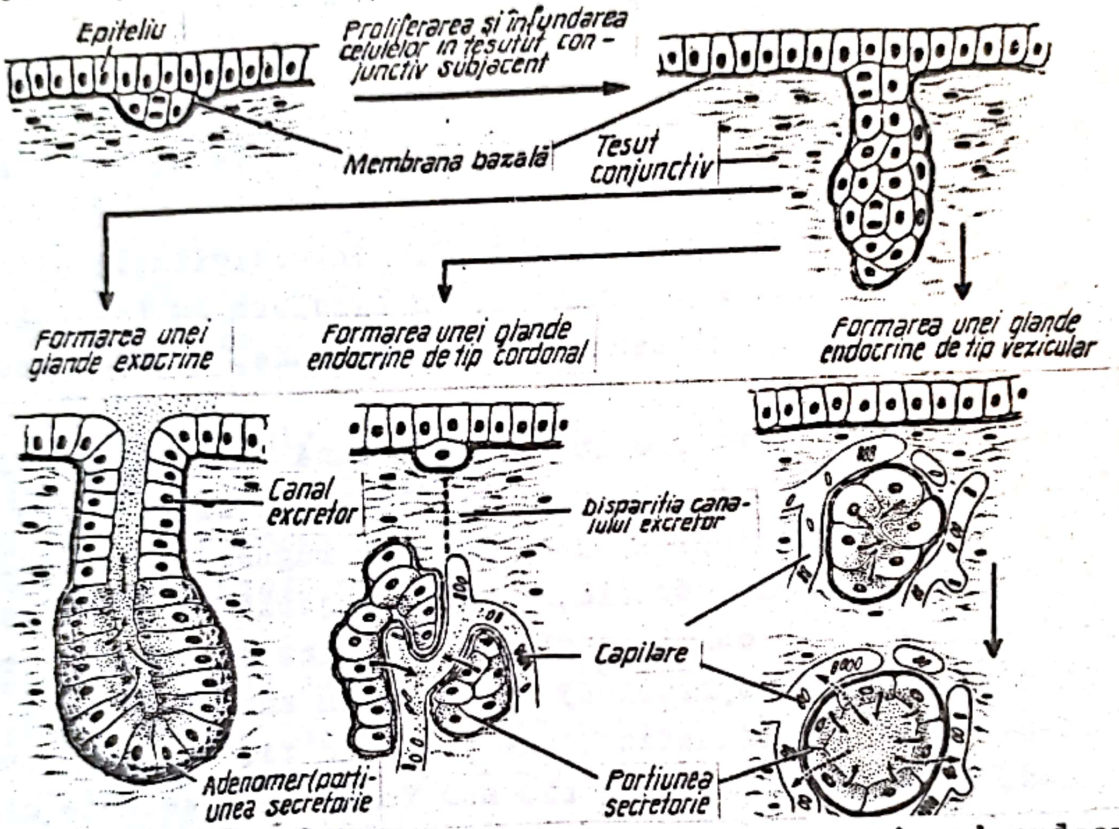

Fig.56. Formarea epiteliului glandular exocrin şi endocrin.

Glandele exocrine

Celulele epiteliului glandular prezintă forme variate: cuboide înalte, piramidale, poliedrice. Ele prezintă o dublă polaritate: morfologică şi funcţională.

Polaritatea morfologică este determinată de localizarea diferitelor organite: astfel, în regiunea subnucleară, la polul bazal se găseşte ergastoplasma cu numeroşi ribozomi, precum şi mitocondriile, iar în porţiunea supranucleară, apicală, se află aparatul Golgi,care este foarte bine dezvoltat, ca şi produsele de secreţie.

Polaritatea funcţională reprezintă reflectarea dinamică a polarităţii morfologice şi este caracterizată prin permeabilitatea polului bazal al celulei pentru apă şi substanţe nutritive ce provin din sînge,ca şi permeabilitatea polului apical pentru produşii secretaţi.

Glandele endocrine se formează din invaginări ale epiteliului, care, după ce pătrund în mezenchim, pierd legătura cu epiteliul de origine, stabilind raporturi strînse cu capilarele sanguine. Aceste glande sînt deci lipsite de canale de excreţie, iar produşii elaboraţi denumiţi hormoni, vor trece direct în sînge. Epiteliul glandular endocrin îşi are originea în cele trei foiţe embrionare(Fig.56).

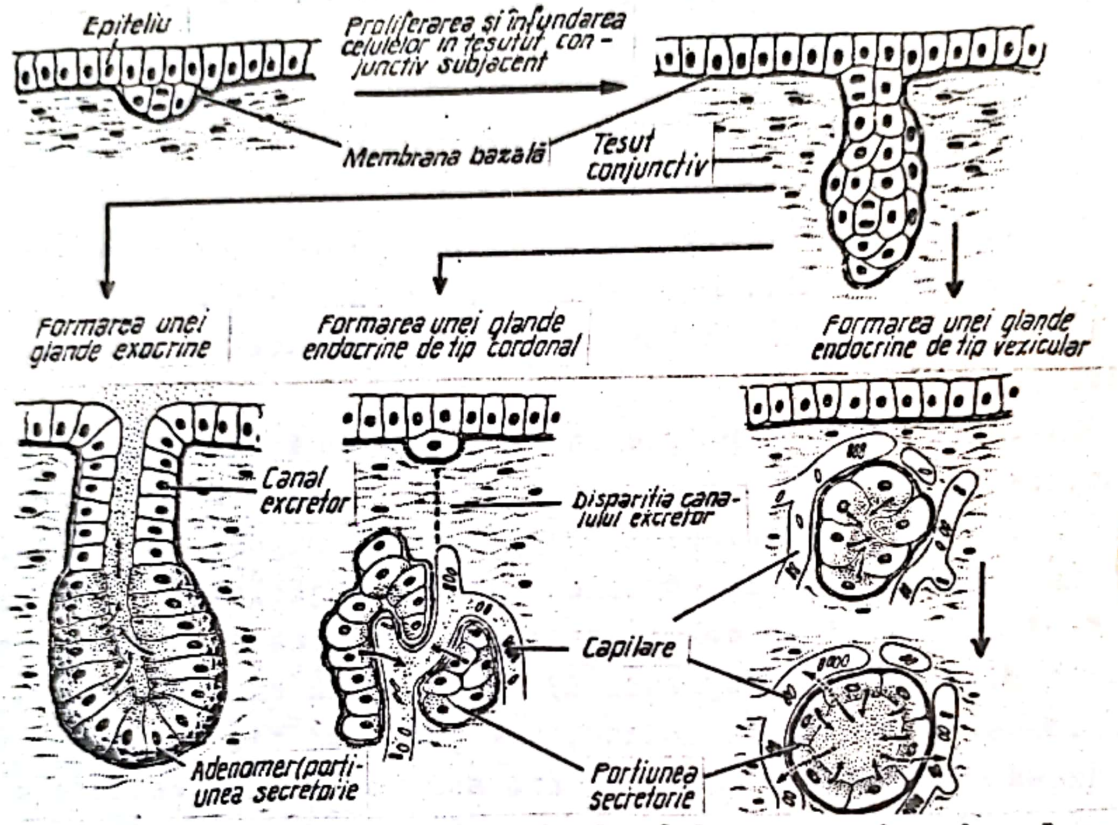

Fig.56. Formarea epiteliului glandular exocrin şi endocrin.

Glandele exocrine

Celulele epiteliului glandular prezintă forme variate: cuboide înalte, piramidale, poliedrice. Ele prezintă o dublă polaritate: morfologică şi funcţională.

Polaritatea morfologică este determinată de localizarea diferitelor organite: astfel, în regiunea subnucleară, la polul bazal se găseşte ergastoplasma cu numeroşi ribozomi, precum şi mitocondriile, iar în porţiunea supranucleară, apicală, se află aparatul Golgi,care este foarte bine dezvoltat, ca şi produsele de secreţie.

Polaritatea funcţională reprezintă reflectarea dinamică a polarităţii morfologice şi este caracterizată prin permeabilitatea polului bazal al celulei pentru apă şi substanţe nutritive ce provin din sînge,ca şi permeabilitatea polului apical pentru produşii secretaţi.

In procesul de secreţie participă toate organitele celulare, ca şi ţesutul conjunctiv din jurul glandelor prin vascularizaţia şi inervaţia sa. Secreţia este declanşată de diferiţi stimuli. Secreţia poate fi continuă şi discontinuă, şi ca urmare, procesul secretor are un caracter ritmic, ciclic.

Ciclul secretor se desfăşoară în mai multe faze : absorbţie, acumulare, elaborare, excreţie. In toate aceste faze se produc modificări zonale ale celulei dinspre polul bazal (absorbant) spre polul apical (excretor).

In prima fază de absorbţie (captare), celula glandulară selectează şi reţine din sînge substanţele necesare ce urmează să fie transformate în produşi specifici. Se produce o permeabilizare a plasmalemei bazale pentru a favoriza pătrunderea apei şi substanţelor respective în celulă. Captarea acestor substanţe se face prin difuziune, osmoză, pinocitoză, rofeocitoză şi se desfăşoară într-un timp foarte scurt (cîteva secunde).

In faza de acumulare volumul celular creşte datorită produselor absorbite.

Faza de elaborare (sintezâ) este diferită după natura celulei : celula seroasă, celula mucoasă sau celula transportoare de ioni. Această fază este reprezentată prin procesele de sinteză traduse prin hipertrofia nucleului şi nucleolului, intensificarea bazofiliei citoplasmatice datorată sporirii ergastoplasmei şi ribozomilor, ca şi prin dezvoltarea aparatului Golgi şi înmulţirea mitocondriilor.

Sinteza materialului proteic are loc în celula de tip seros. Ea se produce la nivelul poliribozomilor prin intervenţia celor trei tipuri de A.R.N., specificitatea secreţiei fiind comandată de A.D.N.-ul nuclear şi durează circa o oră.

Produsele elaborate de celulă apar la început sub formă de pro-secreţie de granule de prezimogen, care vor fi transportate prin reticulul endoplasmatic neted la nivelul complexului Golgi, unde se produce condensarea şi maturarea lor. Rezultă granule de zimogen înconjurate de membrană, ce se acumulează la polul apical, unde pot fi stocate sau urmează să fie eliminate din celulă (Fig.57).

In decursul acestei faze polul bazal al celulei devine impermeabil.

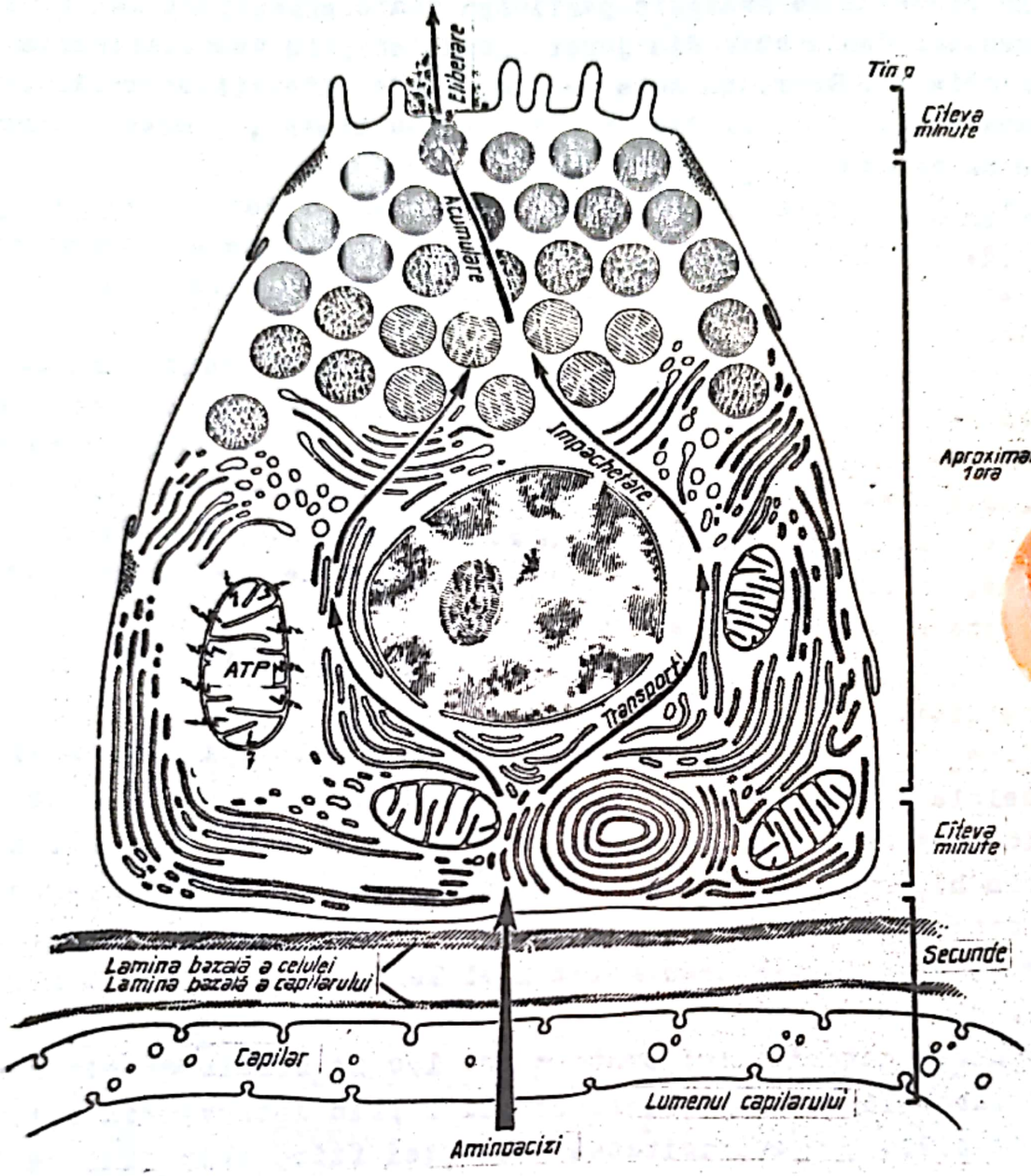

Fig.57. Ultrastructura unei celule secretante de proteine. De remarcat polaritatea morfologică a celulei : reticulul endoplasmatic rugos la polul bazal, aparatul Golgi si granulele secretoare la polul apical.
In dreapta desenului este trecut timpul aproximativ necesar fiecărei faze a ciclului secretor.

Sinteza materialelor glico-protidice are loc în celula de tip mucos, iar organitul principal implicat este aparatul Golgi. Aici are loc sinteza carbohidraţilor (cca 30 minute), sulfatarea polizaharidelor şi cuplarea acestora cu proteinele sintetizate în reticulul endo-

plasmatic rugos. Timpul afectat realizării glico-proteinelor este în jur de o oră. Materialul glico-proteic se acumulează în 2/3 superficiale ale celulei mucoase sub forma unor granule de mucigen (Fig.58), ce prezintă o tendinţă crescută de confluare (spre deosebire de granulele de zimogen) şi realizează picăturile de mucus.

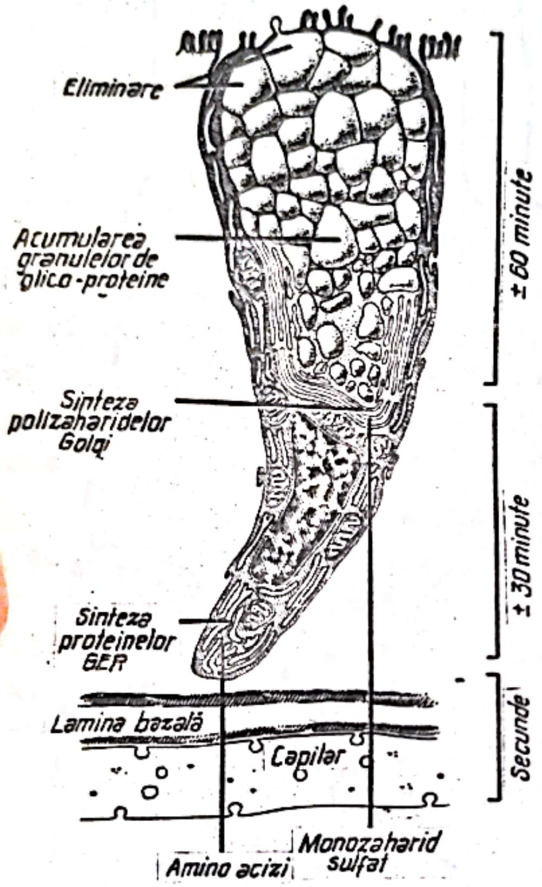

Fig.58. Ultrastructura unei celule secretante de glico-proteine.

In primele două tipuri de celule sinteza intracelulară este crescută.

In celula transportoare de ioni, sinteza este redusă, principala activitate rezumîndu-se la transferul din sînge a apei şi electroliţilor. Celulele epiteliale din tubii renali proximali şi distali şi din tubii striaţi ai glandelor salivare prezintă numeroase invaginaţii adînci ale plasmalemei bazale, care compartimentează polul bazal în multiple lojete pline cu mitocondrii. Aceste organite bogate în succin-dehidrogenaze şi citocromoxidaze, acoperă necesităţile energetice crescute ale celulei. O parte din sodiul resorbit prin polul apical al acestor celule (Fig.59) este trecut prin mitocondrii (Fig.59 dreapta). Clorura este transportată direct prin citoplasmă. In ceea ce priveşte transportul apei, mecanismul este încă obscur, avînd probabil loc sub influenţa gradientului osmotic rezultat prin transportul ionilor.

In cea de a patra fază, de excreţie, se produce creşterea presiunii coloid-osmotice, ca urmare a acumulării produselor elaborate. Polul bazal redevine permeabil pentru apă, aceasta pătrunde în celulă, dizolvă, antrenează şi transportă prin curenţii intracitoplasma-

tici granulele de secreţie, care vor fi eliminate în lumenul glandei, deci în afara celulei. Membrana celulară a polului apical devine permeabilă, iar granulele de secreţie vor fi eliminate prin

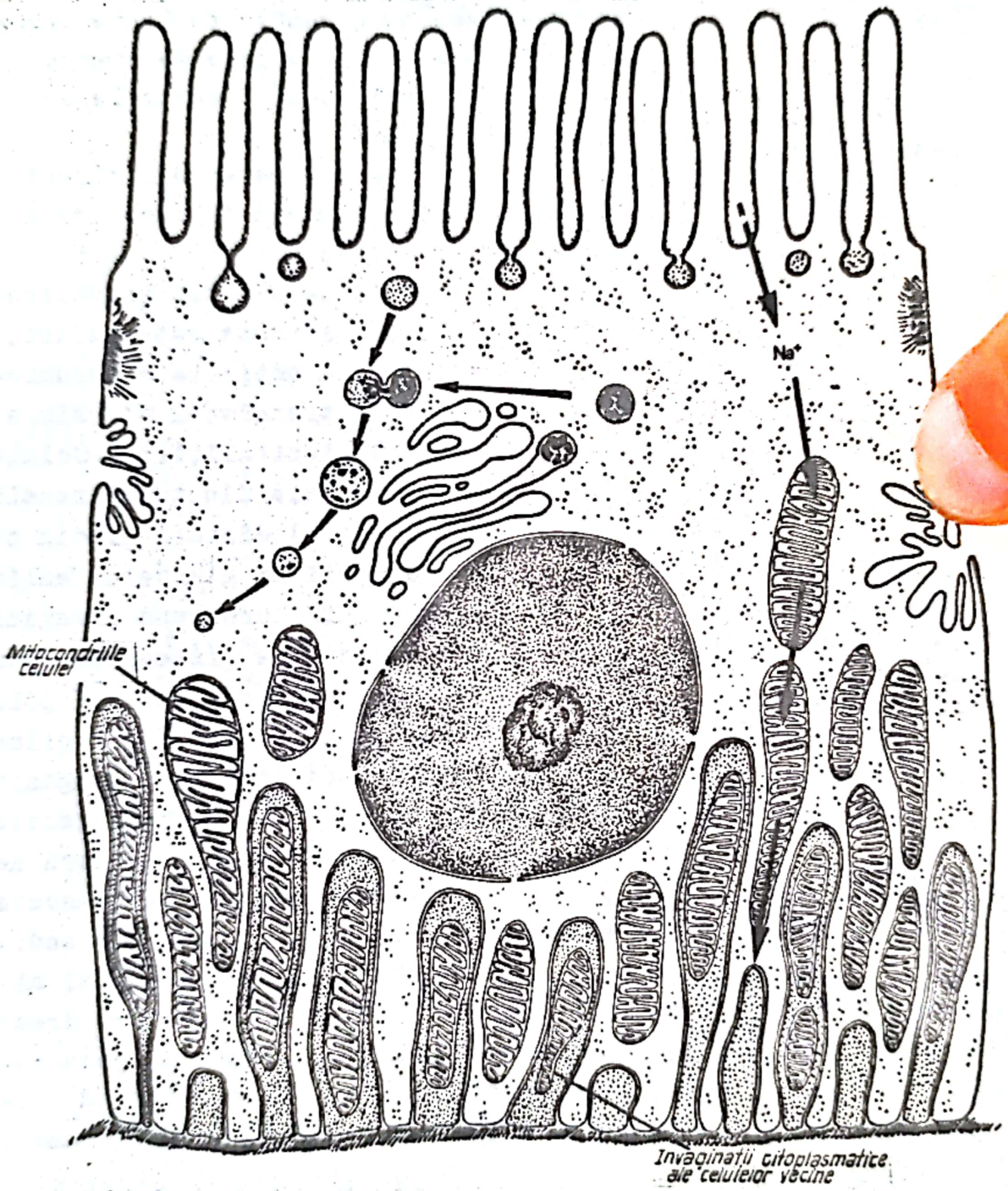

Fig.59. Ultrastructura unei celule epiteliale din tubul contort proximal renal (în partea stîngă este schematizat procesul de absorbţie şi digestie a proteinelor.

mecanismul de pinocitoză inversă. Cînd produsul elaborat nu ajunge în stadiul de granule, părăseşte celula prin fenomenul de difuziune.

odată ciclul secretor încheiat, celula poate prezenta o perioadă de repaus relativ, după care își reia activitatea. In aceeași glandă fiecare celulă se află într-o altă fază a ciclului secretor. Excreția este stimulată și controlată neuroendocrin. In unele glande mai complexe ea este facilitată de prezența unor celule cu caracter contractil - celule mioepiteliale, situate între membrana bazală și celula secretorie.

După modalitatea de eliminare a produsului sintetizat se deosebesc trei tipuri de glande exocrine : merocrine, holocrine și apocrine.

Glandele merocrine sînt cele mai numeroase glande din organism; produsul de secreție este eliminat prin mecanismul de difuziune și pinocitoză inversă, păstrîndu-se integritatea membranei polului apical.

Glandele holocrine (glanda sebacee) prezintă celulele degenerate și transformate treptat în produs de secreție.

Glandele apocrine (holomerocrine) sînt glandele la care materialul elaborat este eliminat prin dezintegrarea segmentului supranuclear al citoplasmei, prin decapitarea polului apical. Celula se reface imediat după excreție și reîncepe un nou ciclu secretor (glanda mamară). Microscopia electronică a arătat că componentele proteice, glucidice și lipidice ale produsului de secreție a glandei mamare (laptele) se elimină diferit; primele două printr-un mecanism de exocitoză caracteristic, în timp ce componenta lipidică se elimină în întregime sub forma unor vezicule cu membrane de înveliș însoțite de o cantitate redusă de hialoplasmă celulară perivezi-culară, fără a se pierde vreun organit din celulă.

Din punct de vedere al produsului elaborat, glandele se împart în glande seroase și glande mucoase.

Glandele seroase elaborează un produs proteic albuminos, apos, cu o intensă activitate biochimică.

Glandele mucoase elaborează un produs vîscos, format din proteine și mucopolizaharide, cu o redusă activitate biochimică.Aceste glande se găsesc mai ales la nivelul suprafețelor epiteliale umede (tubul digestiv, căile respiratorii, căile genito-urinare), mucusul avînd un rol lubrefiant și de apărare. Aceste celule se colorează cu mucicarmin, sînt P.A.S.-pozitive, ușor bazofile și metacromatice.

Există şi celule care elaborează un produs cu caracteristici intermediare între mucus şi granulele de zimogen (celulele glandelor din duoden, celulele din porţiunea iniţială a glandelor stomacului). Acest produs este denumit mucoid, este P.A.S.-pozitiv dar nu se colorează cu mucicarmin,nu este bazofil şi nici metacromatic.

Din punct de vedere morfologic glandele exocrine se împart în glande unicelulare şi glande pluricelulare.

Glandele unicelulare sînt reprezentate de celule răspîndite printre celulele unor epitelii de acoperire, exemplu celula caliciformă. Aceste celule secretă mucus şi se mai numesc şi mucipare sau mucoase. Se găsesc în epiteliul intestinal, traheal, bronşic.

Glandele pluricelulare se clasifică după topografia lor în : intraepiteliale (endoepiteliale) şi exoepiteliale.

Glandele intraepiteliale (endoepiteliale) sînt reprezentate prin mici grupe de celule secretorii cuprinse în grosimea unui epiteliu simplu sau stratificat. Nu prezintă canal excretor, sînt celule secretoare de mucus şi se găsesc în epiteliul mucoasei nazale, a trompei Eustache, în epiglotă, vălul palatin, epididim, uretra cavernoasă.

Glandele exoepiteliale (glandele exocrine propriu-zise) sînt formate dintr-o porţiune funcţională sau secretorie denumită adenomer şi una nefuncţională (sau numai ocazional funcţională),ductul (canalul) excretor.

Clasificarea morfologică a glandelor exocrine se bazează pe două criterii principale : - pe forma canalului excretor ; neramificat (drept) sau ramificat, - şi pe forma adenomerelor.

Glandele caracterizate printr-un duct drept sînt glande simple, cele prevăzute cu un canal excretor ramificat sînt glande compuse.

După forma adenomerului se deosebesc glande tubulare (formă de tub sau deget de mănuşă), glande acinoase (formă de boabă de strugure) şi glande alveolare (aspect de sac sferic sau alungit).

In concordanţă cu aceste criterii, glandele vor fi definite cu două adjective, primul referindu-se la canalul excretor, al doilea la forma adenomerului (ex. glanda simplă tubulară).

Glandele tubulare simple (Fig.60 a) au forma unui tub al cărui perete este format din celule epiteliale diferite (celule cu platou striat, celule mucoase şi celule argentafine), ce se sprijină pe o

membrană bazală (glandilem). Celulele nu sînt înalte, iar lumenul tubului este îngust; el se deschide direct în lumenul organului respectiv (glandele Lieberkühn din mucoasa jejunului). In realitate, acestea sînt pseudoglande rezultate din înfundarea epiteliului de înveliş.

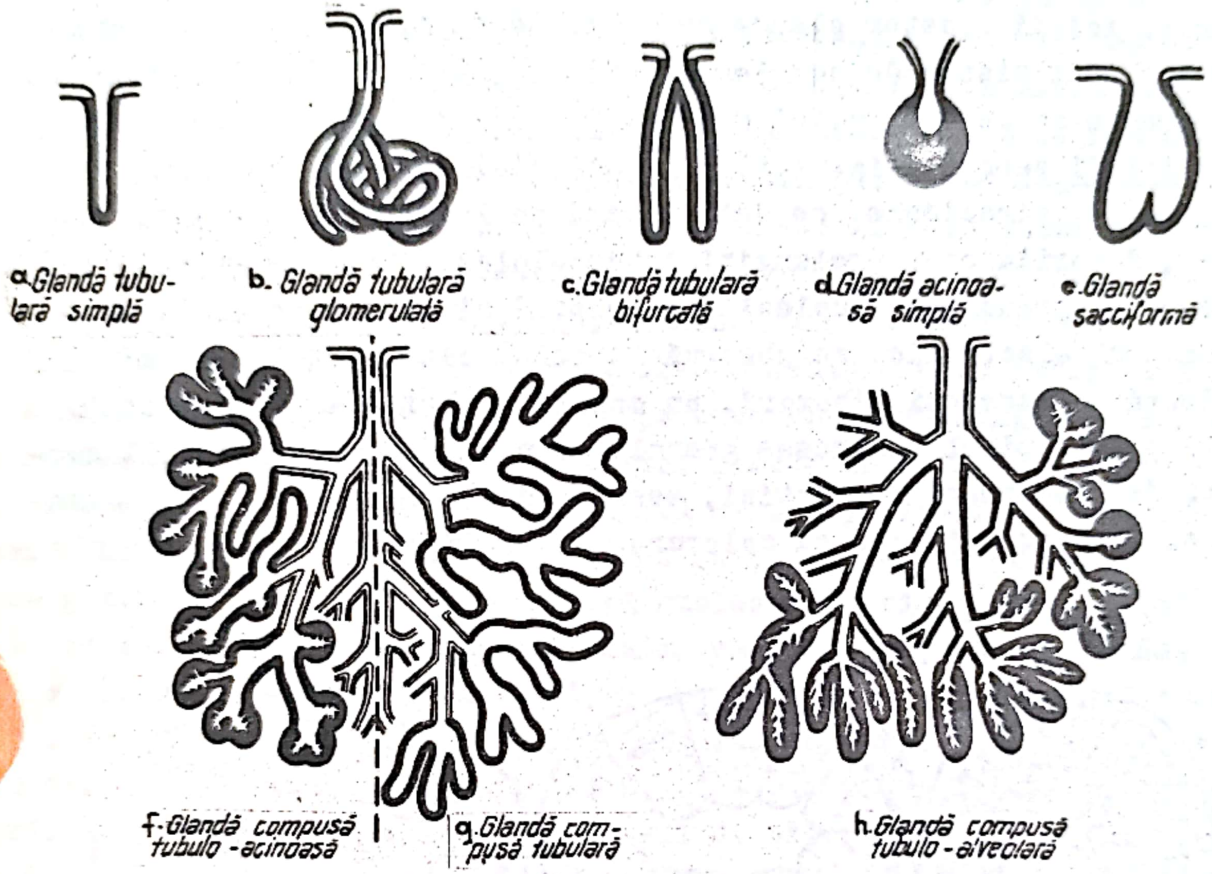

Fig.60. Principalele tipuri de glande exocrine.

Glandele tubulare compuse (ramificate) (Fig.60 g) sînt formate din mai mulţi tubi glandulari, care fuzionează la nivelul suprafeţei (glandele pilorice din stomac, glandele Brünner din duoden).In structura lor intră un singur tip de celule mucoase.

Glandele tubulo-glomerulare (Fig.60 b) au adenomerul încolăcit ca un ghem. El este constituit dintr-un epiteliu cubic simplu,sprijinit pe o membrană bazală (exemplu glanda sudoripară). Intre membrana bazală şi celulele epiteliale sînt celule mioepiteliale, alungite sau ramificate, cu miofilamente în citoplasmă şi deci cu rol contractil. Canalul glandei este mărginit de două rînduri de celule cubice avînd şi capacitatea de absorbţie a ionilor.

Glandele acinoase simple (Fig.60 d) prezintă adenomerul ca o sferulă (ca o boabă de strugure), căptuşit cu celule piramidale ce limitează un lumen (exemplu glanda lacrimală).

Glandele acinoase compuse sau tubulo-acinoase (Fig.60 f) sînt larg răspîndite în organism formînd glandele salivare şi pancreasul exocrin. Acinii acestor glande se prezintă ca nişte vezicule terminale ale unui sistem de canale excretorii. După natura produsului de secreţie se descriu acini seroşi, mucoşi şi micşti.

Acinii seroşi (Fig.61 a) sînt mai mici, sînt formaţi din celule înalte, piramidale, ce delimitează un lumen îngust, cu aspect stelat, datorită unor prelungiri intercelulare. Citoplasma este întunecată şi granulară. Nucleul este rotund şi situat central. Cu microscopul electronic, se observă la polul bazal ergastoplasmă abundentă cu numeroşi ribozomi, un complex Golgi foarte dezvoltat, iar la polul apical numeroase granule de secreţie ce reprezintă acumulări de precursori enzimatici, semifluide în celula vie, dar bazofile şi mari după fixare şi colorare. La periferie se găsesc celule

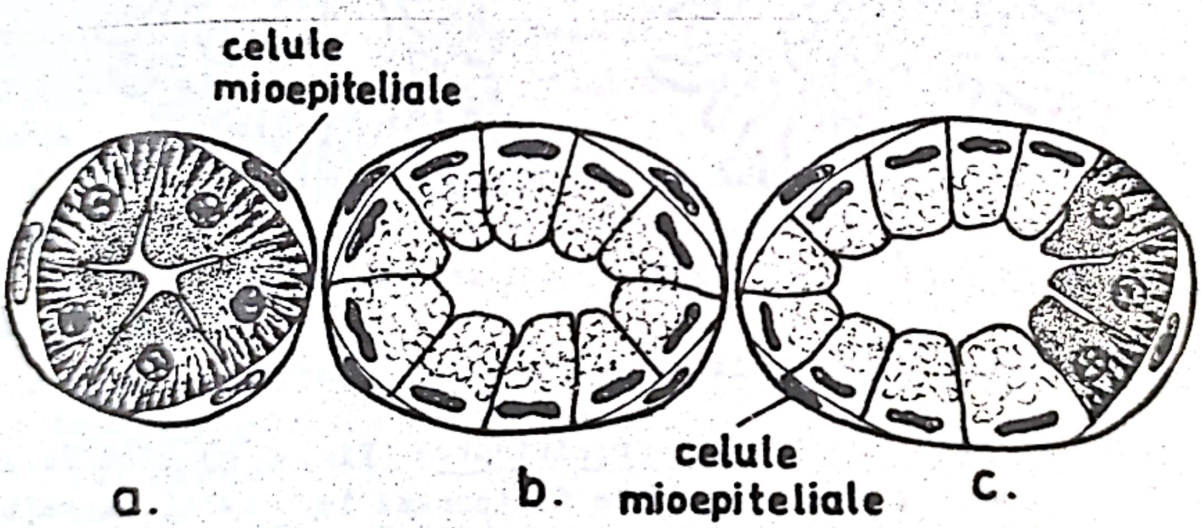

Fig.61. Tipuri de acini glandulari.

mioepiteliale. Acinii seroşi se întîlnesc în parotidă şi pancreasul exocrin (glande seroase pure) sau în submaxilară, sublinguală, însoţind alte tipuri de acini (glande salivare mixte).

Acinul mucos (Fig.61 b) este mai voluminos, celulele cu aspect de trunchi de piramidă delimitează un lumen larg. Celulele sînt unite prin interdigitaţii, nucleii sînt turtiţi şi situaţi la polul bazal, iar citoplasma este clară, spumoasă (vacuolară), săracă în er-

gastoplasmă şi mitocondrii. La periferie se găsesc celule miocpiteliale. Exemplu de glandă mucoasă pură este glanda palatină, dar acinii mucoşi se găsesc şi în glandele salivare mixte (sublinguala, submaxilara).

Acinul mixt (Fig.61 c) denumit şi mucoseros este cel mai voluminos. Are forme variate (sferică, alungită, neregulată) şi este format din două tipuri de celule : celule mucoase, numeroase, ce delimitează lumenul şi celule seroase, mai puţine, situate între polul bazal al celulelor mucoase şi membrana bazală. Aceste celule seroase iau prin compresiune o formă de semilună (semiluna lui Gianuzzi) şi comunică cu lumenul glandei printr-un traiect intercelular (exemplu glandele salivare mixte).

Glandele alveolare (Fig.60 c) prezintă un adenomer sacciform, neregulat (exemplu glanda sebacee). Glanda sebacee este delimitată de o capsulă conjunctivă-reticulară,pe care se află un rînd de celule cubice,cu numeroase mitoze - stratul generator. Prin proliferarea si diferenţierea acestui strat, rezultă celule poliedrice, ce acumulează picături lipidice în citoplasmă. Pe măsură ce progresează re gîtul glandei celulele prezintă nucleul ratatinat,picnotic,adefragmentat,sau absent si citoplasma vacuolară,plină cu lipide. e din celule se keratinizează, se anastomozează şi formează schel de susţinere a glandei. Gîtul sau canalul excretor este format din celule intens colorate, nesebacee, dispuse pe unul sau două rînduri. El se deschide la nivelul firului de păr (în porţiunea intraepidermică).

Cînd în structura unei glande se găsesc atît porţiuni secretorii tubulare şi acinoase sau alveolare, vorbim de glande tubulo-acinoase (Fig.60 f) sau tubulo-alveolare (Fig.60 h).

Glandele tubulo-acinoase au fost prezentate la glandele acinoase.

Glandele tubulo-alveolare sînt caracterizate prin dimensiunile mai mari ale adenomerului. Aici sînt incluse glanda mamară şi prostata. Unii autori, încadrează aceste organe în grupul glandelor tubuloacinoase.

Canalele excretorii reprezintă al doilea element constituent al glandelor, alături de adenomer. Ele sînt delimitate de un epiteliu cubic simplu sau bistratificat. Aceste epitelii sînt specializate pentru funcţia de acoperire, dar în unele glande prezintă anumite porţiuni cu funcţie secretorie - canalele excreto-secretorii din glandele salivare.

In funcţie de aspectul canalelor excretorii, glandele exocrine se împart în glande simple, glande compuse şi glande agminate (acuminate, asociate).

Glandele simple prezintă un singur canal excretor ce continuă adenomerul (glandă Lieberkühn, fundice, sudoripare).

Glandele compuse au canalul excretor ramificat, fiecare ramificaţie avînd un adenomer (glande salivare, pancreasul exocrin).

Glandele acuminate (asociate) rezultă din asocierea mai multor glande simple sau compuse ce formează un organ. Fiecare glandă se deschide la exterior printr-un canal propriu (glanda mamară, prostata).

Organizarea morfologică generală a glandelor exocrine

Toate glandele exocrine au un plan comun de organizare morfologică, fiind delimitate la exterior de o capsulă şi formate din stromă şi parenchim.

Capsula este formată dintr-un ţesut conjunctiv care înveleşte, delimitează şi protejează glanda. De la nivelul ei pornesc spre interior o serie de structuri conjunctive denumite septuri, care separă glanda în lobi şi lobuli. Septurile interlobare sînt mai groase şi împart parenchimul în unităţi mari - lobi; septurile interlobulare sînt mai subţiri şi delimitează porţiuni mai mici de parenchim lobuli.

Canalele excretorii care sînt situate în aceste septuri sînt denumite : intralobulare (în plin parenchim), interlobulare (între lobuli) şi interlobare (între lobi).

Parenchimul reprezintă totalitatea adenomerelor şi a canalelor excretorii corespunzătoare. Majoritatea glandelor excretorii fiind de tip acinos, au ca unitate morfofuncţională acinul.

Stroma este alcătuită din ţesutul conjunctiv (septuri) în ambianţa căruia este situat parenchimul. Ea constituie elementul de susţinere şi asigură circulaţia şi inervaţia prin vasele şi nervii pe care-i furnizează.

Între stromă şi parenchim există strînse relaţii de interdependenţă.

Glandele endocrine

Prezintă o structură morfologică mai simplă, fiind lipsite de canale excretorii şi avînd strînse relaţii cu vasele sanguine; acestea reprezintă atît calea de aport a substanţelor necesare sintezei,

cît şi calea de eliminare a produşilor formaţi. Substanţele elaborate sînt fie de natură proteică sau glicoproteică, fie de natură lipidică şi se numesc hormoni. Hormonii sînt vehiculaţi la distanţă de glanda unde sînt produşi şi acţionează asupra anumitor organe - organe ţintă. După timpul de acţiune, ei pot avea o perioadă de latenţă mai lungă, atunci cînd cînt distribuiţi pe cale sanguină, sau mai scurtă, atunci cînd circulă pe cale nervoasă. Hormonii stimulează sau inhibă anumite procese din organele respective.

Celulele glandelor endocrine nu prezintă o dublă polaritate (pol bazal şi apical) ca în glandele exocrine; atît organitele cît şi granulele de secreţie sînt răspîndite uniform în toată celula, fără a exista un pol secretor bine definit. Face excepţie tiroida, care prezintă o dublă polaritate, produsul de secreţie fiind stocat extracelular în interiorul veziculei tiroidiene (prin polul apical) sub formă de coloid. Inainte de a fi eliberat în circulaţie, coloidul,pătrunde în celulă prin polul apical, fuzează cu lizozomii,tiroglobulina este degradată prin enzimele hidrolitice, rezultă tiroxina, care pătrunde prin polul bazal în capilarele sanguine.

In funcţie de natura chimică a hormonului sintetizat se deosebesc trei tipuri de celule endocrine :

- Celule care sintetizează polipeptide mari; sînt celule cu citoplasma moderat bazofilă, datorită reticulului endoplasmatic rugos dezvoltat, cu granule de secreţie uniform răspîndite. Produsul secretat fiind în cantitate mai mică, bazofilia reticulului endoplasmatic rugos şi a granulelor de secreţie va fi mai redusă, comparativ cu bazofilia celulelor exocrine, bogat secretante de proteine.

Dimensiunea, forma, colorabilitatea histochimică a granulelor de secreţie, cît şi densitatea lor electron microscopică,sînt specifice pentru fiecare hormon în parte. Exemple de celule sintetizante de polipeptide mari în : hipofiză, tiroidă, paratiroidă, celulele alfa din insulele Langerhans.

Aceste celule sintetizează şi o proteină de asociere „un cărăuş specific hormonului" unite printr-o legătură labilă, care împiedică difuzarea produsului de secreţie polipeptidic prin veziculele golgiene şi care, în momentul exocitozei sau ulterior, se desface de hormon. In timp ce prezenţa granulelor de sinteză poate ilustra o activitate normală a acestor tipuri de celule, absenţa lor nu indică

cît şi calea de eliminare a produşilor formaţi. Substanţele elaborate sînt fie de natură proteică sau glicoproteică, fie de natură lipidică şi se numesc hormoni. Hormonii sînt vehiculaţi la distanţă de glanda unde sînt produşi şi acţionează asupra anumitor organe - organe ţintă. După timpul de acţiune, ei pot avea o perioadă de latenţă mai lungă, atunci cînd cînt distribuiţi pe cale sanguină, sau mai scurtă, atunci cînd circulă pe cale nervoasă. Hormonii stimulează sau inhibă anumite procese din organele respective.

Celulele glandelor endocrine nu prezintă o dublă polaritate (pol bazal şi apical) ca în glandele exocrine; atît organitele cît şi granulele de secreţie sînt răspîndite uniform în toată celula, fără a exista un pol secretor bine definit. Face excepţie tiroida, care prezintă o dublă polaritate, produsul de secreţie fiind stocat extracelular în interiorul veziculei tiroidiene (prin polul apical) sub formă de coloid. Inainte de a fi eliberat în circulaţie, coloidul, pătrunde în celulă prin polul apical, fuzează cu lizozomii, tiroglobulina este degradată prin enzimele hidrolitice, rezultă tiroxina, care pătrunde prin polul bazal în capilarele sanguine.

In funcţie de natura chimică a hormonului sintetizat se deosebesc trei tipuri de celule endocrine :

- Celule care sintetizează polipeptide mari; sînt celule cu citoplasma moderat bazofilă, datorită reticulului endoplasmatic rugos dezvoltat, cu granule de secreţie uniform răspîndite. Produsul secretat fiind în cantitate mai mică, bazofilia reticulului endoplasmatic rugos şi a granulelor de secreţie va fi mai redusă, comparativ cu bazofilia celulelor exocrine, bogat secretante de proteine.

Dimensiunea, forma, colorabilitatea histochimică a granulelor de secreţie, cît şi densitatea lor electron microscopică, sînt specifice pentru fiecare hormon în parte. Exemple de celule sintetizante de polipeptide mari în : hipofiză, tiroidă, paratiroidă, celulele alfa din insulele Langerhans.

Aceste celule sintetizează şi o proteină de asociere „un cărăuş specific hormonului" unite printr-o legătură labilă, care împiedică difuzarea produsului de secreţie polipeptidic prin veziculele golgiene şi care, în momentul exocitozei sau ulterior, se desface de hormon. In timp ce prezenţa granulelor de sinteză poate ilustra o activitate normală a acestor tipuri de celule, absenţa lor nu indică

stadiul funcţional al glandei, reprezentînd fie un aspect de hipofunctie, sau fiind rezultatul unei eliberări recente în sînge a hormonului, în urma unei solicitări prelungite a organismului.

- Celulele sintetizante de steroizi. Exemple : celulele interstiţiale ale testicolului, ovarului, suprarenalei. Sînt celule palid acidofile, poliedrice sau sferice, cu nucleul central şi citoplasma spumoasă, bogată în picături lipidice (Fig.62). Aceste celule nu au capacitatea de a stoca produsul de sinteză, care este eliminat, în funcţie de cerinţele organismului, imediat ce e fabricat. De aceea, celula stochează doar precursorii steroizilor.

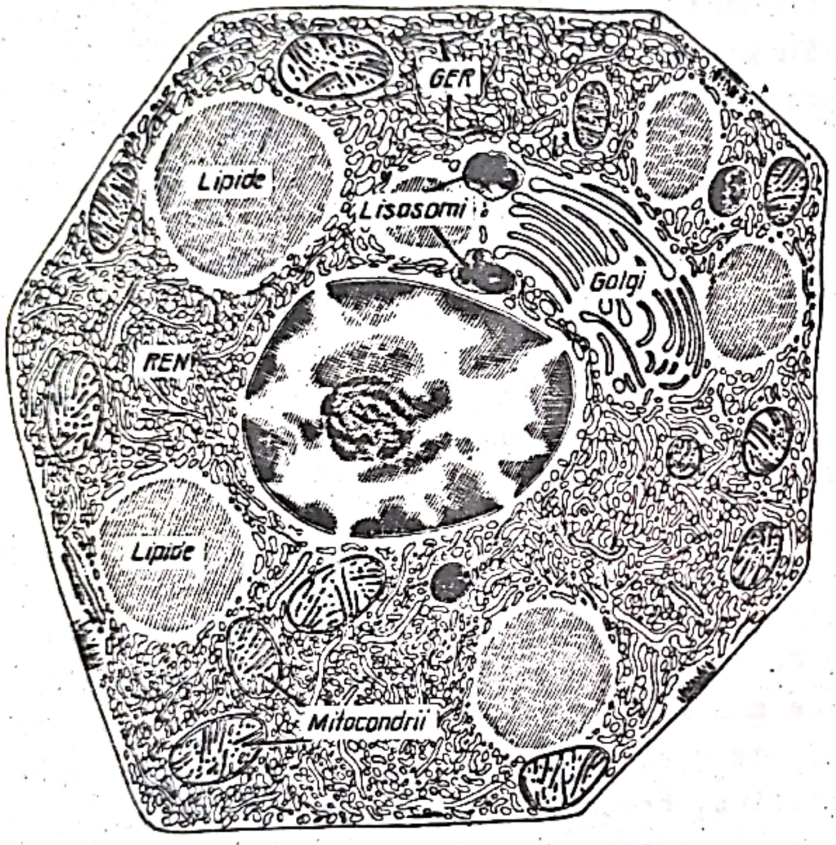

Fig.62. Ultrastructura unei celule secretoare de steroizi.

Ultrastructural se evidenţiază un reticul endoplasmatic neted (Fig.62) foarte dezvoltat, necesar pentru sinteza colesterolului din acetat si transformarea, în special în testicol şi ovar, a pregnenolonului, produs în mitocondrii în hormoni androgeni, estrogeni şi progesteron.

- Celulele sintetizante de polipeptide mici. Sînt celule care concentrează în citoplasma lor, amine biogene ca : epinefrina, norepinefrina sau 5-hidroxitriptamina, sau care sînt capabile să concentreze precursorii acestor amine şi ulterior să-i sintetizeze. Aceste celule dovedesc şi o activitate crescută a amino-acid-decarboxilazei - enzimă legată de sinteza aminelor respective.

Din această categorie fac parte celulele enterocromafine şi enterargentafine (celule bazigranulare). Celulele sînt prismatice,

stadiul funcţional al glandei, reprezentînd fie un aspect de hipofuncţie, sau fiind rezultatul unei eliberări recente în sînge a hormonului, în urma unei solicitări prelungite a organismului.

- Celulele sintetizante de steroizi. Exemple : celulele interstiţiale ale testicolului, ovarului, suprarenalei. Sînt celule palid acidofile, poliedrice sau sferice, cu nucleul central şi citoplasma spumoasă, bogată în picături lipidice (Fig.62). Aceste celule nu au capacitatea de a stoca produsul de sintezá, care este eliminat, în funcţie de cerinţele organismului, imediat ce e fabricat. De aceea, celula stochează doar precursorii steroizilor.

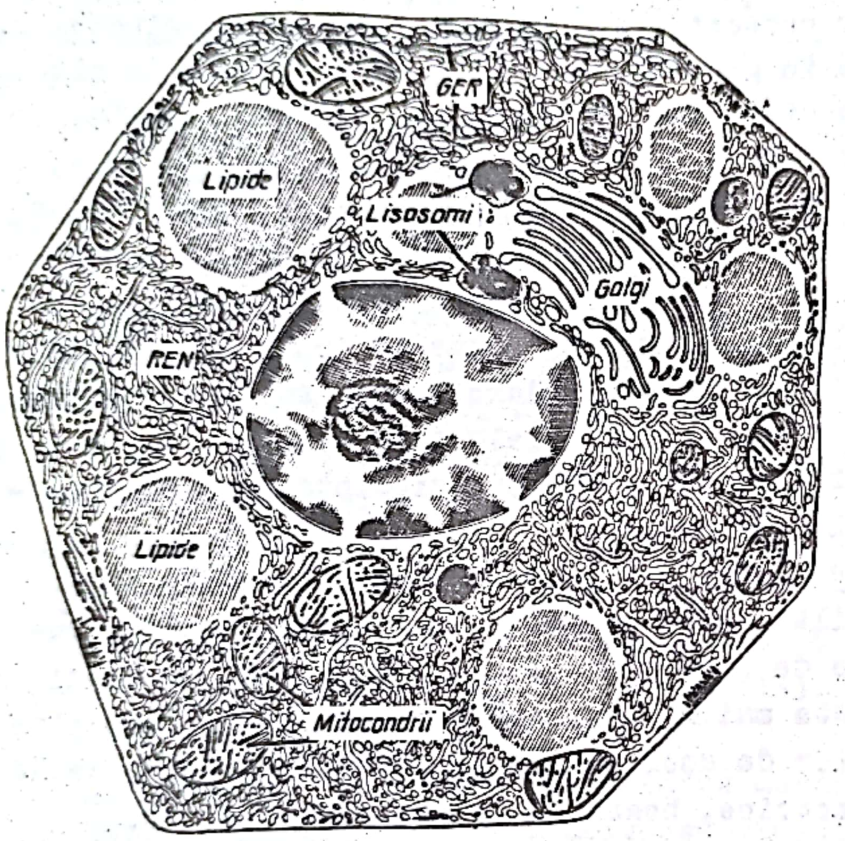

Fig.62. Ultrastructura unei celule secretoare de steroizi.

Ultrastructural se evidenţiază un reticul endoplasmatic neted (Fig.62) foarte dezvoltat, necesar pentru sinteza colesterolului din acetat şi transformarea, în special în testicol şi ovar, a pregnenolonului, produs în mitocondrii în hormoni androgeni, estrogeni şi progesteron.

- Celulele sintetizante de polipeptide mici. Sînt celule care concentrează în citoplasma lor, amine biogene ca : epinefrina, norepinefrina sau 5-hidroxitriptamina, sau care sînt capabile să concentreze precursorii acestor amine şi ulterior să-i sintetizeze. Aceste celule dovedesc şi o activitate crescută a amino-acid-decarboxilazei enzimă legată de sinteza aminelor respective.

Din această categorie fac parte celulele enterocromafine şi enteroargentafine (celule bazigranulare). Celulele sînt prismatice,

înalte, conţin numeroase granule la polul bazal, ce reduc sărurile de argint (argentafine), sau se colorează în brun după tratare cu sărurile de crom (cromafine). Sînt celule răspîndite izolat printre celulele unor epitelii de înveliş, în principal a epiteliului gastro-intestinal, mai reduse în stomac, mai numeroase în duoden şi apendice, mai rare în jejun şi ileon, situate atît la nivelul criptelor, cît şi la baza vilozităţilor. Deşi localizate la nivelul epiteliului exocrin, ele sînt considerate celule endocrine, întrucît îşi varsă secreţia lor mai curînd în lamina propria (vase), decît în lumenul intestinal. Sînt incluse în sistemul difuz endocrin (enterocromafin) şi sînt incriminate în secreţia gastrinei, a serotoninei (5-hidroxitriptaminâ), a histaminei, a secretinei, a enteroglucagonului (agent hiperglicemiant).

In categoria acestor celule secretante de polipeptide mici, au fost incluse şi celulele cu alte localizări (pancreas, tiroidă, hipofiză) (tabel 5), toate alcătuind un sistem numit APUD (după iniţialele cuvintelor englezesti „amine precursor uptake and decarboxylation).

Tabel 5. Localizarea celulelor APUD în organism

Felul celulei secretante	Felul produsului secretat	Localizare
C şi M a glandei hipofize	adrenocorticotropina/MSH	hipofiză pars distalis
A insula Langerhans	glucagon	pancreas
B insula Langerhans	insulina	"
non B insula Langerhans	gastrina	"
D	somatostatină	"
A like	glucagon	stomac
G	gastrină	stomac
EG	glucagon	intestin
	secretină	intestin
	somatostatină	intestin
C	calcitonină	tiroidă

Electrono-microscopia a evidenţiat un reticul endoplasmatic rugos relativ sărac şi un aparat Golgi nu prea dezvoltat.

Proliferările maligne ale celulelor APUD - numite generic „apudoame" - au fost întîlnite în tumorile celulelor ne-beta a insulelor Langerhans ce produc gastrina şi sînt responsabile de sindromul Zollinger-Elison, în tumorile producătoare de calcitoninâ de la nivelul tiroidei şi în alte localizări.

Morfologic, în funcţie de citoarhitectonie, se descriu mai multe tipuri de glande endocrine :

- de tip veziculos, constituite din vezicule sau folicuii,delimitate de celule cubice sau prismatice. Veziculele conţin în lumen o substanţă acidofilă, denumită coloid (ex.: tiroida, lobul intermediar al hipofizei).

- de tip cordonal - reticulat, formate din cordoane anastomosate (ex.: hipofiza anterioară, paratiroida, epifiza, suprarenala).

- glande interstiţiale, alcătuite din grupe de celule secretorii, răspîndite în ţesutul interstiţial al organelor respective (glanda interstiţială a ovarului, a testicolului).

Există, în sfîrşit, un număr redus de glande care au atît o secreţie exocrină, cît şi una endocrină - glande mixte. Uneori,cele două tipuri de secreţie sînt realizate de aceeaşi celulă (ficatul), altcori, organul este format din două ţesuturi distincte, dintre care unul de tip endocrin, celălalt de tip exocrin (pancreasul).

TESUTURILE MUSCULARE

Tesuturile musculare sînt ţesuturi adaptate pentru locomoţie şi mişcările diferitelor părţi ale corpului. Proprietatea fundamentală a celulelor musculare este contractilitatea; în acest scop celulele se alungesc - de unde şi denumirea de fibre musculare, - şi conţin nişte organite specializate - miofibrile.

Toate ţesuturile musculare sînt bine vascularizate şi bine inervate. Elementele musculare sînt înconjurate de o atmosferă mucopolizaharidică şi conjunctivă, ce asigură nutriţia, dar şi solidarizarea lor.

Contractilitatea ţesutului muscular este coordonată pe cale nervoasă. Capacitatea de a da un răspuns specific (contracţia) la un stimul nervos sau o excitaţie se datorează unor legături între fibrele nervoase şi fibrele musculare (plăci motorii pentru fibrele musculare striate şi terminaţii nervoase libere pentru fibrele musculare netede şi cele cardiace). La nivelul acestor legături se realizează cuplarea excitaţiei cu contracţia. In acest proces participă şi unele dispozitive ultramicroscopice din fibrele musculare, în special reticulul endoplasmatic, ce se organizează sub formă de triade sau diade în ţesutul muscular striat şi respectiv în miocard.

O altă proprietate a ţesuturilor musculare este conductibilitatea, a cărei bază o constituie sistemul de membrană şi deplasarea ionilor de-a lungul acestui sistem.

Tesuturile musculare sînt şi sediul unor intense procese metabolice, constituind principalul rezervor de aminoacizi din organism.

Există două mari grupe de ţesuturi musculare : netede şi striate. Fibrele musculare netede conţin miofibrile omogene, prezintă un nucleu unic, dispus central, sînt inervate de sistemul nervos autonom, iar contracţiile sînt involuntare. Tesutul muscular striat este de tip scheletal şi de tip cardiac. Ambele tipuri sînt constituite din miofibrile eterogene; fibrele musculare cardiace prezintă un nucleu unic, situat central, iar contracţia lor este involuntară; nucleii fibrelor musculare scheletale sînt multipli (sinciţii), situaţi peri-

Scanned with OKEN Scanner

TESUTURILE MUSCULARE

Tesuturile musculare sînt ţesuturi adaptate pentru locomoţie şi mişcările diferitelor părţi ale corpului. Proprietatea fundamentală a celulelor musculare este contractilitatea; în acest scop celulele se alungesc - de unde şi denumirea de fibre musculare, - şi conţin nişte organite specializate - miofibrile.

Toate ţesuturile musculare sînt bine vascularizate şi bine inervate. Elementele musculare sînt înconjurate de o atmosferă mucopolizaharidică şi conjunctivă, ce asigură nutriţia, dar şi solidarizarea lor.

Contractilitatea ţesutului muscular este coordonată pe cale nervoasă. Capacitatea de a da un răspuns specific (contracţia) la un stimul nervos sau o excitaţie se datorează unor legături între fibrele nervoase şi fibrele musculare (plăci motorii pentru fibrele musculare striate şi terminaţii nervoase libere pentru fibrele musculare netede şi cele cardiace). La nivelul acestor legături se realizează cuplarea excitaţiei cu contracţia. In acest proces participă şi unele dispozitive ultramicroscopice din fibrele musculare, în special reticulul endoplasmatic, ce se organizează sub formă de triade sau diade în ţesutul muscular striat şi respectiv în miocard.

O altă proprietate a ţesuturilor musculare este conductibilitatea, a cărei bază o constituie sistemul de membrană şi deplasarea ionilor de-a lungul acestui sistem.

Tesuturile musculare sînt şi sediul unor intense procese metabolice, constituind principalul rezervor de aminoacizi din organism.

Există două mari grupe de ţesuturi musculare : netede şi striate. Fibrele musculare netede conţin miofibrile omogene, prezintă un nucleu unic, dispus central, sînt inervate de sistemul nervos autonom, iar contracţiile sînt involuntare. Tesutul muscular striat este de tip scheletal şi de tip cardiac. Ambele tipuri sînt constituite din miofibrile eterogene; fibrele musculare cardiace prezintă un nucleu unic, situat central, iar contracţia lor este involuntară; nucleii fibrelor musculare scheletale sînt multipli (sinciţii), situaţi peri-

feric, fibrele sînt inervate de sistemul nervos cerebrospinal, iar contracţiile sînt voluntare.

Tesutul muscular striat scheletal

Tesutul muscular striat scheletal formează masa principală a muşchilor voluntari scheletici, reprezentînd aproximativ 40 % din greutatea corporală. Se mai găseşte şi la nivelul limbii, faringelui şi în 1/3 superioară a esofagului. Unitatea morfo-funcţională este reprezentată prin fibra musculară striată scheletală, care este de fapt o „structură supracelulară" de origine plasmodială sau sinciţială, caracterizată prin nuclei numeroşi, situaţi periferic.

Tesutul muscular scheletal provine fie direct din mezoderm, fie prin intermediul mezenchimului. Iniţial, celulele denumite mioblaste, au un singur nucleu situat central. Mioblastele se divid şi devin alungite, se diferenţiază miofibrilele, iar nucleii sînt împinşi periferic. Prin fuziunea mioblastelor (sinciţiu) sau prin diviziune nucleară fără citodiereză (plasmodiu) iau nastere fibrele musculare.

Fibrele musculare striate se prezintă sub forma unor cordoane cilindrice, de lungimi variate, cu extremităţile rotunjite sau ascuţite (rareori ramificate, cum apar la nivelul limbii). Diametrul lor variază între 10 şi 100 microni, iar lungimea între 3-12 cm. Cu excepţia muschilor foarte scurţi, lungimea fibrelor este mai mică decît a muşchiului, rareori întinzîndu-se de la origine la inserţie. Fibrele pot fi variabile ca dimensiuni, chiar în interiorul aceluiaşi muşchi. Grosimea lor este influenţată de factori hormonali, sînt mai groase la bărbat decît la femeie, la bărbatul adult decît la adolescent. Se hipertrofiază la indivizii ce practică exerciţii fizice sau efectuează munci grele. La bătrîni şi în condiţii de inactivitate (imobilizarea pentru tratamentul fracturilor) se atrofiază.

Fibra musculară striată este delimitată la exterior de o membrană complexă - sarcolema; prezintă o citoplasmă abundentă numită sarcoplasmă, colorată în roşu cu eozină, iar nucleii, multipli, sînt situaţi periferic. In partea centrală a sarcoplasmei se găsesc miofibrilele caracterizate printr-o striaţie dublă : una longitudinală determinată de dispoziţia lor paralelă cu axul longitudinal al fibrei, şi alta transversală, consecutivă alternării regulate de discuri clare şi întunecate (Fig.63). In secţiuni longitudinale fasciculele parale-

le de miofibrile se prezintă sub aspectul unor coloane - coloanele lui Leydig, iar în secţiuni transversale apar ca nişte cîmpuri poligonale formate din structuri punctiforme - cîmpurile lui Cohnheim.

Fig.63. Fibră musculară striată, pe secţiune longitudinală (stînga) şi transversală (dreapta).

Organizarea structurală a fibrei musculare scheletale este complexă :

- Sarcolema este alcătuită din trei structuri : membrana celulară, glicocalixul şi teaca conjunctivă. In jurul membranei plasmatice trilaminate se găseşte glicocalixul format dintr-un complex glicoproteic. Teaca conjunctivă este alcătuită din fibre colagene şi reticulinice şi uneori din fibre elastice.

- Nucleii, în număr de cîteva sute, situaţi periferic, sînt ovalari sau alungiţi, dispuşi în şiruri drepte sau în spirale, cu axul lung paralel cu al fibrei. Sînt hipercromi, iar cromatina apare sub formă de granule groscIane. Prezintă 1-3 nucleoli, La suprafaţa fibrelor apare şi un număr mai redus de nuclei, alungiţi, cu cromatina dispersată, ce aparţin celulelor satelite, aşezate în nişte depresiuni pe suprafaţa fibrelor, incluse în grosimea sarcolemei (în stratul de glicocalix şi între fibrele de reticulină).

- Sarcoplasma este mai abundentă şi mai densă la periferie,mai redusă şi mai fluidă în zona centrală a fibrei. Este formată din proteine necontractile (miogen, mioglobulină) şi conţine atît nucleii cît şi organitele specifice şi cele comune.

-Miofibrilele, cu un diametru de 0,2-2 microni, sînt organite specifice, elemente diferenţiate, caracteristice fibrelor musculare striate, reprezentînd structurile contractile. Sînt eterogene, formate dintr-o alternanţă regulată de discuri clare sau I (izotrope) şi de discuri întunecate sau A (anizotrope), situate la acelaşi nivel în diferite miofibrile, ceea ce determină striaţia transversală caracteristică (Fig.64). Fiecare disc clar este divizat în două segmen-

te egale printr-o membrană întunecată, numită membrana Z (Zwischenscheibe) sau stria lui Amici. Membranele Z din miofibrilele adiacente sînt situate la acelaşi nivel, inserîndu-se în final pe sarcolemă. Fiecare disc întunecat este şi el împărţit în două segmente egale printr-o bandă clară, stria sau zona Hensen sau H, străbătută şi ea transversal de o linie întunecată, numită membrana M (linia M - Mittelscheibe).Lungimea acestor benzi variază după starea muşchiului : repaus, contracţie, întindere pasivă. Lungimea bandei A rămîne constantă în toate fazele contracţiei, în timp ce banda I este mai mare în muşchiul întins, mai scurtă în muşchiul în repaus şi foarte scurtă în contracţie.



Fig.64. Striaţia transversală caracteristică fibrelor musculare striate secţionate longitudinal.

Miofibrilele sînt formate din unităţi cilindrice, cu o lungime de 2,5 - 3 microni, numite sarcomere sau căsuţele lui Krause; acestea reprezintă unităţile morfofuncţionale ale fibrei musculare striate, la nivel optic. Sarcomerul (Fig.65 A) corespunde segmentului dintr-o miofibrilă cuprins între două membrane Z şi conţine o porţiune de disc clar I (la o extremitate) un disc întunecat A în întregime şi o altă porţiune de disc clar I (la cealaltă extremitate).

Sarcomerele sînt unite prin filamente groase de 100 Å de desmină.

Din punct de vedere ultrastructural, miofibrilele sînt formate din miofilamente sau fibrile elementare, ce sînt constituite din proteine contractile : actină, miozină, tropomiozină şi troponină; primele două reprezintă 55 % din totalul proteinelor din muşchiul striat. Alte proteine ca mioglobina, actinina, betaactinina, au un rol mai pu-

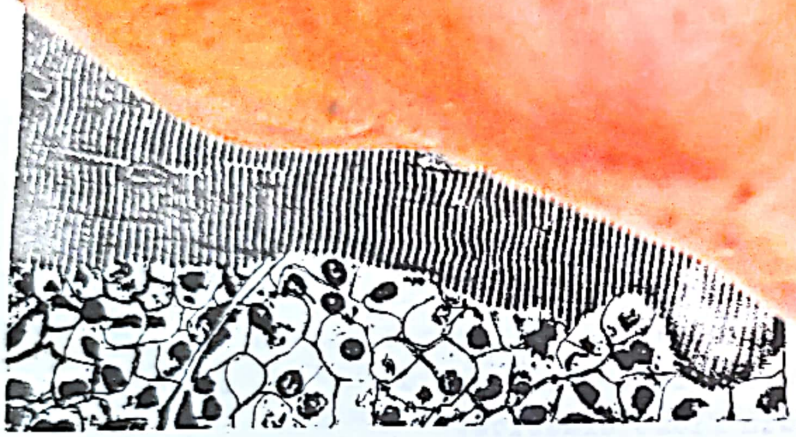

Fig.64. Striaţia transversală caracteristică fibrelor musculare striate secţionate longitudinal.

...ea tra... ...întunecată, ...rana M (linia ...heibe). Lun... ...benzi va... ...muş... ...trac... ...vă. Lungim... ...rămîne constan... ...te fazele contracţie..., în timp ce banda I este mai mare în muşchiul întins, mai scurtă în muşchiul în repaus şi foarte scurtă în contracţie.

Miofibrilele sînt formate din unităţi cilindrice, cu o lungime de 2,5 - 3 microni, numite sarcomere sau căsuţele lui Krause; acestea reprezintă unităţile morfofuncţionale ale fibrei musculare striate, la nivel optic. Sarcomerul (Fig.65 A) corespunde segmentului dintr-o miofibrilă cuprins între două membrane Z şi conţine o porţiune de disc clar I (la o extremitate) un disc întunecat A în întregime şi o altă porţiune de disc clar I (la cealaltă extremitate).

Sarcomerele sînt unite prin filamente groase de 100 Å de desmină.

Din punct de vedere ultrastructural, miofibrilele sînt formate din miofilamente sau fibrile elementare, ce sînt constituite din proteine contractile : actină, miozină, tropomiozină şi troponină; primele două reprezintă 55 % din totalul proteinelor din muşchiul striat. Alte proteine ca mioglobina, actinina, betaactinina, au un rol mai pu-

ţin cunoscut în procesul contracţiei. Pentru înţelegerea mecanismului contracţiei este necesară o scurtă prezentare a structurii moleculare şi biochimice a celor 4 proteine contractile.

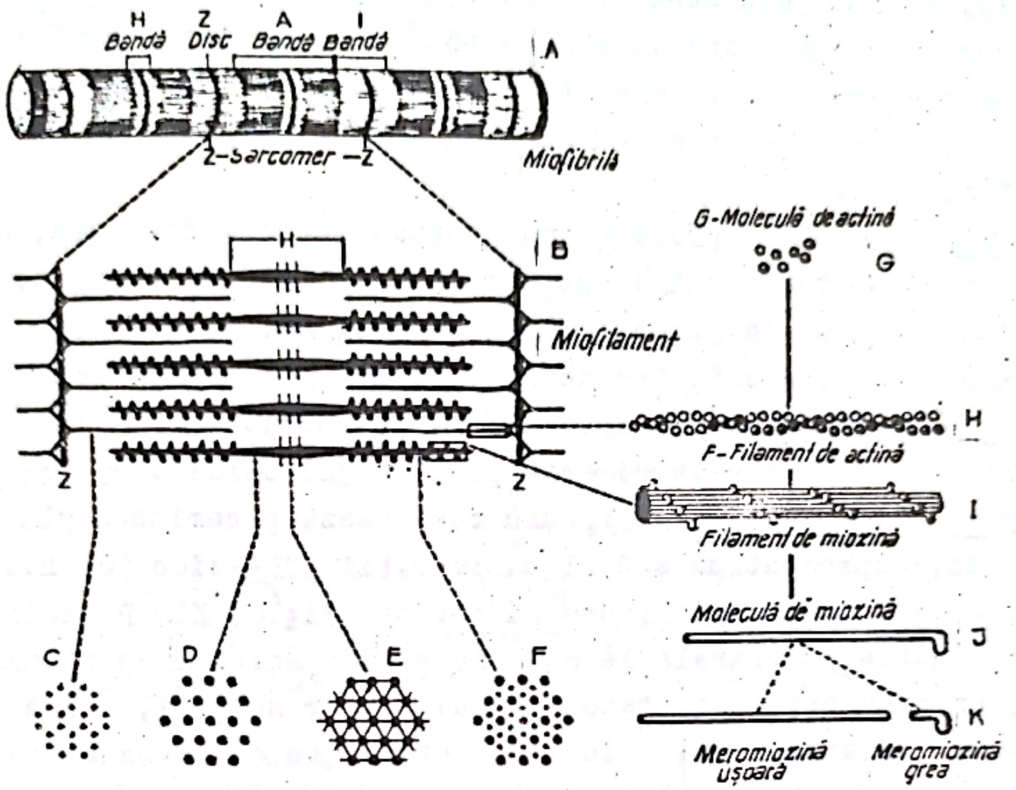

Fig.65. Structura schematizată a sarcomerului şi a dispoziţiei filamentelor de actină şi miozină în interiorul său.

Miofilamentele actinice sînt subţiri, cu diametrul de 50 Å, în timp ce, cele miozinice sînt groase (100 Å diametru). Aceste două tipuri de miofibrile au o repartiţie precisă în diferitele segmente ale sarcomerului (Fig.65 B) : miofilamentele actinice se inseră pe membrana Z, pătrund în discul întunecat şi se termină în apropierea zonei H. Miofilamentele miozinice sînt situate numai în lungimea discului întunecat. Rezultă că discurile clare sînt formate numai din filamente actinice (Fig.65 B, pentru aspectul longitudinal şi Fig. 65 C, pentru secţiunea transversală), iar discurile întunecate, cu excepţia zonei H, din filamente actinice şi miozinice. Zona H conţine numai filamente miozinice (secţiunea transversală Fig.65 D). La nivelul discului întunecat, fiecare miofilament miozinic este înconjurat de 6 miofilamente actinice, realizîndu-se pe secţiune transversală o structură de hexagon (Fig.65 F). Miofilamentele miozinice se

fixează la nivelul liniei M, ele sînt legate între ele prin fine punţi orientate transversal (Fig.65 E).

Miofilamentele actinice apar ca niste structuri fibroase (actina F), formate din două lanţuri spiralate, realizînd un dublu helix (Fig.65 H). Fiecare lanţ rezultă din însiruirea sub formă de mărgele a unor monomeri sferici (sau globulari) de actină G (Fig. 65 G). Fiecare monomer globular de actină G conţine un loc de „cuplare" cu miozina.

Miozina este o proteină cu greutate moleculară mare, ce prezintă un segment central drept, prevăzut la unul din capete cu o proeminenţă laterală globulară (Fig.65 J). Printr-un proces de tripsinizare rapidă, miozina poate fi scindată în două componente : meromiozina uşoară (light meromyosin), care constituie cea mai mare parte a moleculei miozinice si corespunde segmentului drept şi meromiozina grea (heavy meromyosin), care realizează proemineţa globulară a moleculei, reprezentînd sediul activitătii ATP-azice (de hidrolizare a A.T.P.-ului) şi de combinare cu actina (Fig.65 K). Proeminentele sînt orientate în spirală la suprafata filamentului de miozină (Fig. 65 I), în imediata vecinătate a filamentelor subţiri, adică a locurilor de „cuplare" din moleculele de actină, cu care vor stabili contacte în timpul contracţiei.

Tropomiozina (Fig.66) este o proteină fibroasă formată din două lanţuri polipeptidice aranjate în spirală, situate în şanţurile dublului helix de actină G. O moleculă de tropomiozină are lungimea 400 Å, corespunzătoare la 7 monomeri de actină G.

Troponina este o proteină complexă, globulară, receptoare de calciu, care apare la intervale regulate (400 Å) de-a lungul moleculei de tropomiozină (vezi şi Fig.68). Conţine trei componente : T - care se ataşează la tropomiozină; C - care leagă ionii de calciu şi I - care inhibă interacţiunea dintre actină si miozină.

Organitele comune ale fibrei musculare striate :

- Mitocondriile sînt numeroase, situate printre miofibrile, cu tendinţa de a se concentra în jurul nucleilor, la nivelul joncţiunilor neuro-musculare si în vecinătatea membranelor Z. La nivelul mitocondriilor are loc formarea de A.T.P. - Complexul Golgi este slab dezvoltat şi este situat perinuclear. - Lizozomii prezenţi în fibre pot fi responsabili în unele condiţii patologice de apariţia a o serie de distrofii musculare. - Ribozomii lipsesc. - Reticulul endoplasmatic

(Fig.67) sau sarcoplasmic prezintă o modificare adaptativă şi constituie sistemul longitudinal L.

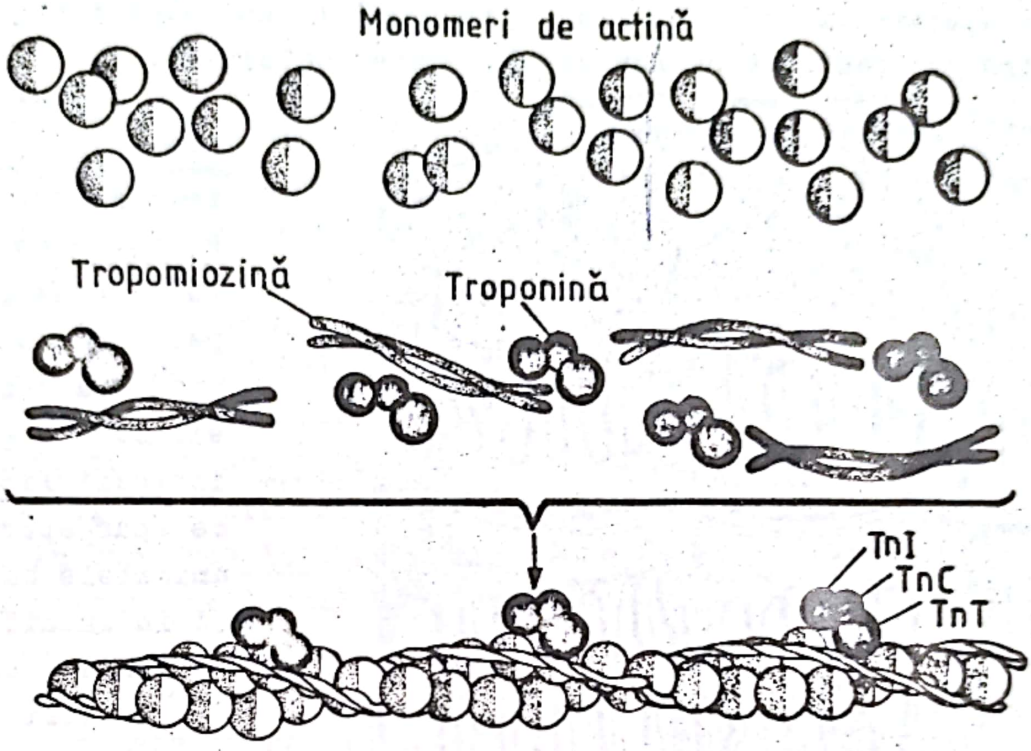

Fig.66. Reprezentarea schematică a filamentului subţire cu configuraţia spaţială a celor 3 componente : actina, tropomiozina şi troponina.

De fapt, în sarcoplasma fibrelor musculare striate, există două sisteme tubulare, unul longitudinal sau L aparţinînd reticulului endoplasmatic şi unul transversal sau T, de origine sarcolemică.

Sistemul longitudinal (L) este reprezentat printr-un sistem de canalicule dispuse longitudinal, paralel cu miofibrilele pe care le înconjoară. La nivelul membranei Z se termină printr-o porţiune dilatată numită cisterna terminală.

Sistemul transversal sau T este format din structuri tubulare, ce reprezintă expansiuni ale sarcolemei şi care străbat transversal fibra, de-a lungul membranelor Z. La acest nivel se stabilesc contacte între cele două sisteme, rezultînd structuri de tip triadă sau diadă. Triada conţine un tub central provenit din sistemul T, flancat de o pereche de saci laterali, aparţinînd sistemului L (Fig.67 1,2,3); diada conţine un derivat din sistemul T şi un element din sistemul L. Sistemul longitudinal este legat de sechestrarea ioni-

lor de calciu, eliberaţi în cursul excitaţiei şi de metabolismul aparatului fibrilar. Sistemul transversal este responsabil de transmiterea excitaţiei de la nivelul sarcolemei la aparatul fibrilar, determinînd contracţia fibrelor şi eliberarea calciului.

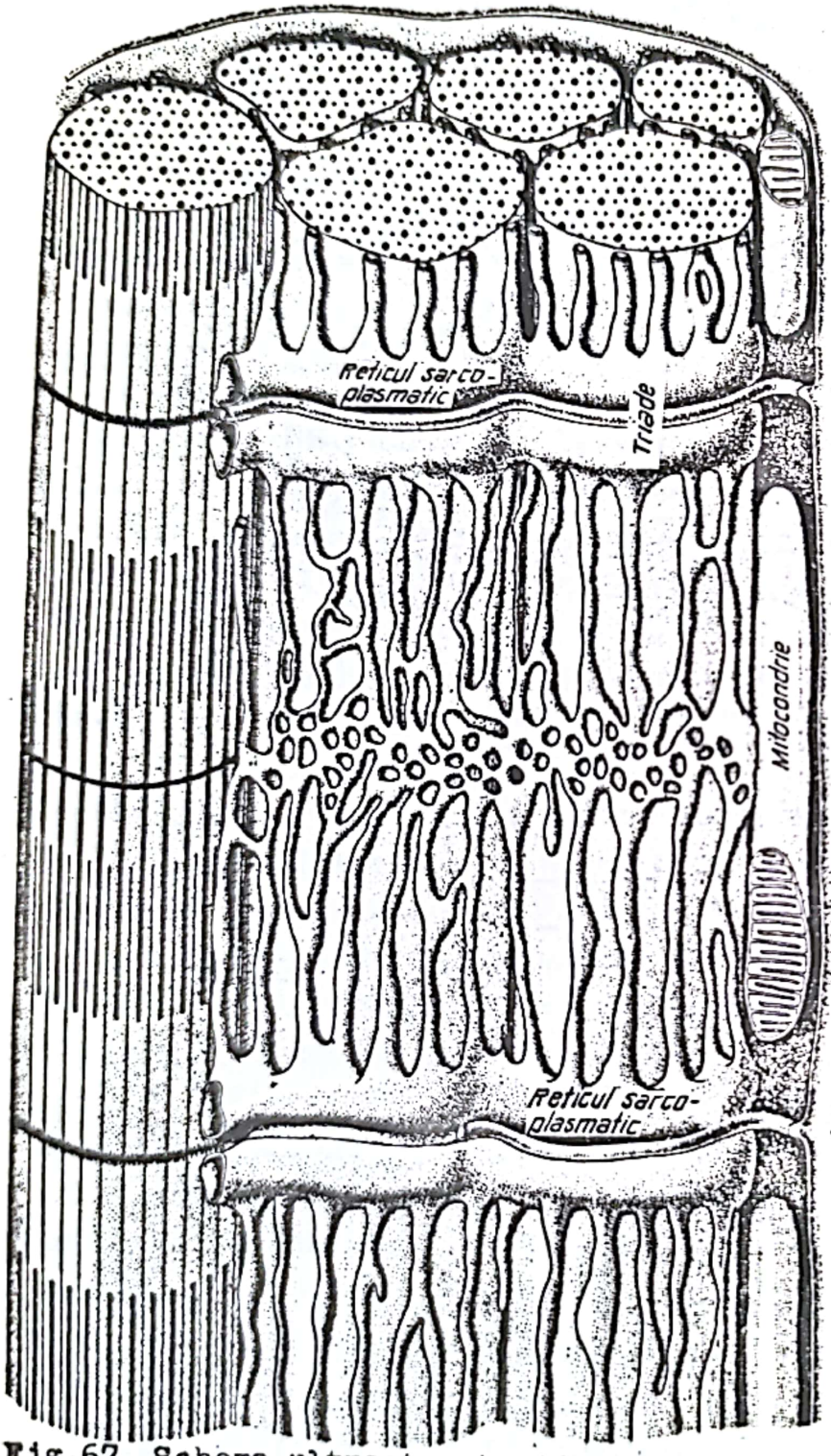

Fig.67. Schema ultrastructurii reticulului endoplasmatic (în stînga imaginii, aspectul longitudinal al unei miofibrile; sus - miofibrile pe secţiune transversală).

Incluziile sarcoplasmice sînt reprezentate de glicogen ce constituie sursa principală pentru energia necesară contracţiei. Se mai găsesc incluzii lipidice, ce apar sporite la animalele bătrîne şi în inanitie, iar în fibrele uzate sau îmbătrînite se găseşte şi pigment de lipofuscină.

In funcţie de raportul dintre miofibrile şi sarcoplasmă de descriu trei tipuri de fibre scheletale: roşii, albe şi intermediare. Fibrele roşii sînt prezente în toţi muşchii, sînt bogate în sarcoplasmă şi mitocondrii, conţin mai puţine miofibrile, se contractă lent, dar sînt rezistente la oboseală. Fibrele albe se găsesc numai

Scanned with OKEN Scanner

...citaţiei şi de metabolismul ...versal este responsabil de trans... ...arcolemei la aparatul fibrilar,de... ...eliberarea calciului.

Incluziile sarcoplasmice sînt reprezentate de glicogen ce constituie sursa principală pentru energia necesară contracţiei. Se mai găsesc incluzii lipidice, ce apar sporite la animalele bătrîne şi în inaniţie,iar în fibrele uzate sau îmbătrînite se găseşte şi pigment de lipofuscină.

In funcţie de raportul dintre miofibrile şi sarcoplasmă de descriu trei tipuri de fibre scheletale: roşii, albe şi intermediare. Fibrele roşii sînt prezente în toţi muşchii, sînt bogate în sarcoplasmă şi mitocondrii,conţin mai puţine miofibrile,se contractă lent, dar sînt rezistente la oboseală. Fibrele albe se găsesc numai

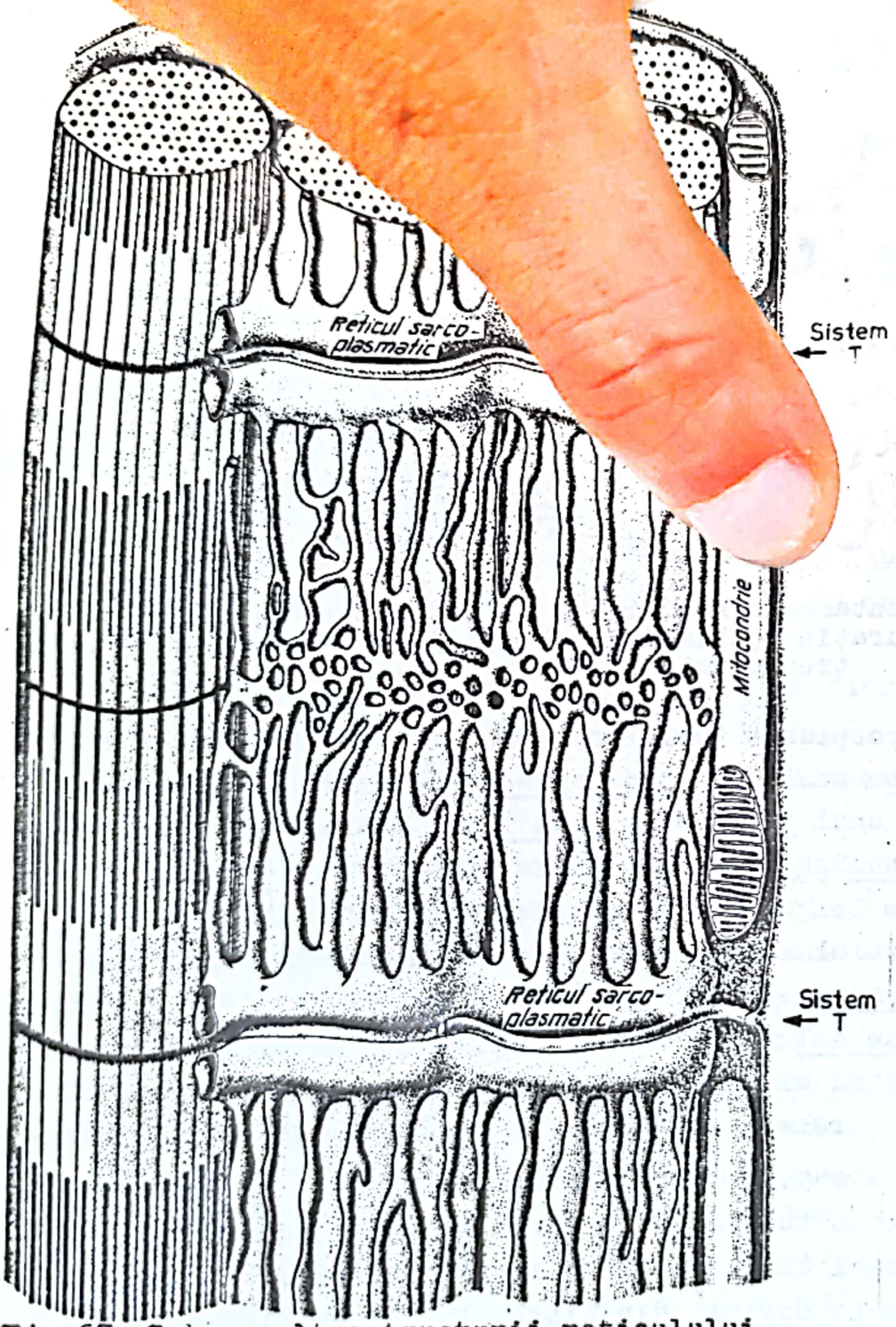

Fig.67. Schema ultrastructurii reticulului endoplasmatic (în stînga imaginii, aspectul longitudinal al unei miofibrile; sus - miofibrile pe secţiune transversală).

în anumiţi muşchi, fiind situate printre cele roşii, sînt bogate în miofibrile şi sărace în sarcoplasmă şi mitocondrii; ele se contractă rapid, dar obosesc repede. Cele intermediare au caracteristici intermediare între cele două tipuri.

Mecanismul contracţiei musculare

Fibra musculară striată scheletală este adaptată structural pentru producerea de lucru mecanic. Energia necesară contracţiei este depozitată în A.T.P., care are o dublă acţiune: împiedică prin prezenţa lui combinarea miozinei şi actinei, în timp ce descompunerea lui catalizată de ATP-ază, eliberează energie ce determină combinarea celor două proteine, rezultînd contracţia musculară. In contracţie se realizează hidroliza A.T.P.-ului, cu eliberare de grupe de fosfaţi, apoi fibra intră în repaus şi A.T.P.-ul se reface. La nivelul miofilamentelor au loc modificări constînd fie în alunecarea lor, fie în buclarea lor. Prin alunecare fibrele actinice se deplazează şi pătrund în discul întunecat, discurile clare se scurtează t, cele întunecate rămîn nemodificate. Prin buclare miofilamentele prezintă bucle sau pliuri, ce duc la scurtarea lor.

Calciul are un rol important în contracţia musculară. In timpul contracţiei are loc o masivă eliberare de calciu, ce favorizează hidroliza A.T.P.-ului, paralel cu ruperea punţilor transversale dintre miofilamente, facilitînd astfel alunecarea lor. Dacă contracţia este însoţită de eliberarea de calciu din sistemul longitudinal, relaxarea pare a fi rezultatul sechestrării ionilor de calciu în acest sistem.

Mecanismul contracţiei poate fi astfel schematizat (Fig.68). Ionii de calciu eliberaţi din reticulul sarcoplasmatic se combină cu troponina, care pune astfel în libertate tropomiozina. Aceasta din urmă se deplasează şi deblochează zonele active, „de cuplare", de pe actina G, la care vin să se ataşeze proeminenţele moleculei de miozină. In timpul contracţiei aceste proeminenţe se cuplează şi se decuplează cu mai multe zone active de pe molecula de actină, asigurîndu-se astfel deplasarea, „alunecarea" filamentelor unul peste altul. Hidroliza A.T.P.-ului prin A.T.P.-aza localizată la nivelul proeminenţelor din molecula de miozină are o importanţă deosebită în furnizarea energiei necesare acestui proces.

A.T.P.-ul se reface apoi din recombinarea A.D.P.-ului cu fosfatul, ce este furnizat prin descompunerea fosfocreatinei, proces ce

are loc chiar în timpul desfăşurării contracţiei. Fosfocreatina este produsă prin combustia glicogenului şi a altor metaboliţi în prezenţa oxigenului, dar numai după ce contracţia a luat sfîrşit.

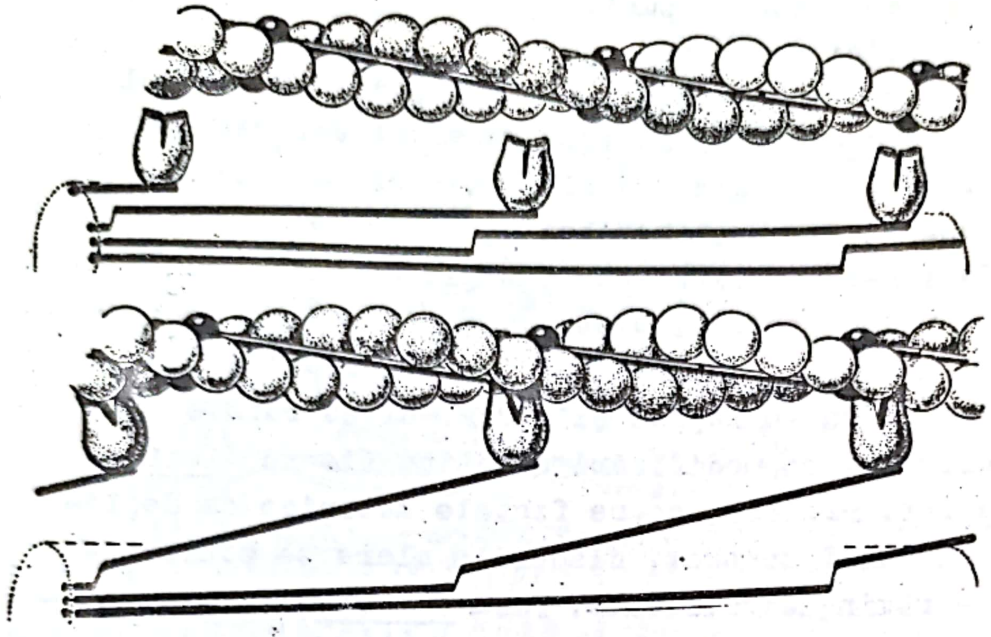

Fig.68. Schema de realizare a contracţiei.

Cantitatea de glicogen stocată în muşchi este suficientă pentru aproximativ 10.000 de contracţii. Cînd aportul de oxigen este insuficient, poate avea loc şi o glicoliză anaerobă, în care caz glicogenul nu este oxidat, ci transformat în acid lactic, energia produsă fiind mai mică, suficientă doar pentru 600 de contracţii. Efortul prelungit duce la o acumulare de acid lactic, care determină apariţia durerilor musculare.

Contracţia aparatului fibrilar are loc la cîteva milisecunde după depolarizarea membranei celulare consecutiv excitaţiei (Fig.71). Unda de polarizare se transmite prin intermediul sistemului canalicular T, care la nivelul cisternelor terminale ale sistemului longitudinal determină eliberarea calciului stocat. Se realizează astfel cuplarea excitaţiei cu contracţia.

In contracţia musculară nu se produce scurtarea filamentelor ci doar sarcomerele se scurtează şi se îngroaşă, membranele Z apropiindu-se una de cealaltă, în timp ce discul întunecat rămîne nemodificat ca lungime, devenind însă mai puţin anizotrop. Cele două jumătăţi de discuri clare se scurtează, putînd chiar dispare în contracţiile puternice. Aceste aspecte au fost descrise de către Huxley.

Tesutul muscular striat se organizează în muşchii striaţi ce prezintă o componentă conjunctivă şi una musculară.

Componenta conjunctivă din muşchii striaţi este reprezentată prin trei structuri (Fig.69) : epimisium, capsula conjunctivă ce înveleşte întregul muşchi; endomisium, o fină teacă conjunctivă,ce conţine capilare şi înconjoară fiecare fibră musculară; şi perimisium, ţesutul conjunctivo-elastic ce împarte muşchiul în fascicule primare, secundare şi terţiare.

Toate aceste structuri sînt în continuare unele cu altele cît şi cu ţesutul conjunctiv din structurile cu care muşchiul este conectat (tendon, aponevroză, periost etc).

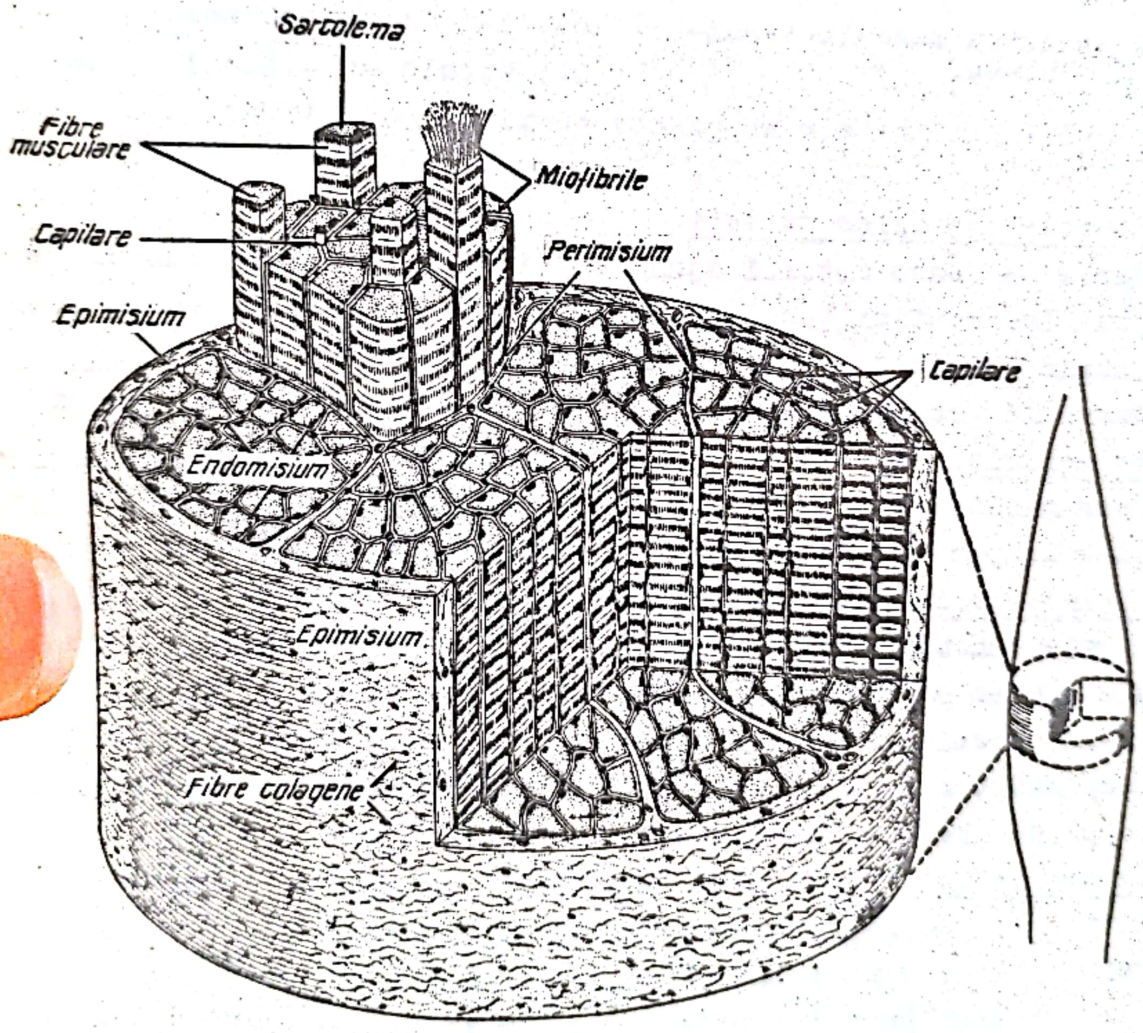

Fig.69. Structura muşchiului striat scheletal.

Joncţiunea musculo-tendinoasă se realizează prin contiguitate (Fig.70), celulele musculare se termină brusc în vecinătatea elementelor tendinoase, numai structurile conjunctive ale muşchiului (epi-

misium şi perimisium) continuîndu-se cu epitenoniu şi respectiv peritenoniu.

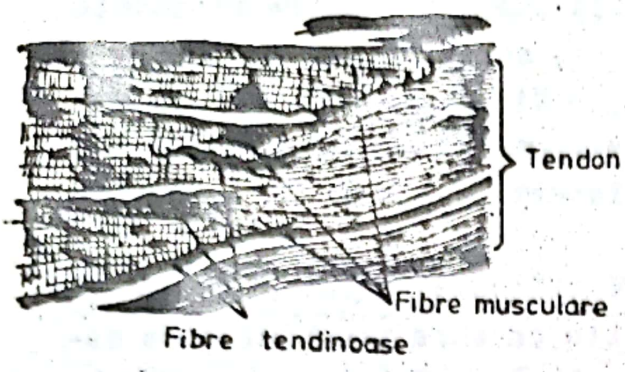

Fig.70. Joncţiunea musculo-tendinoasă.

Muşchii striaţi prezintă o vascularizaţie abundentă, arterele şi arteriolele au o direcţie transversală, iar capilarele sînt orientate longitudinal, paralele cu fibrele musculare. In muşchiul în repaus, numai o parte din capilare sînt deschise; în contracţie se deschid noi capilare, iar cele deschise se dilată. Venele au acelaşi traiect ca şi arterele. Limfaticele se găsesc numai în perimisium şi epimisium.

Inervaţia muşchilor striaţi

Fibrele nervoase motorii ajung la nivelul celulelor musculare striate prin intermediul ţesutului conjunctiv. O fibră nervoasă inervează un număr variat de celule musculare, constituind o unitate motorie. Legătura dintre fibra nervoasă şi cea musculară se realizează prin placa motorie, ce reprezintă de fapt, o sinapsă neuro-musculară. Aceasta este alcătuită dintr-o componentă nervoasă - membrana presinaptică şi o componentă musculară - membrana postsinaptică (Fig.71).

Membrana presinaptică este reprezentată de ramificaţiile axonale terminale „în buton" ale fibrelor nervoase motorii învelite doar de citoplasma celulelor Schwann; acestea pătrund în nişte înfundături ale sarcolemei şi stabilesc relaţii de contiguitate cu porţiuni corespunzătoare ale sarcoplasmei modificate. La nivelul membranei presinaptice are loc eliberarea de acetilcolină.

Membrana postsinaptică este formată dintr-o zonă de sarcoplasmă lipsită de miofibrile, care conţine mai mulţi nuclei şi numeroase mitocondrii, reticul endoplasmatic rugos şi ribosomi liberi implicaţi în sinteza unei proteine receptoare. Această zonă apare rotundă sau ovalară, dispusă perpendicular pe suprafaţa fibrei. La acest nivel se eliberează colinesteraza, enzima ce inactivează acetilcolina şi permite revenirea la normal a fibrei musculare. La om, fiecare

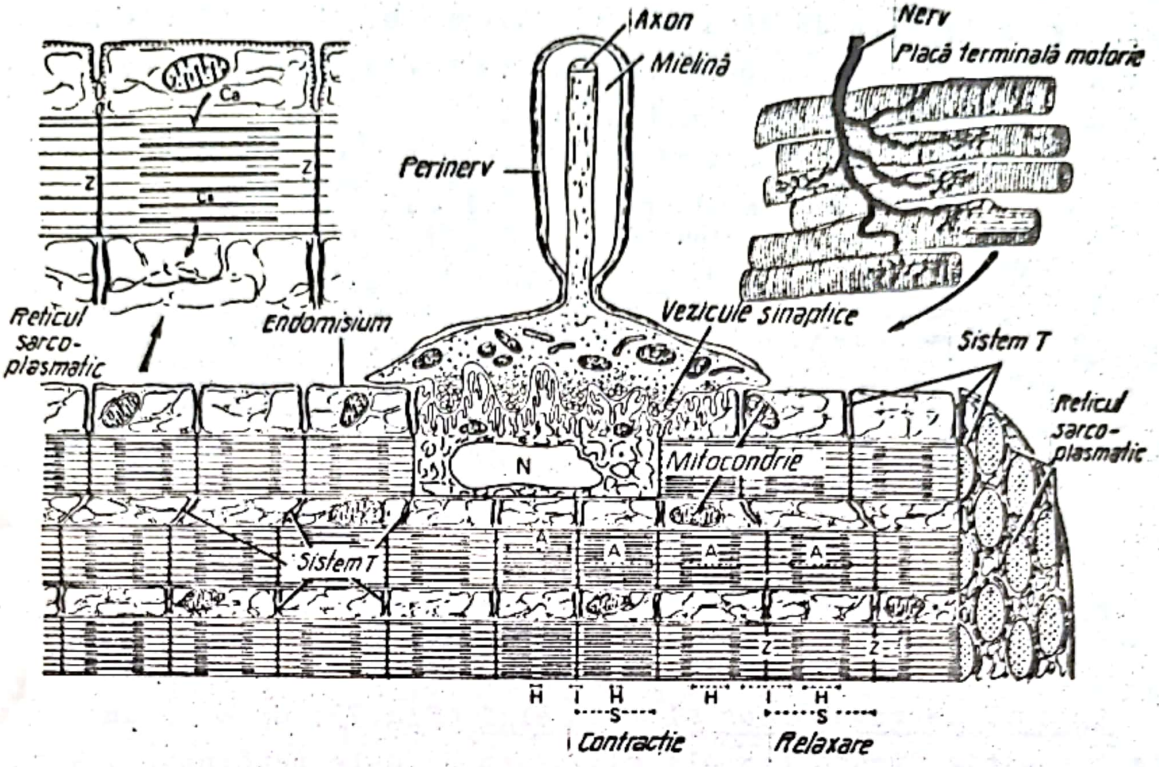

Fig.71. Schema ultrastructurii plăcii motorii terminale şi a mecanismului contracţiei musculare.

fibră musculară are cîte o placă motorie, cele mai lungi prezentînd două sau mai multe.

Stimulul nervos ajuns la nivelul plăcii motorii determină eliberare de acetilcolină, ce măreşte permeabilitatea membranei postsinaptice pentru sodiu şi produce depolarizarea membranei plasmatice a fibrei musculare. De la nivelul joncţiunii neuro-musculare unda de depolarizare se propagă de-a lungul întregii sarcoleme, determinînd contracţia.

Disfuncţia nervului motor duce la o atrofie rapidă, dar reversibilă a ţesutului muscular.

Inervaţia senzitivă

In muşchii striaţi există trei tipuri de receptori senzitivi: - fusul neuro-muscular (în muşchi); - organul neuro-tendinos al lui Golgi (în tendon) şi - elemente nervoase libere (în epimisium).

Fusul neuro-muscular (Fig.72) este reprezentat prin 2-10 fibre musculare subţiri, bogate în sarcoplasmă, ce se împart în porţiunea centrală în 2-3 fibre secundare. Aceste fibre secundare sînt de tip

embrionar, nucleii sînt situaţi central, miofibrilele sînt puţin numeroase şi lipsite de striaţii transversale. In jurul fiecărei fibre musculare se încolăcesc fibrele nervoase, întreaga formaţiune fiind delimitată de o capsulă lamelară.

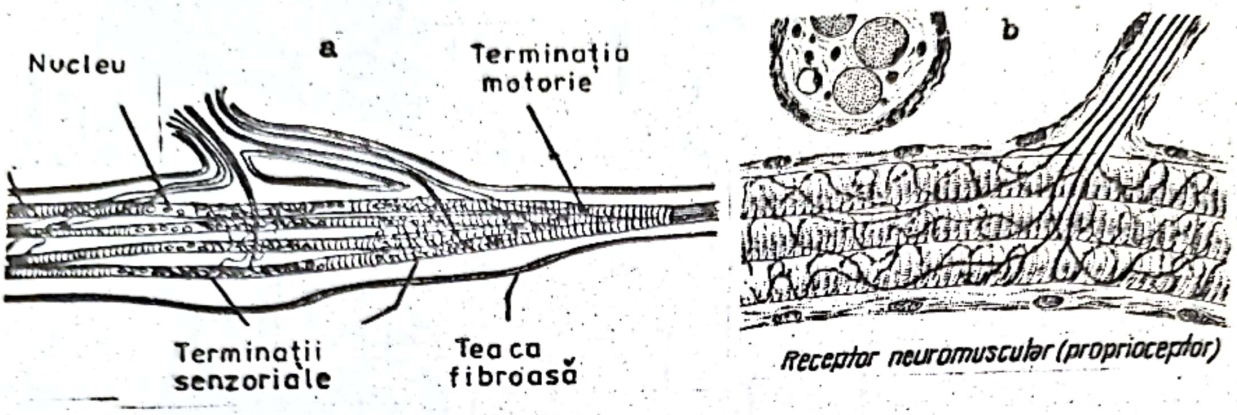

Fig.72. Schema fusului neuro-muscular şi a terminaţiilor nervoase libere; a) aspect general; b) detaliu.

Organul neurotendinos al lui Golgi (Fig.73) este situat în zona de tranziţie dintre fibrele musculare şi cele tendinoase. Fibrele tendinoase din centru sînt fuzionate si sînt înconjurate de o bogată reţea neurofibrilară provenită din ramificarea unor fibre mielinice. La exterior se găseste o structură capsulară.

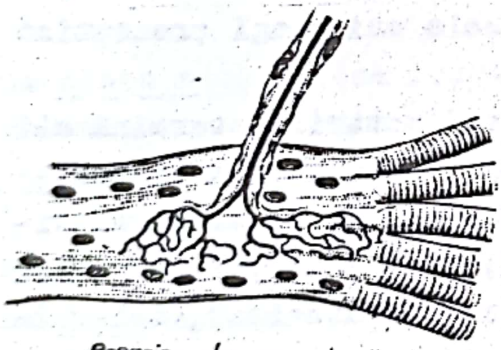

Fig.73. Organul neuro-tendinos Golgi.

Terminaţiile nervoase libere sînt situate în structurile conjunctive ale muşchilor, în apropierea sau în jurul vaselor.

Excitarea fusului neuro-muscular este determinată de contracţiile izotonice. Se transmit astfel informaţii asupra creşterii diametrului muschilor contractaţi. Excitarea aparatelor neurotendinoase este legată de contracţiile izometrice,fiind determinată de gradul tensiunii exercitate de fibrele musculare asupra tendonului. Terminaţiile nervoase libere sînt responsabile de durerea musculară determinată prin compresiune.

Fibrele musculare striate scheletale fiind structuri permanente, nu se mai înmulţesc după nastere. Totuşi, în anumite condiţii pa-

tologice ţesutul muscular striat are o capacitate remarcabilă de regenerare. Regenerarea este dependentă de conservarea intactă a sarcolemei şi endomisiului, ca şi de integritatea inervaţiei motorii şi a troficităţii. Regenerarea poate fi de tip discontinuu, reprezentată prin apariţia de mioblaste şi de tip continuu, prin înmugurirea capetelor integre ale fibrelor. Se pare că un rol important în regenerare, îl au celulele satelite (interstiţiale), a căror semnificaţie nu este încă precizată (după unii ar fi celule de rezervă, după alţii, elemente histiocitare).

Existenţa unor pierderi mai mari de ţesut muscular cu lipsa elementelor musculare si nervoase, duce la procese reparatorii realizate numai pe baza proliferării ţesutului conjunctiv, cu constituirea unei cicatrice fibroase.

Tesutul muscular neted

Tesutul muscular neted formează porţiunea contractilă a peretelui tractului digestiv;se mai găseşte în:- pereţii ductelor glandelor asociate tubului digestiv; - în peretele căilor respiratorii; - în căile urinare şi genitale; - pereţii arterelor, venelor si trunchiurilor limfatice mari conţin fibre musculare netede; în piele formează - muschii erectori ai firului de păr; se mai găsesc în - areola glandei mamare si în - ţesutul subcutanat al scrotului; formează musculatura - irisului si a - corpului ciliar de la nivelul ochiului.

Celulele (sau fibrele) musculare netede (miocitele) sînt alungite, cu extremităţile subţiate si porţiunea centrală îngroşată (Fig. 74 A). In secţiuni transversale au forme rotunjite sau ovalare şi sînt centrate de un singur nucleu. Grosimea lor variază între 3-8 microni, iar lungimea între 15 şi 200 microni. In uterul gravid ajung pînă la 20-25 microni grosime şi 400-500 microni lungime.

Nucleul este unic şi ocupă totdeauna centrul celulei. Are o formă cilindrică, de bastonaş, cu extremităţile drepte sau rotunjite. In fibra contractată se scurtează şi devine spiralat (cu aspect de tirbuşon). Nucleul este palid, cu cromatina dispusă în granule fine, şi conţine 1-2 nucleoli.

Citoplasma sau sarcoplasma este omogenă în celulele nefixate; în cele fixate este eozinofilă, cu o zonă granulară perinucleară,ce

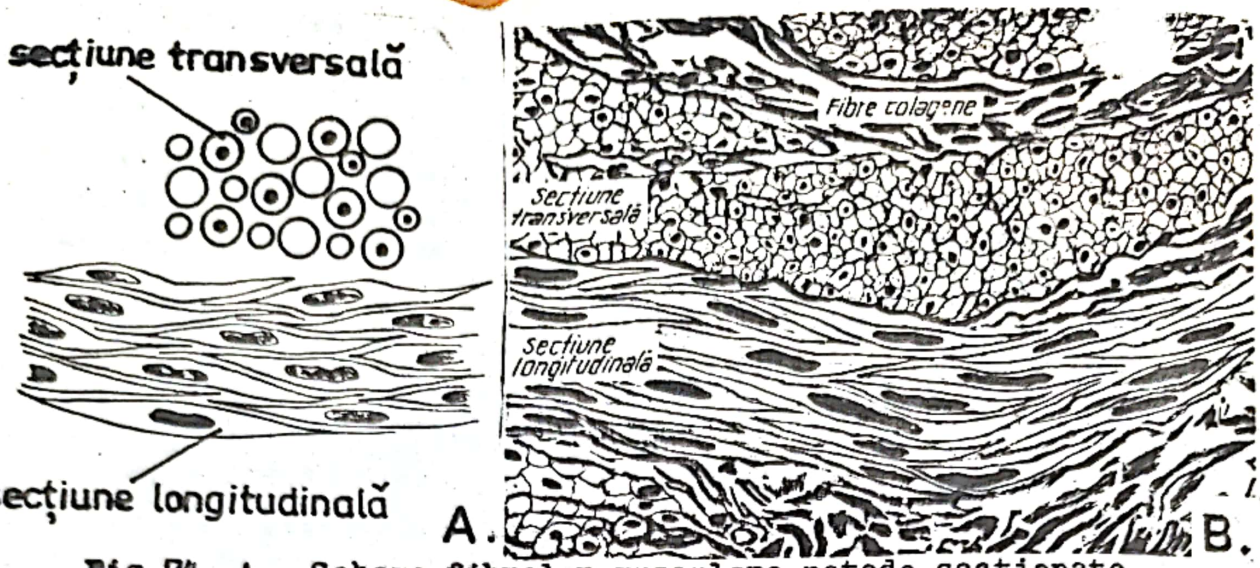

Fig.74. A - Schema fibrelor musculare netede secționate transversal și longitudinal;
B - Dispoziția în straturi a fibrelor musculare netede în peretele vezicii urinare.

conține organitele comune, la periferie prezentînd un aspect fibrilar determinat de existența miofibrilelor, dublu refractile în lumina polarizată, dar lipsite de striații transversale. Sarcoplasma mai conține și o oarecare cantitate de glicogen și uneori și picături de lipide.

Miofibrilele sînt formate din miofilamente. Există două tipuri principale de filamente : groase și subțiri la care se adaugă filamentele de ancorare. Filamentele subțiri au un diametru ce variază între 30 și 80 Å, ele se inseră cu o extremitate fie la nivelul plasmalemei, fie în citoplasmă pe unele structuri ce apar ca niște corpi denși. Acești corpi denși ar corespunde liniei Z din mușchiul striat. Filamentele subțiri sînt formate din actină. Filamentele groase cu diametrul de 150-350 Å, nu se atașează de corpii denși, conțin miozină, nu sînt prezente în toate fibrele deoarece sînt fragile și se evidențiază cu dificultate. Filamentele de ancorare, cu diametrul de 100 Å, se extind de la un corp dens la altul, fixîndu-se ferm în citoplasma celulei (Fig.75).

Spre deosebire de fibra musculară striată, reticulul endoplasmatic este redus, concentrat în jurul nucleului și dispus longitudinal printre corpii denși. Cisternele sale sînt asociate cu niște vezicule, ce se deschid la suprafața celulei, denumite caveole. Aceste structuri, similare veziculelor pinocitare, ar fi implicate în stoca-



în repaus

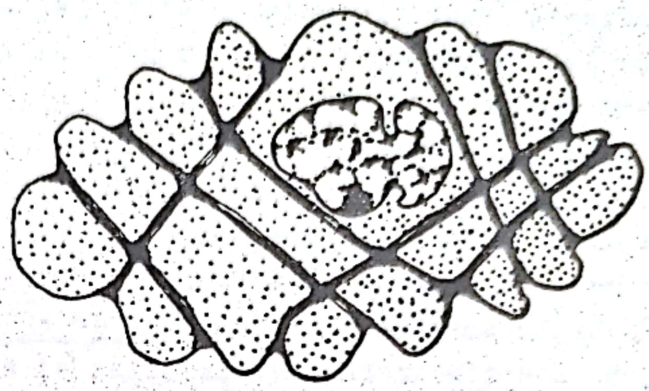

în contracţie

Fig.75. Schema dispoziţiei corpilor denşi şi a fibrelor de ancorare în celula musculară netedă în repaus şi în contracţie.

rea calciului şi ar facilita transmisia impulsului nervos în celula musculară.

Fibra musculară netedă este învelită la exterior de sarcolemă formată ca şi la muşchiul striat din trei structuri : membrana plasmatică, glicocalixul şi teaca conjunctivă. Membrana plasmatică, trilaminată, prezintă la zonele de contact a fibrelor joncţiuni de tip nexus, ce asigură o strînsă unire între fibre şi favorizează transmiterea impulsurilor contractile de la o celulă la alta.

Varietăţi de fibre musculare netede :

1. Fibre lungi şi largi dispuse în pături la nivelul tunicilor musculare ale tubului digestiv.

2. Fibre rămoase ce apar în tunicile vaselor de tip elastic (artere).

3. Fibre lungi de 500 microni, cu aspectul unor panglici, ce se găsesc în uterul gravid.

4. Celulele nodale - relativ puţin diferenţiate, ce apar în straturile musculare ale intestinului, uterului, ureterului.

Contracţia fibrelor musculare netede este lentă, prelungită şi susţinută. Contracţia este iniţiată prin impuls nervos, stimulare hormonală sau modificări apărute la nivelul muşchiului. Deşi nu este complet clarificat mecanismul intim al contracţiei, se consideră că scurtarea miofibrilelor se realizează fie printr-un mecanism de spi-

ralare, fie prin unul de alunecare.

Celulele musculare netede se dispun în fascicule sau straturi (Fig.74 B). In aceste structuri fibrele sînt ordonate regulat, prezentînd raporturi constante : corpul unei celule se găseşte în raport cu extremităţile elementelor învecinate. Fibrele musculare sînt solidarizate între ele prin structuri elastice, colagenice şi reticulinice, iar fasciculele şi straturile sînt legate între ele tot prin elemente conjunctive.

Muşchiul neted este mai puţin vascularizat decît cel scheletal sau cardiac. Arterele şi venele sînt situate în septurile conjunctive mai groase, iar capilarele între straturile musculare. Printre celulele musculare s-au evidenţiat terminaţii nervoase.

Fibrele musculare netede sînt de origine mezodermo-mezenchimatoasă, cu excepţia muşchiului irisului şi a celulelor mioepiteliale care sînt de origine ectodermică.

Capacitatea de regenerare este relativ mare. Ea se realizează fie prin diviziunea fibrelor preexistente, fie prin metaplazia celulelor fibroblastice.

Rolul funcţional al ţesutului muscular neted :

- are capacitatea de a se menţine un timp îndelungat într-o stare de tensiune sau tonus, reglînd şi menţinînd constant diametrul diferitelor organe cavitare;

- fibrele musculare au capacitatea de a desfăşura o contractie ritmică, autonomă şi independentă de sistemul nervos, prin care se asigură deplasarea conţinutului în organele cavitare (tubul digestiv).

In declanşarea acestor contracţii autonome, un rol deosebit revine celulelor nodale prezente în ţesutul muscular neted, ce sînt elemente relativ imature, cu o citoplasmă abundentă şi un număr redus de miofibrile. Aceste celule intră în contracţie sub influenţa unei dilataţii pasive a organului, undele de contracţie propagîndu-se apoi la elementele învecinate, reprezentate de celulele musculare de tip comun.

Ţesutul muscular cardiac

Inima (cordul) este formată din fibre musculare striate denumite cardiace sau miocardice, care alcătuiesc aşa-numitul „miocard comun". In masa miocardului comun se găsesc înglobate structuri formate din elemente musculare de tip embrionar, ce constituie „miocardul specific".

Dacă în viaţa intrauterină profilul enzimatic al celor două tipuri de miocard este asemănător, în privinţa specializării acestora pentru glicoliza anaerobă, la naştere, apar diferenţe semnificative. Astfel, în timp ce miocardul comun, contractil, are un echipament enzimatic axat pe metabolismul aerob, miocardul specific, care reprezintă substratul morfologic al sistemului excitoconductor al inimii, rămîne cu activitatea predominant anaerobă, prezentînd o rezistenţă deosebită la anoxie.

Miocardul comun formează împreună cu o componentă conjunctivovasculară, peretele contractil al inimii. Unitatea sa morfo-funcţională este fibra sau celula musculară cardiacă (miocardică), ce reprezintă un tip particular de fibră musculară striată. Miofibrilele sînt eterogene, cu dublă striaţie, iar nucleul este unic şi central. Fibrele cardiace apar ca nişte structuri cilindrice, cu o lungime între 50-100 microni şi un diametru de 14 microni la adult şi de 6-8 microni la copil. În cazuri de hipertrofie cardiacă acest diametru atinge 20 microni şi chiar mai mult.

Fibrele cardiace sînt situate în coloane paralele, stabilind între ele raporturi de contiguitate prin intermediul extremităţilor, care sînt adesea ramificate (Fig.76).

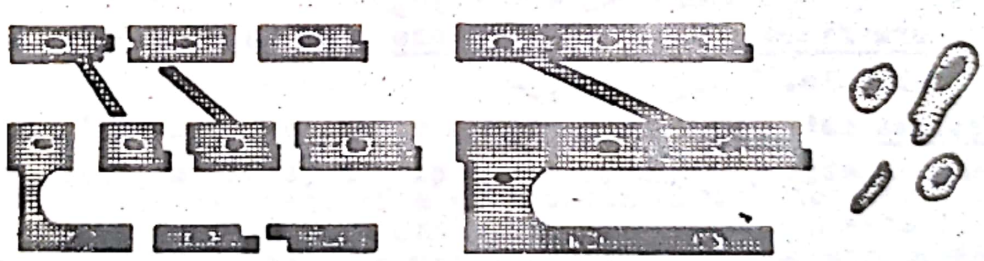

Fig.76. Schema fibrelor miocardice.

In preparatele obişnuite muşchiul cardiac apare ca o reţea cu aspect pseudosincitial, determinat de dispoziţia în acelaşi plan a fibrelor, interstiţiul avînd forma unor fante longitudinale (Fig.77). Fibrele cardiace sînt brăzdate la intervale neregulate de nişte benzi groase, omogene, hipercrome şi anizotrope numite discuri intercalare sau striile scalariforme (ale lui Eberth). Aceste discuri reprezintă la microscopul electronic condensarea membranei celulelor cardiace,

cu semnificaţie de desmozomi, fibrele cardiace fiind perfect individualizate.

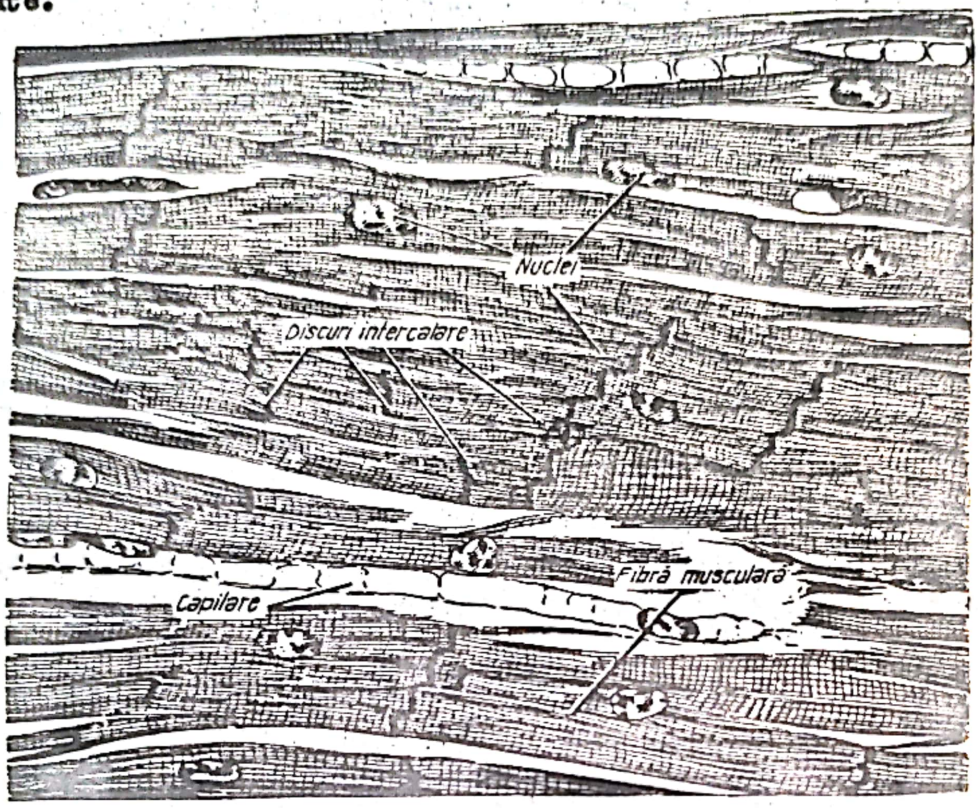

Fig.77. Secţiune prin miocard.

Structura fibrei musculare cardiace este asemănătoare cu cea a fibrei scheletale.

Sarcolema este reprezentată prin cele trei structuri cunoscute: - membrana plasmatică, - glicocalixul şi - reţeaua conjunctiv reticulară.

La nivelul extremităţilor fibrelor cardiace, plasmalema prezintă o modificare particulară ce constituie discurile intercalare : se produce o condensare a plasmalemei celor două celule învecinate, între care există un spaţiu ocupat de o substanţă electron-densă. Membranele îngroşate prezintă interdigitaţii şi au un traiect neregulat, în zig-zag, care dă aspectul caracteristic în trepte, de unde şi denumirea de strii scalariforme (Fig.78). Pe faţa internă a acestor discuri intercalare, intracelular, există un material electron-dens, ce nu trece dintr-o celulă în alta, pe care se inseră miofibrilele. Aceste structuri prezintă o porţiune transversală şi una longitudinală, pre-

văzute cu diferite complexe joncţionale. Astfel, în porţiunea transversală, adiacentă unui material dens similar liniei Z, se constată trei tipuri de joncţiuni : joncţiuni strînse, desmozomi şi fascii aderente, ultimul tip amintind zonula adherens de la nivelul epite-

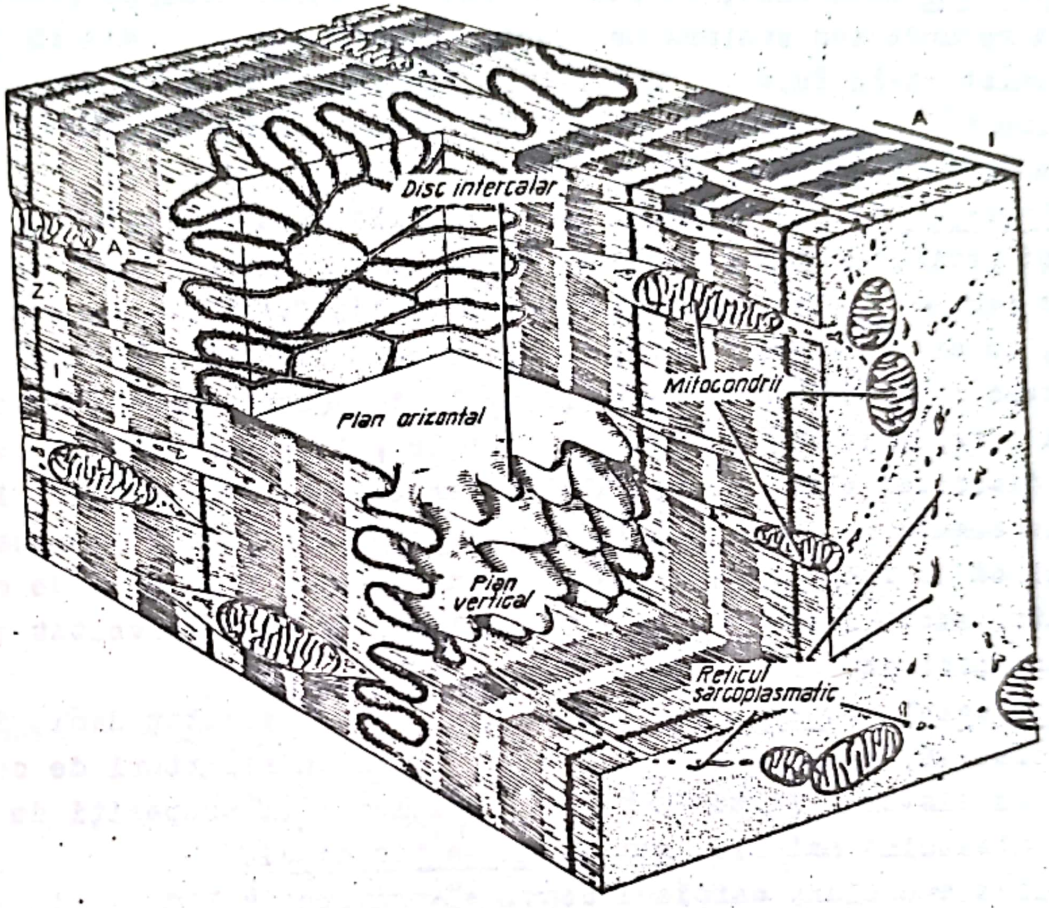

Fig.78. Schema spaţială a structurii electrono-microscopice a miocardului. Contactul dintre celule este liniar în planul orizontal şi cu interdigitaţii în planul vertical.

liilor şi servind pentru ancorarea filamentelor de actină. In porţiunea longitudinală apar joncţiuni de tip nexus (gap jonction), zone de rezistenţă electrică joasă, ce permit conducerea impulsurilor nervoase de la o celulă la alta. Se mai găsesc şi desmozomi tipici pe care se fixează de plasmalemă structurile citoscheletale neactinice.

La nivelul discurilor intercalare există o activitate enzimatică (A.T.P.-azică) mult mai intensă decît în restul sarcolemei. Se admite că aceste structuri au un rol cheie în cuplarea excitaţiei cu

contracţia, reprezentînd adevărate punţi fiziologice intercelulare, transformînd miocardul într-un adevărat sincitiu funcţional.

Ionul de calciu are un rol important în menţinerea integrităţii funcţionale a acestor joncţiuni.

Nucleul este unic, rareori dublu, situat central şi prezintă o formă rotundă sau ovalară pe secţiunile transversale sau oblice, şi patrulateră cu capetele drepte, pe secţiunile longitudinale.Are o lungime de 15 microni şi un diametru de 8 microni. Cromatina este grosolană, iar nucleolul este vizibil.

Sarcoplasma este omogenă şi eozinofilă, mai abundentă perinuclear şi periferic sub sarcolemă, realizînd un aspect de dublu con. In zona perinucleară se găsesc granule de lipofuscină (pigment de uzură), cu aspectul unui triunghi cu baza la nivelul nucleului. Se mai găsesc incluzii de glicogen şi de lipide (acizi graşi, glucoză, lactoză - reprezentînd o sursă de energie); la persoanele obeze, lipidele disociind chiar miofibrilele. Sarcoplasma mai conţine şi organitele comune : mitocondriile sau sarcozomii sînt mai numeroase si mai mari ca în fibrele scheletale, fiind situate sub formă de coloane printre miofibrile, iar aparatul Golgi este slab dezvoltat şi situat juxtanuclear.

Reticulul sarcoplasmatic este mai puţin dezvoltat decît în fibra scheletală, formînd sistemul L. El intră în raporturi de contiguitate cu sistemul T (tubii T fiind mai largi şi acoperiţi de glicocalix), alcătuind mai ales structuri de tip diadă.

Fibra musculară cardiacă conţine aproximativ 100 miofibrile,de sînt dispuse în fascicule paralele, înconjurate de sarcoplasmă,constituind coloanele lui Leydig (în secţiuni longitudinale) şi cîmpurile lui Cohnheim (în secţiuni transversale). Diametrul miofibrilelor este de 3 microni. Dispoziţia lor este mai puţin ordonată şi limitele lor mai puţin delimitate decît în fibra scheletală. Adesea miofibrilele sînt ramificate şi anastomozate, fascicule de miofilamente dintr-o miofibrilă trecînd în miofibrila adiacentă şi confluînd cu miofilamentele acesteia. Structura optică şi electrono-microscopică a miofibrilelor este similară cu aceea din fibrele scheletale.

Miocardul specific (ţesutul nodal, sistemul excito-conductor) asigură contracţia ritmică şi autonomă a inimii. El este specializat structural şi funcţional pentru conductibilitate şi ritmicitate şi

realizează legătura anatomică şi funcţională dintre atrii şi ventricule.

Miocardul specific este format din nodul sino-atrial, probabil dintr-o cale atrială, încă neidentificată, din nodul atrio-ventricular, din fasciculul Hiss (atrio-ventricular) şi din reteaua celulelor lui Purkinje (Fig.79).

Miocardul specific, spre deosebire de cel comun, se caracterizează printr-o anumită eterogenitate celulară : au fost descrise 3 tipuri celulare : celulele P (palide), celulele de tranziţie şi celulele lui Purkinje.

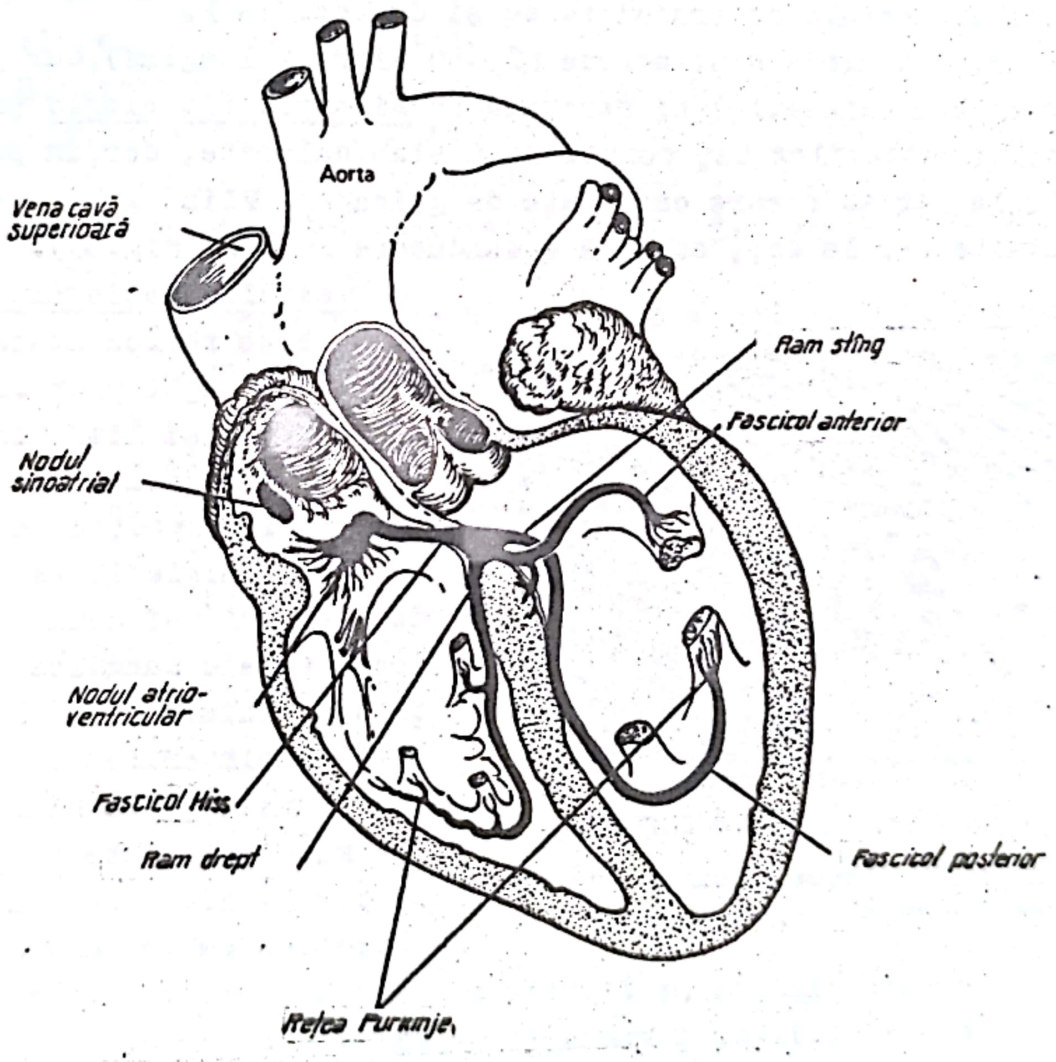

Fig.79. Schema sistemului cardio-nector cardiac.

Celulele P similare cu cele embrionare (primitive), au funcţie de pace - maker. Sînt mici (5-10 microni), caracterizate printr-o

structură simplă, o cantitate redusă de glicogen si legături intercelulare puţin specializate.

Celulele de tranziţie reprezintă o formă intermediară între celulele P si celulele Purkinje. Sînt subţiri, cu miofibrilele slab dezvoltate, la nivelul lor transmiterea realizîndu-se lent. Aceste celule stabilesc contacte, pe de o parte, cu celulele P si celulele Purkinje, iar pe de altă parte, cu fibrele miocardului comun.

Celulele lui Purkinje formează componenta principală a tesutului de conducere : fasciculele internodale, fasiculul Hiss si ramurile sale; se găsesc şi la marginea zonelor nodale, care sînt formate mai ales din celule de tranziţie ca şi din celule P.

Celulele Purkinje sînt scurte (20-50 microni lungime),dar groase (10-30 microni diametru) şi formează un sinciţiu fiziologic prin intermediul jonctiunilor tip nexus. Sînt slab colorate, conţin puţine miofibrile,dar au o mare cantitate de glicogen. Fiind groase şi avînd contacte cap la cap, asigură o conducere rapidă (Fig.80).

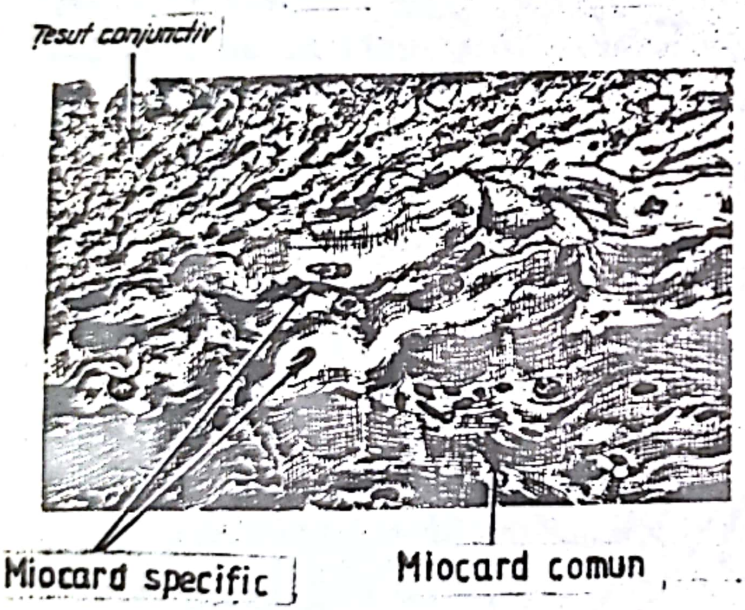

Fig.80. Imagine microscopică a miocardului specific.

Vascularizaţia miocardului este reprezentată printr-un bogat plex capilar sanguin şi limfatic situat în endomisiul ce alcătuieste interstiţiul miocardului. Limfaticele sînt de trei ori mai abundente decît vasele sanguine,contracţia inimii fiind însoţită de elaborarea unei mari cantităţi de limfă.

Miocardul este inervat de ramuri simpatice si parasimpatice ce se termină sub forma unor fine arborizaţii pe fibrele miocardice. Simpaticul accelerează ritmul contracţiilor, parasimpaticul îl încetineşte.

Capacitatea de regenerare a miocardului la om este practic nulă, vindecarea realizîndu-se prin cicatrizare. Totuşi se admite că la nivelul atriilor, ce sînt formate din ţesut mai puţin specializat, ar exista posibilitatea unor procese regenerative. Se pare că hipertrofiile miocardice sînt realizate prin hipertrofia fibrelor, dar şi prin hiperplazia lor.

SISTEMUL CIRCULATOR - CARDIOVASCULAR

Sistemul circulator asigură deplasarea continuă a sîngelui de la inimă la periferie şi înapoi, el reprezintă principala legătură dintre mediul extern şi organism, fiind un sistem deschis energetic şi metabolic. Această deplasare este condiţionată şi determinată de numeroşi factori, printre care cei mai importanţi sînt: activitatea ritmică a inimii şi diferenţa de presiune dintre diversele segmente ale arborelui vascular.

Sistemul circulator este alcătuit dintr-un organ central, musculo-cavitar, adaptat funcţiei de propulsare a sîngelui - inima sau cordul şi dintr-un sistem de conducte, adaptate funcţiei de împingere şi vehiculare a sîngelui - vasele, ambele formînd un sistem tubular închis.

Inima este formată din 3 structuri : endocardul, miocardul şi pericardul, şi prezintă o serie de cavităţi : atriile şi ventriculele. Are, de asemenea, o serie de valvule : ale orificiilor atrio-ventriculare şi ale arterelor mari (aorta şi pulmonara).

Endocardul este alcătuit din 3 straturi : - stratul intern format din endoteliu şi ţesut subendotelial ce conţine fibre de reticulină şi rare fibroblaste; -stratul mijlociu fibro-musculo-elastic care prezintă fibre colagene şi elastice, ca şi fibre musculare netede şi adăposteşte ţesutul nodal, şi-stratul extern sau conjunctiv lax, adiacent miocardului ce se continuă cu endomisiul fibrelor musculare. Acest strat conţine vase şi reţeaua celulelor Purkinje. Endocardul atrial este mai gros decît cel ventricular.

Miocardul este alcătuit din fibre musculare cardiace, cel atrial fiind mai subţire decît cel ventricular şi prezentînd sarcoplasmă mai abundentă şi miofibrile mai puţin numeroase. Fibrele miocardului se inseră pe un schelet fibros, cu rol de ţesut de susţinere, reprezentat prin inelele sau cercurile fibroase ale lui Lower şi prin porţiunea fibro-membranoasă a septului interventricular. Inelele fibroase se găsesc la nivelul celor două orificii arteriale (aorta şi pulmonară) şi a celor două orificii atrio-ventriculare.

Scanned with OKEN Scanner

Scheletul fibros este alcătuit dintr-un ţesut conjunctiv dens, pe alocuri cu aspect mucoid sau condroid. Uneori, acest ţesut se poate calcifica la om. La unele animale scheletul fibros conţine cartilagiu şi chiar os.

Pericardul are structura cunoscută a ţesuturilor conjunctive semiordonate, a membranelor seroase.

Valvulele sînt formate dintr-un schelet central de ţesut conjunctiv, bogat în substanţă fundamentală bazofilă (de tip condroid) ce conţine celule tumefiate. Acest ax central este tapetat de endoteliu. Marginea liberă este bogată în substanţă fundamentală bazofilă, cu rol important în plasticitatea valvulelor şi în localizarea la acest nivel a unor procese inflamatorii. Valvulele nu sînt vascularizate, existînd uneori doar cîteva capilare la baza de inserţie (Fig.81). Valvulele semilunare arteriale prezintă în zona

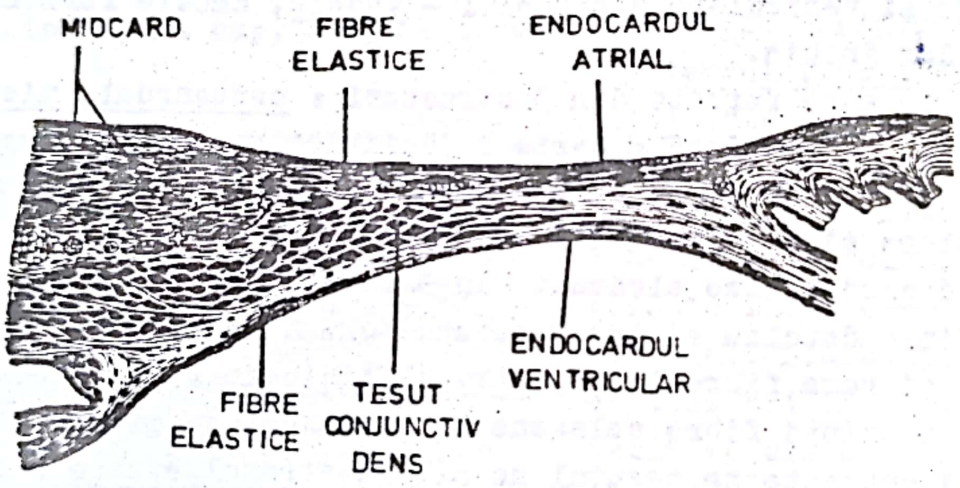

Fig.81. Secţiune prin valvula mitrală.

mijlocie a marginei libere un nodul proeminent fibro-cartilaginos (Aranţius la aortă, Morgagni la pulmonară), cu rol în realizarea contactului şi în închiderea completă a orificiilor în diastolă.

Atît inima cît şi toate vasele, indiferent de calibrul şi tipul lor, sînt tapetate de endoteliu (epiteliu simplu pavimentos), structură esenţială pentru asigurarea menţinerii integrităţii parietale şi pentru a preveni coagularea sîngelui. Integritatea morfofuncţională a vaselor şi în special a arterelor este condiţionată

şi de nutriţia lor, care este de tip particular : treimea internă a vaselor este nutrită prin difuziune de către sîngele circulant, iar cele 2/3 externe, de nişte vase mici - vasa vasorum.

Endoteliul, deşi foarte subţire, prezintă în citoplasmă vezicule plasmalemale (sau pinocitare), microtubuli şi microfilamente subţiri şi groase, ultimele cu rol contractil.

Echipamentul enzimatic include ATP-aze, nucleozidfosfataze, 5-nucleotidaze, prezente preferenţial în veziculele plasmalemale şi implicate în metabolismul unor substanţe vasoactive, ca şi adenilciclaza legată de participarea endoteliului la transportul hormonilor.

Capacitatea de regenerare endotelială este redusă, ceva mai crescută la vene. Se admite că la acest fenomen ar participa unele celule circulante ale sîngelui, fibroblastele, celulele musculare netede, celulele nediferenţiate din stratul subendotelial sau celulele endoteliale adiacente.

Membrana bazală pe care se sprijină endoteliul conţine colagen de tip IV (digerat de colagenază), fibronectină, glicozaminoglicani, glicoproteine şi sialoglicoproteine.

Cercetări mai noi au arătat existenţa unor legături de tipul interdigitaţiilor între celulele endoteliale şi cele de vecinătate: cu celulele pericitare (la capilare),sau cu celulele musculare netede vecine (la celelalte tipuri de vase), ultimele traversînd limitanta elastică şi fiind numite jonctiuni micendoteliale.

Interfata sînge - endoteliu este prevăzută cu o peliculă de 100-300 Å grosime, formată dintr-un strat fix şi unul mobil. Stratul fix este alcătuit din acid sialic, glicoproteine şi glicolipide (ce acţionează ca situsuri de recunoaştere pentru moleculele ce sînt transportate activ prin endoteliu) şi glicozaminoglicani (heparan sulfat). Stratul mobil este compus din proteine plasmatice absorbite - alfa-2 macroglobulina - protejînd endoteliul de proteoliză.

Atît celulele circulante ale sîngelui, cît şi suprafaţa endoteliului, au sarcini electrice negative, deci se resping; cu alte cuvinte endoteliul intact nu atrage celulele sanguine, este netrombogen. In schimb, structurile subendoteliale (membrana bazală, colagenul de tip I şi III, microfibrilele) sînt trombogene, atrăgînd ce-

lulele sanguine. Rezultă deci că o lezare endotelială va determina agregarea plachetară. Plachetele eliberează ADP, serotoninâ şi tromboxan A, ce măresc agregarea plachetară şi depunerea de trombină, determinînd apariţia trombusului obliterant. Alteori, plachetele eliberează un factor mitogen care stimulează proliferarea celulelor musculare netede şi formarea plăcii ateroscleretice. Heparina previne agregarea plachetară şi legarea lipoproteinelor cu densitate joasă de receptorii de pe celula endotelială şi de pe celula musculară netedă. Deci, alterarea structurală şi funcţională a interfeţei sînge-celule endoteliale joacă un rol fundamental în iniţierea şi dezvoltarea aterosclerozei şi trombozei.

Celulele endoteliale au şi următoarele activităţi metabolice:

1. Contribuie la metabolizarea substanţelor vasoactive :

- prin enzimele de convertire a angiotensinei I în angiotensină II;

- prin enzimele catecol-metil-transferaza (COMT) şi monoaminoxidaza - care inactivează norepinefrina, serotonina şi bradikinina;

- prin sinteza prostaglandinelor : prostaciclina (PGI_2) antagonist al tromboxanului A - produs de plachete.

2. Participă în hemostază :

- prin producere de substanţe coagulante (factor tisular, factor antihemofilic, inhibitor al plasminogenului) şi de substanţe anticoagulante (activatorul plasminogenului si prostaciclină). In mod normal predominantă este activitatea anticoagulantă.

3. Produc alte substanţe ca :

- antigenii grupelor sanguine A si B;

- colagen tip IV şi V pentru membrana bazală, fibronectina, elastina, glicozaminoaglicani.

4. Înglobează acizii graşi saturaţi (în special endoteliile arteriale) şi lipoproteine cu densitate joasă (prin endocitoză mediată de receptori) pe care le transportă la lizozomi.

Ţesutul conjunctiv vascular conţine fibre elastice şi colagen de tip III. Substanţa fundamentală este formată atît din proteoglicani şi glicozaminoglicani (condroitinsulfaţi), care predomină în peretele arterial, cît şi din dermatansulfaţi care se găsesc în special în vene. Prin conţinutul său substanţa fundamentală asigură difuziunea prin peretele vascular. Celulele conjunctive sînt mai nume-

roase la nivelul adventicei. Rolul lor este :

- de a produce şi stoca mediatorii vasoactivi locali, ca histamina şi serotonina (prin mastocite);
- de a fagocita - proces realizat de macrofagele perivasculare;
- de a realiza, prin plasmocite şi IgE, reacţii imune locale;
- de a secreta fibrele ţesutului conjunctiv, prin fibroblaste şi de a poseda capacităţi pluripotente, asigurînd în procesele de reparare şi regenerare, refacerea celulelor endoteliale.

In procesul de îmbătrînire creşte secreţia de colagen tip I şi II, ca şi a dermatansulfaţilor, Structura moleculară alterată a elastinei şi a glicoproteinelor atrage lipoproteinele cu densitate joasă şi foarte joasă, ca şi calciu. Aceleaşi modificări apar şi în placa ateromatoasă.

Unele tipuri de vase (arteriale şi venoase) conţin în structura peretelui şi ţesut muscular neted.

Muşchiul vascular se caracterizează prin :

- existenţa a numeroase joncţiuni de tip gap (nexus);
- comportament asemănător fibroblastelor, miocitele producînd fibre elastice, proteine microfibrilare, colagen (I şi III), glicozaminoglicani;
- propagarea stimulului contractil prin joncţiuni gap, întrucît nu toate celulele prezintă inervaţie;
- prezenţa a numeroşi lizozomi în aceste celule explică acumularea colesterolului în plăcile ateromatoase.

Afectarea peretelui vascular stimulează celulele musculare netede, care migrează în intimă şi proliferează, determinînd îngroşarea intimală, leziune aterosclerotică şi de îmbătrînire, cînd apar celule spumoase, ce conţin colesterol.

Sistemul vascular este reprezentat prin : A - capilare; B - artere; C - vene şi D - vase limfatice.

A. Capilarele

Capilarele sînt conducte foarte fine, cu un diametru între 6-30 microni. Se găsesc în toate organele şi ţesuturile, reprezentînd primele structuri ce apar în filo- şi ontogeneză, sînt prezente la toate animalele şi persistă în decursul întregii vieţi. Sînt structuri plastice ce au o mare capacitate de regenerare, iar în unele condiţii se transformă în artere sau vene prin organizarea

unei medii. Capilarele nu depăşesc un milimetru în lungime. Deşi au un diametru redus, datorită numărului foarte mare, realizează o suprafaţă enormă, de cîteva ori mai mare decît lumenul aortei.

Structura histologică

Capilarele sînt alcătuite dintr-un perete şi un ţesut pericapilar. Peretele este format dintr-un endoteliu şi dintr-o membrană bazală între care există un spaţiu subendotelial.

Endoteliul este alcătuit dintr-un epiteliu simplu pavimentos. In general, lumenul unui capilar este delimitat de 1-2 celule ce prezintă nucleul hipercrom şi organitele comune slab reprezentate. Aceste celule conţin în citoplasmă numeroase vezicule mici (Fig.84), ce se deschid fie în lumenul capilar, fie în spaţiul subendotelial, interpretate ca vezicule de pinocitoză. Celulele endoteliale sînt solidarizate prin complexe joncţionale, între care se pot găsi fie pori deschişi, fie pori cu diafragm, structuri dinamice, ce pot apărea sau dispărea în anumite condiţii.

Spaţiul subendotelial reprezintă un material amorf redus ce conţine microvilozităţile celulelor endoteliale şi prelungirile unor histiocite pericapilare.

Membrana bazală are o grosime de aproximativ 1 micron. Prezintă cele două componente lamina bazalis P.A.S.-pozitivă, amorfă şi fin fibrilară, şi lamina reticularis ce se impregnează cu săruri de argint (Fig.82). In grosimea componentei mucopolizaharidice se găsesc incluse celulele pericitare, elemente mari de 15-20 microni, nediferenţiate, cu potenţial citoformator. De reţinut că ele nu se diferenţiază niciodată în celule endoteliale. Aceste pericite reprezintă, după unii autori, celule active, fagocitare, de origine histiocitară.

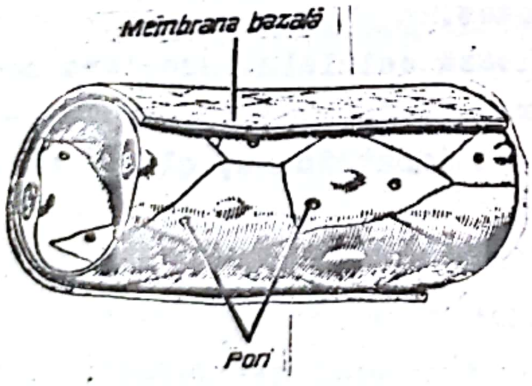

Fig.82. Schema de organizare generală a unui capilar.

Membrana bazală are un rol mecanic de suport, opunîndu-se dilatărilor excesive. Ea este în acelaşi timp o membrană selectivă pentru apă şi molecule mici, fiind o structură dinamică cu multiple posibilităţi adaptative. Structura şi integritatea sa morfo-funcţională este determinată şi condiţionată de numeroşi factori umorali, enzimatici şi neuroendocrini.

- Țesutul conjunctiv pericapilar este reprezentat prin fibre colagene și reticulinice și prin fibrocite și histiocite, ultimele emițînd prelungiri în spațiul subendotelial. Acest țesut constituie un suport pentru capilar.

Capilarele se clasifică în : 1. sanguine, 2. sinusoidale și 3. limfatice.

1. Capilarele sanguine sînt : a) arterio-venoase (preferențiale) și b) sanguine adevărate.

1.a. Capilarele arterio-venoase reprezintă calea directă de legătură dintre arteriole și venule. Segmentul arterial este denumit și metaarteriolă (Fig.83). De-a lungul peretelui lor se găsesc fibre musculare netede - izolate sau dispuse în mici insule, iar inervația le conferă o capacitate proprie de vasoconstricție.

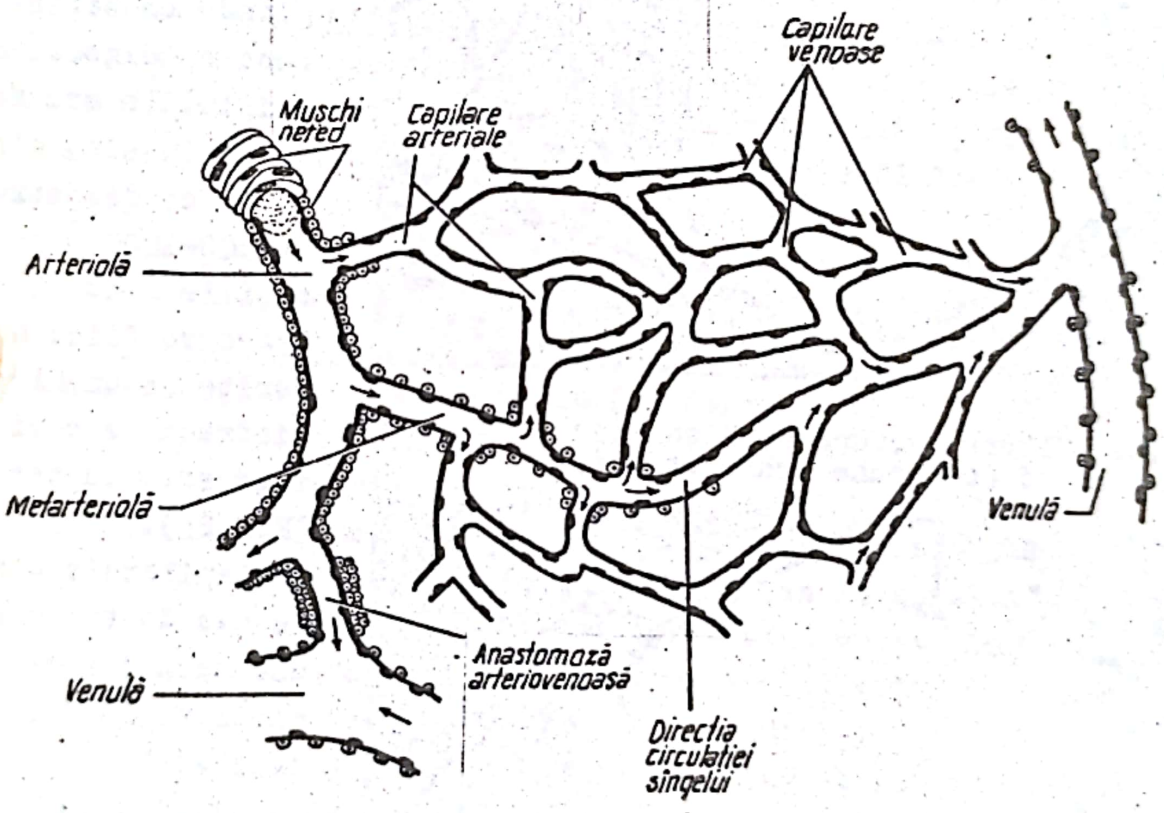

Fig.83. Rețeaua capilarelor dintre arteriole și venule.

1.b. Capilarele adevărate sînt lipsite de elementele musculare și de inervația proprie. Iau nastere din arteriole si din metaarteriole si se varsă în segmentul venos al capilarelor arterio-venoase sau în venule. Prezintă numeroase comunicări între ele, alcătuind o rețea vastă denumită patul capilar (Fig.83).

Există două tipuri principale de capilare adevărate : capilare comune sau cu perete continuu și capilare fenestrate.

In capilarele comune s-a observat prin studii electrono-microscopice că atît endoteliul cît și membrana bazală nu prezintă întreruperi, ci sînt continui (Fig.84). Astfel de capilare se găsesc în sistemul nervos, mușchi, piele.

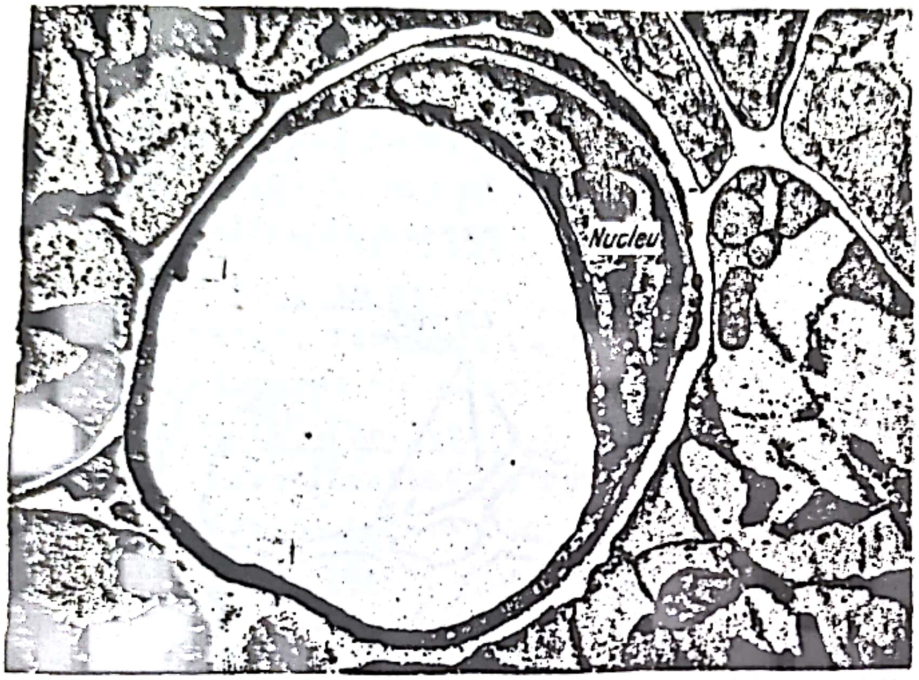

Fig.84. Ultrastructura unui capilar comun din miocard (secțiune transversală).

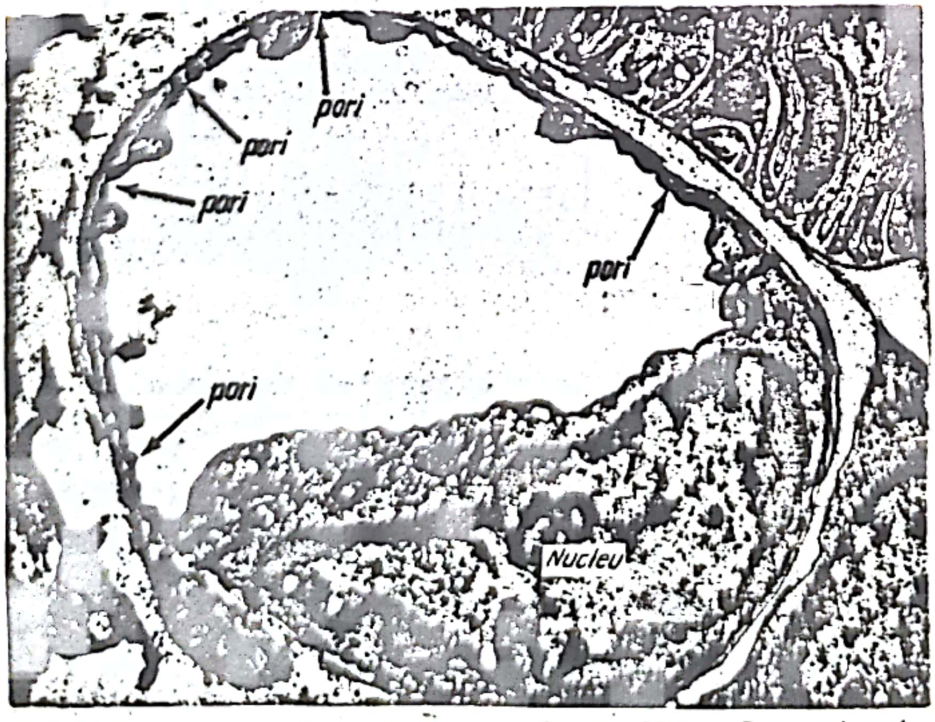

Fig.85. Ultrastructura unui capilar fenestrat din rinichi (secțiune transversală).

Capilarele fenestrate au un endoteliu discontinuu, membrana bazală fiind însă continuă. Se găsesc în rinichi, în unele glande endocrine, în mucoasa digestivă. Orificiile sau ferestrele sînt circulare, cu diametrul de 500-1000 Å, perforațiile sînt doar aparente, fiind acoperite de un fin diafragm cu o mică îngroșare în centru (Fig.85).

Capilarele comune sau de tip continuu se mai numesc și capilare de tip I. Capilarele fenestrate de la nivelul intestinului care prezintă pori mici (500 Å) sînt capilare de tip II, iar cele din rinichi, cu porii mari (800 - 1000 Å) sînt de tip III.

Scanned with OKEN Scanner

2. Capilarele sinusoide reprezintă un tip particular de vase capilare, fiind localizate în organele active metabolic. Sînt adaptate pentru o circulatie lentă, ceea ce favorizează schimburile dintre sînge şi ţesuturi şi asigură un contact intim între aceste două elemente. Au un traiect anfractuos, un calibru neregulat, diametrul mediu fiind de 20 microni, uneori chiar mai mare. Se găsesc în ficat, splină, măduva osoasă şi în unele glande endocrine. Printre celulele ce tapetează aceste sinusoide există şi celule fagocitare, aparţinînd sistemului fagocitic mononuclear, fiind denumite şi celule reticulo-endoteliale.

In lobul anterior al hipofizei, în suprarenală, în insulele lui Langerhans din pancreas, capilarele sinusoide sînt fenestrate, avînd o membrană bazală continuă şi un endoteliu subţire cu pori, acoperiţi printr-un diafragm, ca şi în capilarele comune fenestrate.

In ficat sînt discontinui, cu o membrană bazală întreruptă,pe alocuri absentă, cu grosimi inegale, celulele endoteliale stabilind contacte între ele, sau fiind separate prin orificii largi. In splină şi măduvă prezintă aspecte particulare ce vor fi descrise la aceste organe.

Circulaţia este foarte lentă, uneori dă impresia de stagnare, altcori este absentă, capilarele apărînd goale, colabate.

3. Capilarele limfatice iau naştere la nivelul interstiţiului prin extremităţi închise sau oarbe (în deget de mănuşă). Calibrul lor este variabil, peretele este mai subţire, mai puţin bine structuralizat, lipsind pericitele şi ţesutul conjunctiv pericapilar. In limfoganglioni capilarele limfatice sînt de tip particular sinusoid.

Histofiziologia capilarelor : circulaţia la nivelul capilarelor arterio-venoase este de tip activ, în timp ce la nivelul capilarelor adevărate este de tip pasiv, reprezentînd reflectarea presiunii hidrostatice din vasele proximale şi distale.

Totuşi, şi capilarele din patul capilar se pot contracta sau dilata independent de starea arterelor şi a venelor; ele participă la circulaţia sanguină numai în parte, numărul capilarelor active crescînd proporţional cu nevoile metabolice şi activitatea celulară. Experimental, s-a observat că pot coexista capilare închise alături de capilare pe cale de dilatare sau complet dilatate, reamintind secvenţele din executarea unui cîntec în canon.

Caracteristica funcţională a capilarelor rezidă în permeabilitatea lor, factor esenţial în realizarea schimburilor dintre sînge şi ţesuturi. Capilarul devine astfel echivalentul unei membrane biologice cu permeabilitate selectivă.

In procese patologice, ca urmare a alterării structurilor peretilor capilari, se produce o hiperpermeabilizare cu formarea edemului inflamator.

Schimburile se fac prin următoarele modalităţi : difuziune sau filtrare transendotelială, deci prin grosimea celulelor endoteliale, cînd are loc un transfer pasiv prin care trece apa şi moleculele mici, transferul interendotelial ce se realizează la nivelul complexelor joncţionale şi/sau a porilor şi transferul activ ce se realizează prin pinocitoză şi rofeocitoză.

Capilarele au o mare capacitate regenerativă care se realizează fie prin înmugurirea capilarelor existente, fie prin neoformare de capilare. Totuşi, endoteliile au o capacitate de regenerare nesemnificativă, fiind elemente aproape permanente. In condiţii patologice ele se pot regenera, fie prin diviziuni directe şi indirecte a celulelor endoteliale adiacente, prin metaplazierea celulelor circulante sanguine sau mai curînd a celulelor nediferenţiate din stratul subendotelial.

B. Arterele

Arterele reprezintă totalitatea vaselor ce pleacă de la inimă. Sînt formate din 3 straturi : intima sau endartera, media şi adventicea. In raport cu predominanţa ţesutului elastic sau muscular şi cu mărimea lor se împart în :

- artere de tip elastic sau mari;
- artere de tip muscular sau medii;
- arteriole.

1. Arterele elastice sau mari sînt legate direct de cord; prin contracţia lor pasivă în timpul diastolei transformă coloanele sanguine evacuate ritmic de către inimă în coloană continuă, realizîndu-se astfel presiunea diastolică.

Sînt structuri pasiv contractile, contracţia lor fiind consecinţa revenirii la normal a structurilor elastice destinse.

Cele 3 tunici sînt diferit reprezentate : 10 % endarteră, 80 % media, 10 % adventice.

Intima sau endartera este formată din : - endoteliu, - strat subendotelial şi - limitantă elastică internă. Stratul subendotelial este bine reprezentat şi este format dintr-o substanţă fundamentală amorfă, ce conţine puţine fibroblaste, celule musculare netede, fibre colagene şi elastice. Limitanta elastică internă reprezintă o condensare a structurilor elastice, fiind formată din 2-3 lame fenestrate, ce se diferenţiază greu de medie.

Media sau tunica elastică este formată din lame sau membrane elastice dispuse concentric si spiralat. Aceste lame sînt discontinui, fenestrate, numărul şi grosimea lor variind cu vîrsta : subţiri şi puţin numeroase la copii, mai groase şi numeroase la adult. Intre aceste lame elastice se găseşte o substanţă mucopolizaharidică ce conţine fibrocite, celule musculare netede, fibre colagene şi elastice, cu rol de a solidariza între ele lamele elastice (Fig. 86).

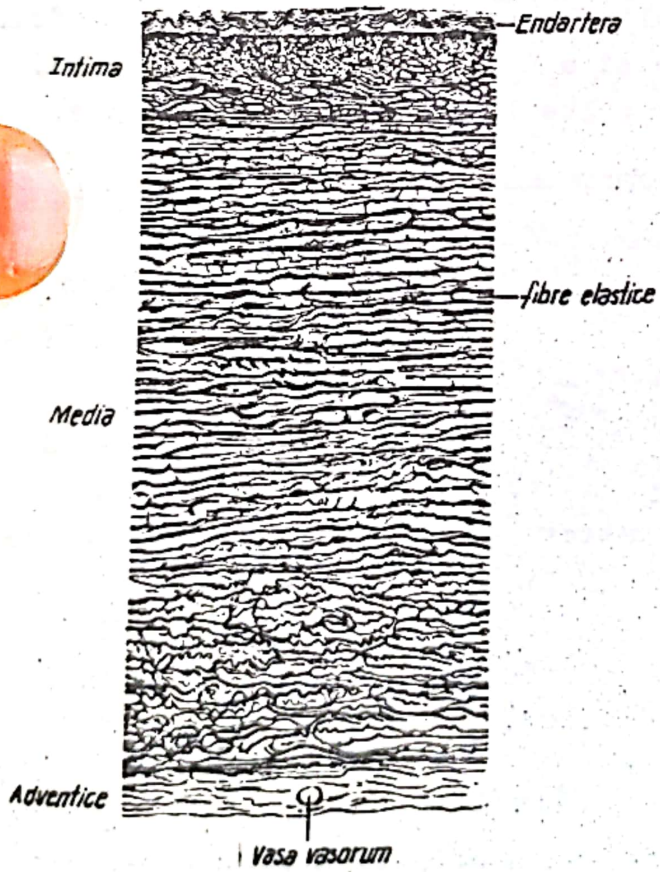

Fig.86. Secţiune prin peretele aortei (coloraţie pentru fibrele elastice).

Adventicea este formată din fibre colagene si elastice dispuse spiralat, longitudinal sau dezordonat. Fibrele elastice adiacente mediei formează o structură lamelară, greu vizibilă - limitanta elastică externă. In adventice se găsesc vasele nutritive (vasa vasorum), ca si fibre nervoase mielinice si amielinice.

Aceste aspecte apar ca atare numai la nivelul aortei.Celelalte artere mari, pe măsură ce se îndepărtează de aortă din care emerg, se modifică, elementul muscular devenind din ce în ce mai numeros în medie, fără a fi însă predominant, înlocuirea făcîndu-se lent (ex. arterele axilare, carotide sau iliace comune). In alte părţi,

cum ar fi la nivelul ramurilor viscerale ale aortei abdominale, trecerea se face brusc, în medie coexistînd pături musculare cu pături elactice.

2. Arterele musculare medii, sau de distribuţie, sînt structuri dinamice si puternic reactive. Structura dominantă este media formată din ţesut muscular neted. Prezenţa acestui ţesut, ca si puternica inervaţie parietală, condiţionează capacitatea de modificare activă a lumenului - vasoconstricţie si vasodilataţie -, asigurînd în acest fel debitul sanguin necesar şi adecvat stării funcţionale a tesuturilor şi organelor.

Aceste artere prezintă o proporţie diferită a celor 3 tunici: 5-10 % endartera, 50 % media, 40-45 % adventicea.

In endarteră stratul subendotelial este mai slab reprezentat decît la arterele elastice, conţinînd doar fibre reticulinice si colagene. In schimb, limitanta elastică internă este foarte evidentă, apărînd ca o linie dublă, sau multiplă, puternic ondulată şi refringentă. La copil este mai subţire şi e formată dintr-o lamă unică. La adult este mai groasă, cu mai multe lame elastice fenestrate.

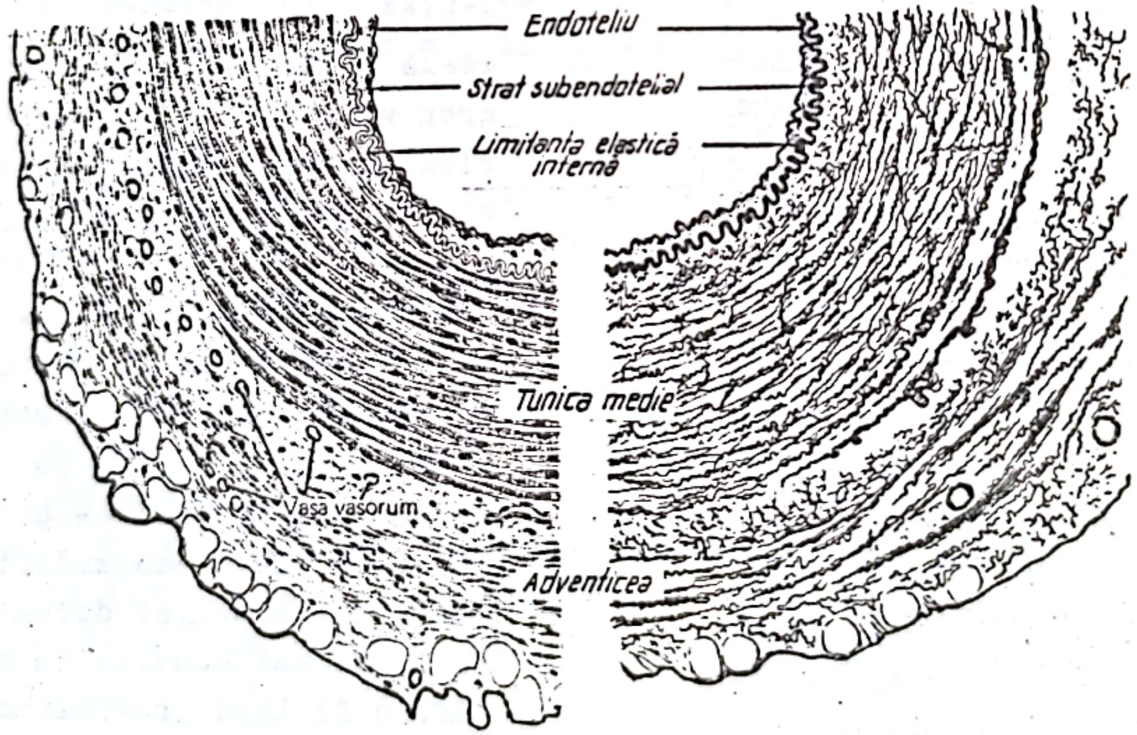

Fig.87. Secţiune prin peretele unei artere musculare; stînga - coloraţia uzuală H.E.; dreapta - coloraţie pentru fibrele elastice.

Media este formată din fibre musculare netede, uneori ramificate şi dispuse circular, între care se găseşte un tesut de legătură format din fibre reticulinice, colagene, fine structuri elastice şi rare fibroblaste.

Adventicea nu depăşeşte niciodată grosimea mediei. Limitanta elastică externă apare ca o reţea elastică tridimensională. Adventicea conţine fibre colagene groase, mai dense în partea internă, mai laxe în cea externă. Se mai găsesc vasele şi nervii arterei (Fig.87).

Unele artere pot prezenta variaţii de structură, ca rezultat al adaptărilor funcţionale particulare. Astfel, arterele membrelor inferioare au peretele mai gros faţă de cele de la membrele superioare. Din contra, arterele cerebrale şi durale (protejate faţă de forţele mecanice prin calota craniană), ca şi arterele aflate în regiuni unde presiunea sanguină este joasă (pulmon) au peretele mult mai subţire.

In funcţie de localizarea lor, unele artere prezintă şi fibre musculare netede cu orientare longitudinală, situate la nivelul mediei (arterele splenice, mezenterice superioare, renale, ombilicale), dar şi la nivelul intimei (arterele occipitale, palmare, uterine) au în adventice (arterele linguale, splenice şi renale).

Arterele renale, poplitee şi arterele de sub calota craniană componenta elastică mai bine dezvoltată, faţă de cele cu calibru asemănător, din alte părţi ale organismului.

Tot ca o particularitate de localizare este şi prezenţa fibrelor musculare cardiace în structura porţiunilor incipiente din aortă şi pulmonară.

3. Arteriolele sînt adaptate funcţional pentru scăderea presiunii sanguine şi pulverizarea sîngelui în patul capilar.

Arteriola prezintă raportul de 2/1 între lumen şi grosimea peretelui, raport ce se modifică în favoarea peretelui în unele afecţiuni ca hipertensiuna arterială.

Intima este subţire fiind reprezentată numai prin endoteliu şi limitanta elastică internă.

Media este formată din fibre musculare netede dispuse circular, printre care se găsesc fibre reticulare şi elastice. Limitanta elastică externă este redusă, lipsind chiar la arteriolele mici (Fig.88).

Adventicea este bine reprezentată, ajungînd uneori cît media. Este formată din fibre reticulinice şi colagene, dispuse longitudinal, rare fibre elastice, fibrocite, vase şi nervi. La trecerea spre capilarul arterio-venos este denumită şi metaarteriolă, limitantele

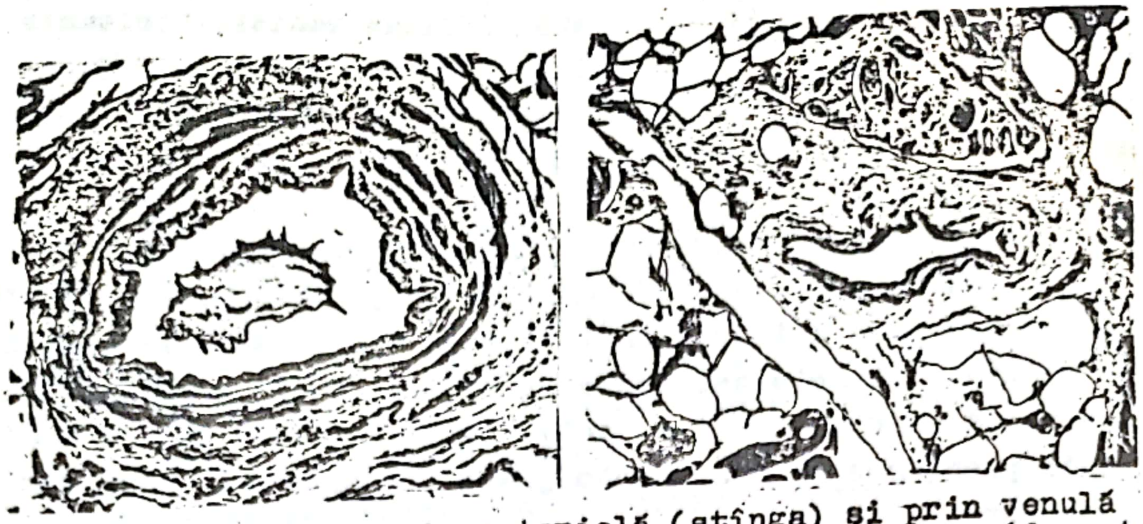

Fig.88. Secţiune prin arteriolă (stînga) şi prin venulă (dreapta).

elastice dispărînd, persistînd doar cîteva celule musculare netede.

Arterele sînt inervate prin fibre vegetative motorii şi prin elemente cerebrospinale - receptorii sensitivi. La nivelul arterelor mai există nişte receptori mecano- şi barosensitivi : sinusul carotidian şi corpusculul carotidian, care vor fi descrişi la sfîrşitul capitolului.

Arterele sînt structuri puţin rezistente, deteriorarea lor, şi în special a celor elastice, începînd precoce în procesul de îmbătrînire, chiar înainte de 30 de ani, la persoane aparent sănătoase. Particularităţile structurale (distribuţia vaselor nutritive numai în cele 2/3 externe, ca şi absenţa capilarelor limfatice cu rol de drenaj) le face mult mai vulnerabile şi explică precocitatea şi intensitatea modificărilor degenerative ce apar la nivelul arterelor : arterioscleroza, ateromatoza, calcinoza.

C. Venele

Venele sau sistemul venos colectează sîngele de la nivelul patului capilar şi îl transportă la inimă. Presiunea scăzută şi circulaţia lentă de la nivelul venelor determină adaptarea funcţională a pereţilor, care sînt subţiri şi săraci în elemente musculare, lumenul fiind foarte larg.

Sînt formate tot din aceleaşi tunici ca şi arterele, cu deosebirea că : peretele este mai subţire şi lumenul mai larg,-predomină adventicea, - media este mai slab dezvoltată, - limitantele elastice lipsesc sau sînt slab dezvoltate, - în intimă stratul subendotelial

este absent (Fig.89). Cele trei tunici apar în următoarele proporţii : 5 % intima, 15 % media, 80 % adventicea.

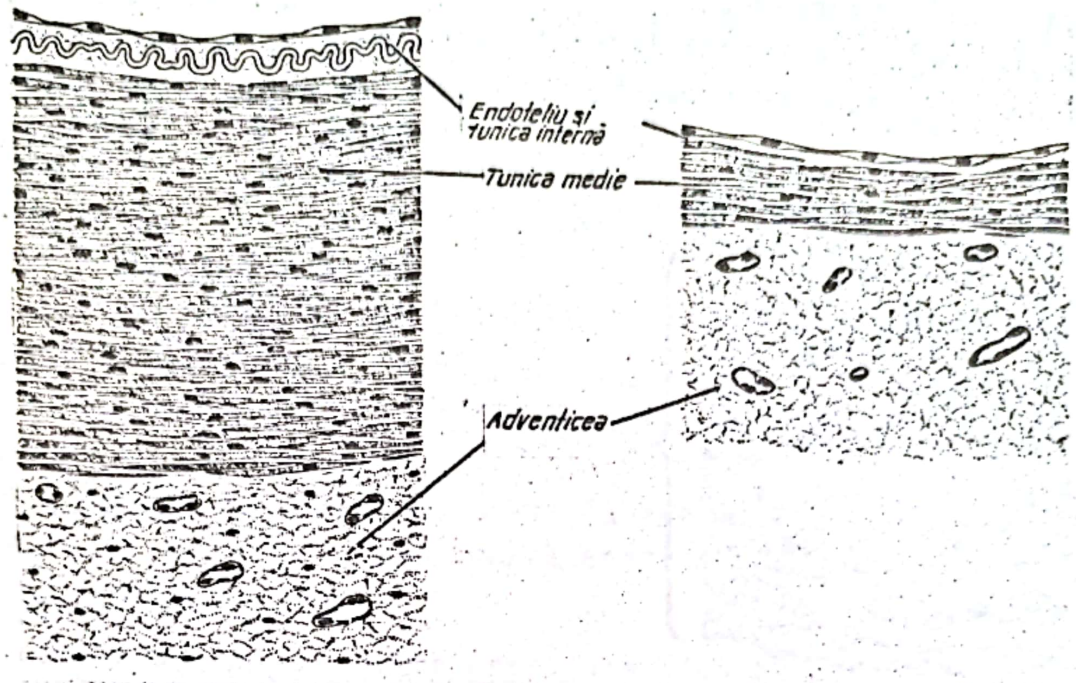

Fig.89. Structura comparativă a peretelui unei artere şi a unei vene mici.

Venele se clasifică în raport cu calibrul şi structura peretelui cît şi cu localizarea topografică în : - venule, - vene mici, - vene medii şi - vene mari.

Venulele reprezintă rezultatul confluării cîtorva capilare. Peretele este format din endoteliu, înconjurat de o pătură subţire de fibre reticulare orientate longitudinal, cîteva celule musculare netede şi fibroblaste. Lumenul lor variază între 15-20 microni.

Venele mici prezintă un diametru de peste 50 microni, iar între endoteliu şi tesutul conjunctiv există celulele musculare netede. Paralel cu mărirea lumenului apar în structura peretelui şi fibrele elastice.

Venele medii au calibrul între 2 şi 9 mm. Intima prezintă un strat subendotelial inconstant si foarte subţire. Tunica media este mai subţire decît la artere, formată din fascicule de fibre musculare netede orientate circular, separate de fibre colagene cu dispoziţie longitudinală, rare fibre elastice si fibroblaşti. Adventicea este mai groasă decît la artere.

Ca particularităţi topografice : venele medii supracardiace sînt fibroase si fibro-elastice, iar cele infracardiace - fibromusculare şi musculo-fibroase.

Venele mari au o tunică internă bine dezvoltată. Tunica medie este mai subţire, cu cîteva celule musculare netede într-o atmosferă abundentă de ţesut conjunctiv. Adventicea este stratul cel mai gros şi conţine fascicule de muşchi neted dispuse longitudinal într-o reţea conjunctivo-elastică (Fig. 90). Cele două vene cave reprezintă prototipul venelor mari.

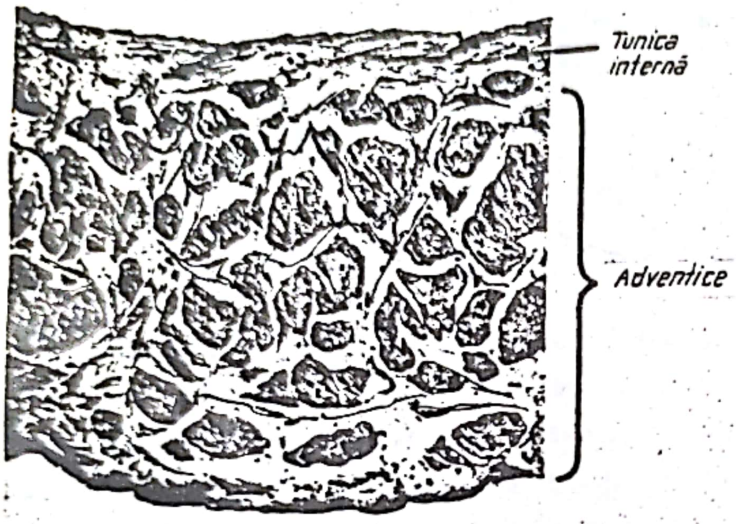

Fig.90. Secţiune prin peretele unei vene mari.

Valvulele venoase sînt formate din cute membranoase ale intimei, de formă semilunară, ca o cupă, asemănătoare cuiburilor de rîndunică. Pot fi simetrice, deci duble,şi asimetrice, unice. Apar în special în venele membrelor inferioare, avînd rol de a fragmenta coloana de sînge şi de a împiedica refluxul acestuia. Sînt formate dintr-un ax central lamelar, fibro-elastic, tapetat de celule endoteliale, avînd la bază cîteva fibre musculare netede.

Venele sînt inervate ca si arterele, dar sînt mai bine vascularizate, la nivelul lor găsindu-se atît capilare sanguine cît şi limfatice, ceea ce explică drenarea adecvată a lichidului interstiţial, dar şi invadarea lor frecventă în cazul carcinoamelor şi a infecţiilor.

Adaptările funcţionale determină modificări în structura unor vene. Se găsesc, astfel, vene la care pătura musculară este bine reprezentată, conţinînd si fibre orientate longitudinal, atît în intimă (jugularele interne, venele safene, poplitee, femurale, mezenterice si uterine), în medie (vene ombilicale), cît si în adventice (venele cavităţii abdominale). In unele regiuni ale venei cave, media este atît de subţire încît fibrele musculare netede longitudinale din ad-

ventice ajung în contact cu cele din intimă.

Se găsesc,însă, şi vene lipsite de fibre musculare, cum ar fi sinusurile meningeale si durale, venele din retină, oase, trabeculele splenice, placenta maternă si cele din patul ungueal.

Tot ca o particularitate este si prezenţa fibrelor miocardice în adventicea porţiunilor incipiente ale venelor cave si venelor pulmonare.

D. Vasele limfatice

Vasele limfatice sînt mai puţin bine structuralizate decît arterele si venele. In afara capilarelor, care au fost descrise, se mai găsesc trunchiuri limfatice şi vase colectoare limfatice, ce sînt formate din aceleasi 3 tunici, dar mai subţiri. In lumenul lor nu se evidenţiază niciodată hematii, aşa cum apar obisnuit în lumenul vaselor sanguine. De-a lungul acestor vase limfatice se găsesc situaţi limfoganglionii.

Tesuturile senzoriale arteriale sînt structuri înalt specializate în recepţionarea modificărilor presiunii sanguine (baroreceptori) sau a compoziţiei chimice a sîngelui (chemoreceptori).

Sinusul carotidian este un baroreceptor localizat atît la bifurcarea carotidelor comune, cît şi la originea arterelor carotide interne. La acest nivel, porţiunea exterioară a tunicii medii prezintă o reţea bogată de terminaţii nervoase mari, multe dintre acestea fiind în contact cu celulele adventicei. Modificările de presiune generează impulsuri nervoase care ajung la măduvă prin nervul glosofaringian. Ca răspuns la creşterea presiunii sanguine are loc o inhibiţie a activităţii cardiace şi o vasodilataţie generală.

Structuri asemănătoare sinusului carotidian, dar mai puţin evidente, se mai găsesc şi în peretele arterelor carotide comune şi în venele mari din vecinătatea inimii.

Corpusculii carotidieni şi aortici sînt structuri chemoreceptoare. Primii se găsesc la bifurcarea fiecărei carotide comune, în timp ce ceilalţi diferă ca localizare; în dreapta, corpusculul aortic este situat în unghiul dintre arterele carotidă comună şi subclaviculară, iar în stînga medial faţă de originea arterei subclaviculare stîngi.

Chemoreceptorii sînt constituiţi din cordoane sau cuiburi de celule asemănătoare celulelor epiteliale (epithelial-like),înconjura-

te de numeroase terminaţii nervoase şi în intimă asociere cu o multitudine de capilare fenestrate sau sinudoide. Se descriu două tipuri de celule parenchimatoase : celule glomice sau de tip I, care apar în cuiburi mici şi conţin vacuole şi granule de tip secretor (bogate în catecolamine şi 5-hidroxitriptaminá) şi celule de tip II, lipsite de granule în citoplasmá. Funcţiile celor două tipuri celulare sînt încá incomplet elucidate. Se ştie, însá, cá modificări în pH-ul sanguin, cantitatea de oxigen sau bioxid de carbon generează impulsuri nervoase, care sînt conduse prin nervii vagi şi glosofaringieni la nivelul sistemului nervos central rezultînd răspunsuri adecvate respiratorii şi cardiovasculare.

Scanned with OKEN Scanner

TESUTUL NERVOS

Tesutul nervos, de origine ectodermică, este format din două tipuri de celule : celule puternic specializate, neuronii, şi elemente auxiliare, celule gliale sau nevroglice, ultimele cu rol de legătură, de susţinere, de căptuşire, tapetare şi chiar cu rol secretor.

Celulele nervoase - neuronii - se caracterizează prin prezenţa a două organite de tip particular : substanţa tigroidă a lui Nissl şi neurofibrilele, structuri absente în celulele auxiliare sau nevroglice.

Celula primordială a ţesutului nervos este celula neuroepitelială, care delimitează tubul neural şi se diferenţiază, pe de o parte, în celule ependimare, ce tapetează cavităţile sistemului nervos central, iar pe de altă parte, în celule germinative - meduloblaste.

Meduloblastele, prin procese complexe de diferenţiere şi maturare, vor da naştere atît celulelor nervoase (neuroblastelor şi neuronilor), cît şi celulelor nevroglice (macrogliei). Din nevroglie mai face parte şi o altă celulă numită microglia, de origine mezodermică, ce aparţine de fapt sistemului fagocitelor mononucleate.

Tesutul nervos intră în alcătuirea sistemului nervos central şi periferic.

Cele două caractere funcţionale principale ale celulelor nervoase sînt excitabilitatea şi conductibilitatea.

Excitabilitatea, care are la bază proprietatea fundamentală a protoplasmei - iritabilitatea, este capacitatea celulelor de a răspunde prin modificări morfofuncţionale la acţiunea unui excitant sau stimul. Din punct de vedere cibernetic excitaţia reprezintă un transfer de energie de o anumită intensitate şi durată. Starea de excitabilitate are consecinţe diferite în raport cu caracterele morfofuncţionale ale celulelor respective : celulele epiteliale excitate răspund prin secreţie, cele musculare prin contracţie, cele nervoase prin generarea influxului nervos.

Conductibilitatea reprezintă funcţia specializată a celulei nervoase de a transmite influxul nervos, odată generat, la alte ce-

lule nervoase sau la celulele efectoare (glandulare, musculare).

Funcţia celulelor nervoase (neuronilor) este însă mult mai complexă : astfel, unii neuroni au funcţii de celule endocrine (neurosecreţie), iar alţii, cei mai numeroşi, au capacitatea de a prelucra, integra şi depozita informaţiile primite (memoria) pentru o perioadă mai lungă sau mai scurtă. In acest fel ei intervin în adaptarea omului la condiţiile mereu în schimbare ale mediului ambiant, intern şi extern, cît şi ale mediului social. Neuronii coordonează funcţia diverselor organe, - intervin în mentinerea integrităţii corpului, - asigură baza materială a comportamentului şi a conştiinţei şi - mentin unitatea personalităţii.

Neuronul reprezintă unitatea morfofuncţională a ţesutului si sistemului nervos. El este format dintr-un corp celular denumit pericarion şi din două tipuri de prelungiri : dendrite şi axon, diferite ca structură morfologică şi semnificaţie funcţională (Fig.91).

Dendritele sînt numeroase, groase si puternic ramificate; ele sînt adaptate funcţional pentru recepţionarea semnalelor (informaţiilor) provenite de la alţi neuroni. Regiunea corpului celular tributară acestor prelungiri constituie zona receptoare.

Axonul reprezintă o prelungire unică, mai groasă, care, desi dă ramuri colaterale, nu se ramifică decît terminal. Aria citoplasmatică tributară axonului este denumită zona efectoare sau conul de emergenţă. De-a lungul axonului influxul nervos se transmite în sens „celulifug" de la neuroni la organele efectoare, sau la alţi neuroni.

Contactul dintre neuroni se face prin intermediul sinapselor situate mai ales între dendritele unui neuron şi axonul altui neuron. Propagarea influxului nervos se face astfel într-un singur sens - dendrită - axon; acest mod de funcţionare determină dispoziţia neuronilor în lanţ şi este cunoscut sub denumirea de legea polarităţii dinamice a neuronului.

Neuronii au mărimi foarte variate : unii sînt foarte mari, cu diametrul de 125 microni (celulele piramide din scoarta creierului şi neuronii motori din coarnele anterioare ale măduvei), alţii sînt foarte mici, de 4-8 microni (unii neuroni din cerebel). Intre aceste limite există neuroni cu dimensiuni intermediare.

Numărul neuronilor este enorm, fiind calculat la aproximativ 12-14 miliarde în creierul uman.

Scanned with OKEN Scanner

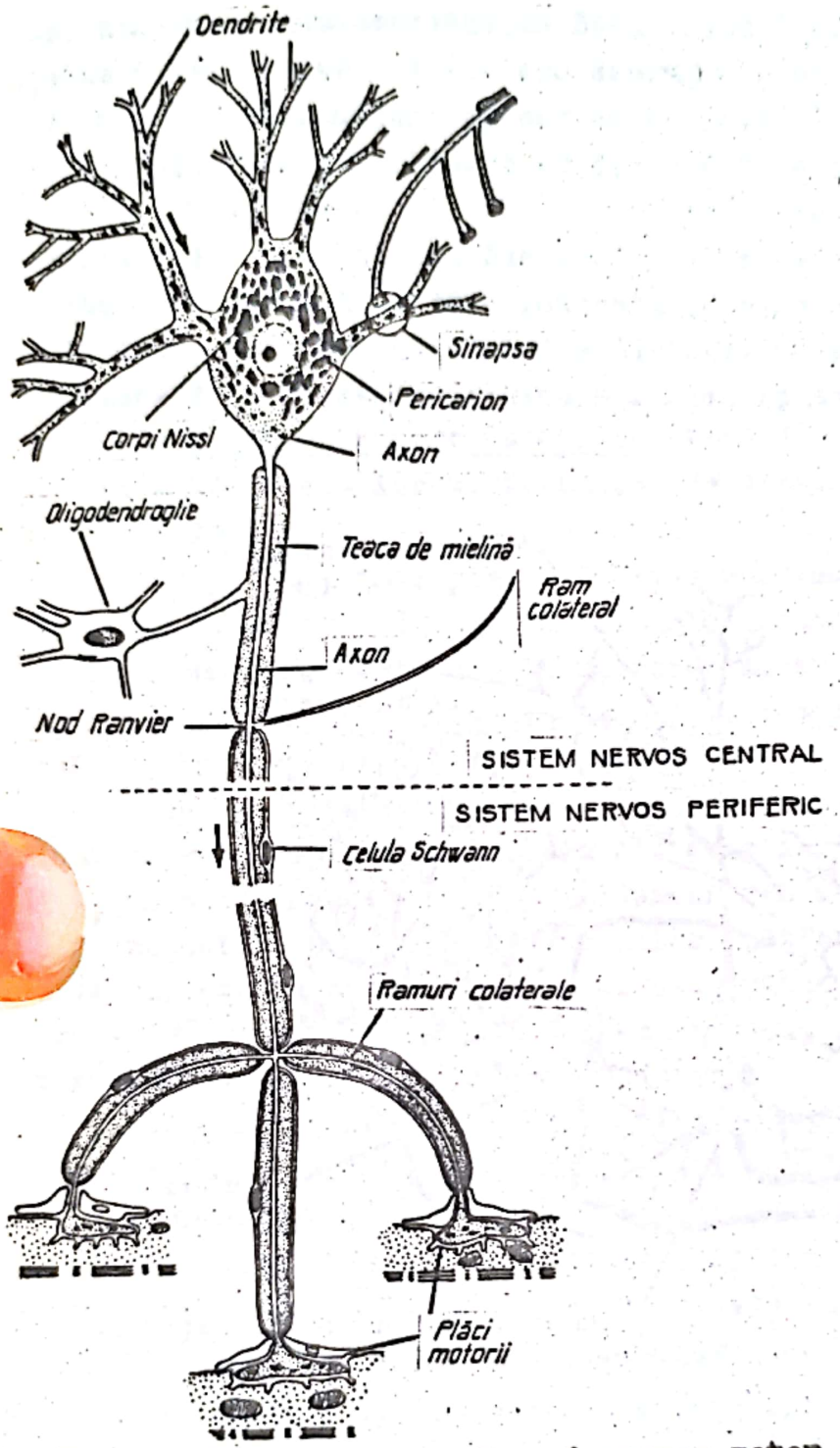

Fig.91. Schema structurii unui neuron motor.

Neuronii sînt celule puternic specializate, de tip permanent, fiind lipsite de capacitatea de diviziune. Sînt foarte sensibili faţă de modificările de mediu intern, mai ales faţă de lipsa de oxigen (anoxie). In decursul vieţii o parte din neuroni se dezintegrează şi mor. Această depletie permanentă de neuroni are consecinţe deosebite asupra activităţii sistemului nervos, din cauza numărului mare de neuroni disponibili, întrucît se consideră că, în condiţii normale, numai un procentaj de 4–10 % din neuronii existenţi sînt efectiv utilizaţi.

Neuronii se clasifică din punct de vedere morfologic şi funcţional.

Din punct de vedere morfologic clasificarea se face : a) după numărul prelungirilor, - b) după lungimea axonului, - c) după forma pericarionului.

a) După numărul prelungirilor se deosebesc neuroni multipolari, bipolari, unipolari şi pseudounipolari (Fig.92).

Neuronii multipolari reprezintă majoritatea celulelor nervoase. Au o formă stelată, cu numeroase prelungiri. Nucleul este mare, sferic, situat central şi conţine un nucleol proeminent. Ei pot fi motori sau senzitivi şi sînt situaţi în interiorul sau în afara sistemului nervos central.

Neuronii bipolari au o formă ovalară sau fuziformă şi prezintă cîte o prelungire la nivelul fiecărei extremităţi. Nucleul este ovalar, adesea situat excentric. Aceşti neuroni se găsesc în retină, în ganglionul lui Scarpa şi Corti. Neuronii simpatici sînt adesea de tip bipolar.

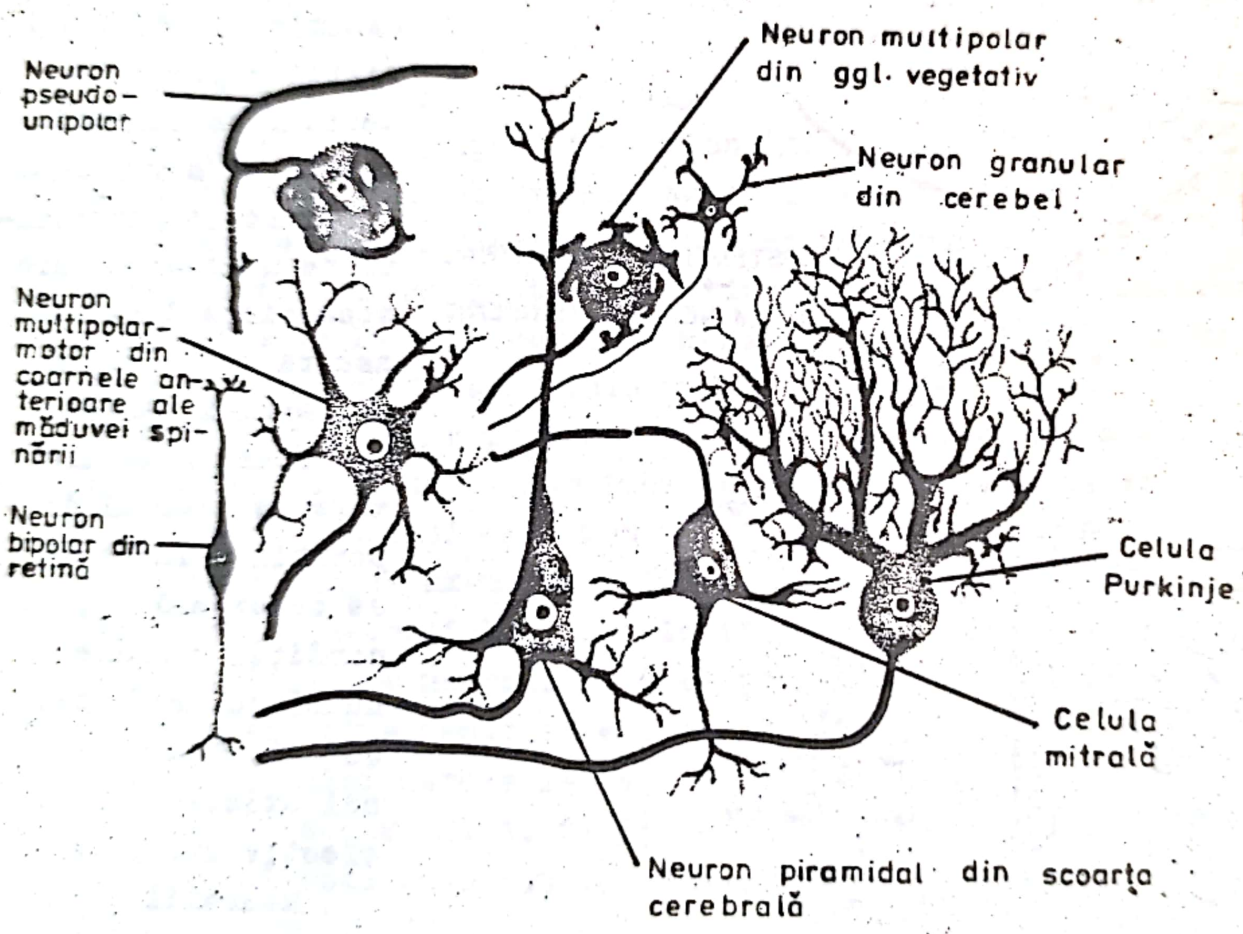

Fig.92. Diverse forme de neuroni.

Neuronii unipolari se caracterizează printr-o prelungire unică axonală. Sînt celule rare, ei se găsesc în retină (celulele amacrine).

Neuronii pseudounipolari sau celulele în T se găsesc în ganglionii rahidieni (spinali). Sînt celule sferice, cu nucleu mare, rotund şi central. Au o prelungire, iniţial unică, care se divide în două ramuri : una dendritică şi alta axonică. La embrion aceşti neuroni

sînt bipolari, însă, ca urmare a rotaţiei corpului celular, cele două prelungiri devin alăturate şi formează o ramură comună.

b) După lungimea axonului neuronii se împart în : neuroni de tip Golgi I, cu axonul lung, de aproximativ 1 metru (neuronii de proiecţie din scoarţa cerebrală) şi neuroni de tip Golgi II caracterizaţi printr-un axon scurt, ce se ramifică în vecinătatea pericarionului (neuronii de asociaţie).

c) După forma pericarionului neuronii sînt clasificaţi în rotunzi, ovalari, fuziformi, piramidali etc.

Din punct de vedere funcţional totalitatea neuronilor indiferent de caracterele lor morfologice, se clasifică în trei tipuri fundamentale :

- neuronii motori sînt de obicei mari, multipolari, cu axonul lung. Din acest grup fac parte celulele piramidale ale scoarţei şi neuronii multipolari din cornul anterior al măduvei.

- neuronii de asociaţie sînt mici, adesea multipolari, uneori însă şi bipolari.

- neuronii senzitivi sau receptori sînt de tip pseudounipolari, fiind reprezentaţi prin celulele din ganglionii spinali.

Prin cercetări recente s-a demonstrat marea complexitate şi heterogenitate funcţională a neuronilor. Astfel neuronii motori pot fi de tip excitator sau inhibitor. S-a arătat, prin studii histochimice, existenţa de receptori dopaaminergici, noradrenergici, 5-hidroxi-triptaminergici, purinergici etc.

Distribuţia neuronilor este bine precizată. Astfel,toţi neuronii receptori (senzitivi), sînt situaţi în afara sistemului nervos central, fiind localizaţi în ganglionii anexaţi nervilor cranieni şi rădăcinilor dorsale ale nervilor rahidieni. Toţi ceilalţi neuroni motori (cu excepţia neuronilor vegetativi) şi de asociaţie, sînt situaţi în interiorul axului cerebro-spinal.

Structura şi ultrastructura pericarionului

Nucleul este de obicei unic (cu rare excepţii neuronii spinali şi simpatici pot prezenta doi nuclei), mare, sferic, situat central (Fig.93). Este sărac în cromatină, care este fin dispersată, dîndu-i un aspect vezicules. Membrana nucleară prezintă numeroşi pori. Există întotdeauna 1-2 nucleoli. Caracterul eucrom al nucleului şi prezenţa nucleolilor sînt indiciile unei intense activităţi metabolice.

sînt bipolari, însă, ca urmare a rotaţiei corpului celular, cele două prelungiri devin alăturate şi formează o ramură comună.

b) După lungimea axonului neuronii se împart în : neuroni de tip Golgi I, cu axonul lung, de aproximativ 1 metru (neuronii de proiecţie din scoarţa cerebrală) şi neuroni de tip Golgi II caracterizaţi printr-un axon scurt, ce se ramifică în vecinătatea pericarionului (neuronii de asociaţie).

c) După forma pericarionului neuronii sînt clasificaţi în rotunzi, ovalari, fuziformi, piramidali etc.

Din punct de vedere funcţional totalitatea neuronilor indiferent de caracterele lor morfologice, se clasifică în trei tipuri fundamentale :

- neuronii motori sînt de obicei mari, multipolari, cu axonul lung. Din acest grup fac parte celulele piramidale ale scoarţei şi neuronii multipolari din cornul anterior al măduvei.

- neuronii de asociaţie sînt mici, adesea multipolari, uneori însă şi bipolari.

- neuronii senzitivi sau receptori sînt de tip pseudounipolari, fiind reprezentaţi prin celulele din ganglionii spinali.

Prin cercetări recente s-a demonstrat marea complexitate şi eterogenitate funcţională a neuronilor. Astfel neuronii motori pot fi de tip excitator sau inhibitor. S-a arătat, prin studii histochimice, existenţa de receptori dopaaminergici, noradrenergici, 5-hidroxi-triptaminergici, purinergici etc.

Distribuţia neuronilor este bine precizată. Astfel,toţi neuronii receptori (senzitivi), sînt situaţi în afara sistemului nervos central, fiind localizaţi în ganglionii anexaţi nervilor cranieni şi rădăcinilor dorsale ale nervilor rahidieni. Toţi ceilalţi neuroni motori (cu excepţia neuronilor vegetativi) şi de asociaţie, sînt situaţi în interiorul axului cerebro-spinal.

Structura şi ultrastructura pericarionului

Nucleul este de obicei unic (cu rare excepţii neuronii spinali şi simpatici pot prezenta doi nuclei), mare, sferic, situat central (Fig.93). Este sărac în cromatină, care este fin dispersată, dîndu-i un aspect veziculos. Membrana nucleară prezintă numeroşi pori. Există întotdeauna 1-2 nucleoli. Caracterul eucrom al nucleului şi prezenţa nucleolilor sînt indiciile unei intense activităţi metabolice.

Nucleii neuronilor mici sînt mai intens cromatici. La femeie se observă cu uşurinţă cromatina sexuală, localizată lîngă nucleol sau la periferia nucleului.

Corpul celular este reprezentat prin citoplasmă (neuroplasmă) care este abundentă, relativ vîscoasă şi slab colorabilă, deci greu vizibilă, aparent vidă. Membrana celulară, denumită neurolemă este de tip comun (trilamelară, de natură lipoproteică). Ea este dublată de membranele celulare ale elementelor gliale satelite.

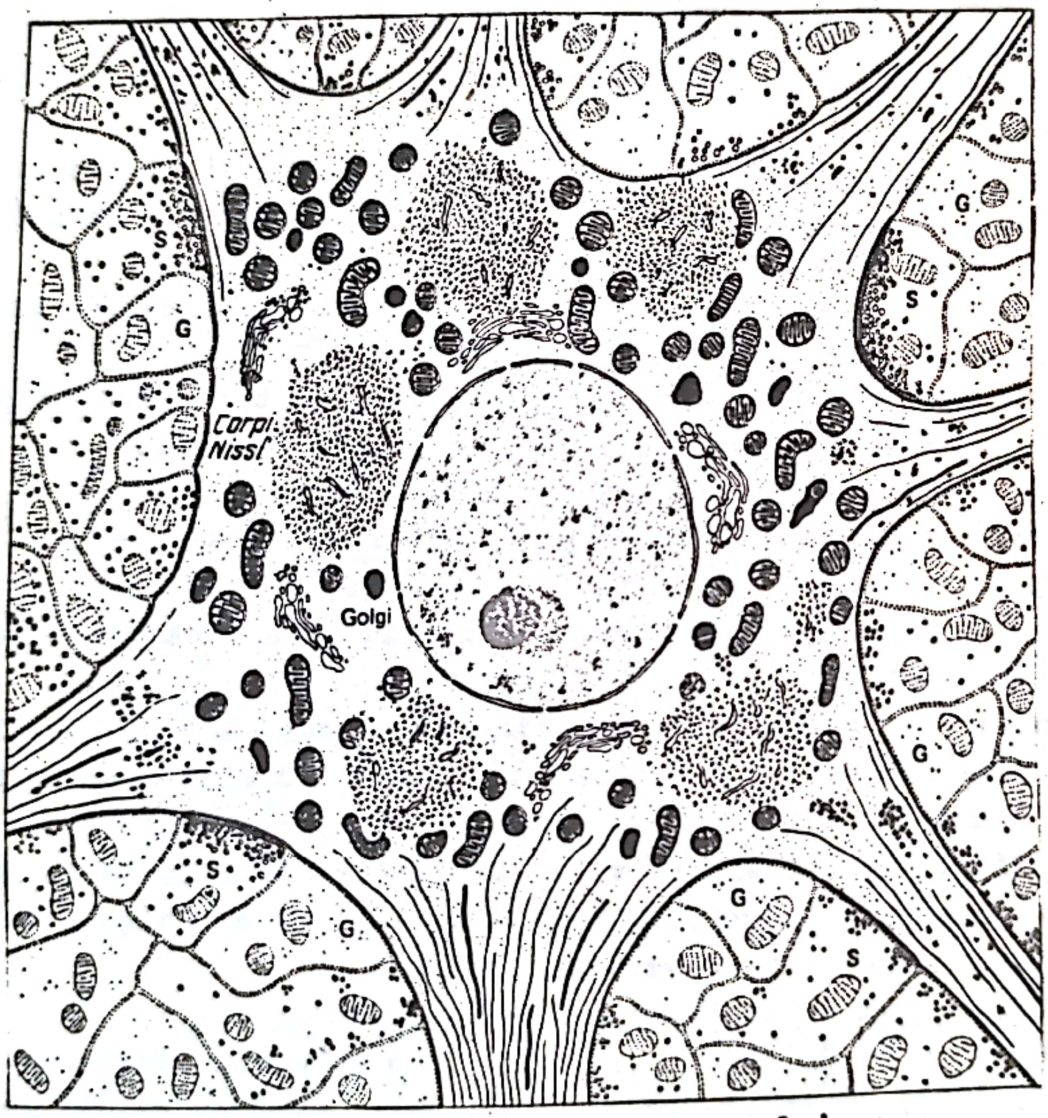

Fig.93. Ultrastructura neuronului.
Se pot observa zone de contacte sinaptice (S) alternînd cu zone în care prelungirile gliale (G) se aplică pe neuron.

Neuroplasma conţine organitele comune si pe cele specifice. Dintre organitele comune : mitocondriile sînt răspîndite în toată neuroplasma ca şi în prelungirile neuronale, mai ales în porţiuni-

le terminale ale acestora. Sînt mai mici decît în alte ţesuturi şi prezintă două particularităţi : cristele sînt orientate paralel cu axul lung, iar granulele dense din matricea mitocondriei lipsesc sau sînt rare. Aparatul Golgi este bine reprezentat, situat juxtanuclear. Lizozomii sînt dispersaţi în întreaga citoplasmă, predominînd sub formă de corpi multiveziculari în dendrite. Centrul celular (centrozomul) este prezent numai în celulele tinere (neuroblaste), uneori este vizibil şi în cele adulte.

Organitele specifice sînt reprezentate prin substanţa tigroidă a lui Nissl, neurofibrile şi neurotubuli.

Substanta tigroidă sau corpusculii lui Nissl (Fig.93)(substanţa bazofilă) apare în preparatele fixate în alcool şi colorate cu substanţe bazice (albastru de crezil, albastru de toluidină) sub forma unor granulaţii bazofile, rotunde, alungite sau poligonale, răspîndite în toată citoplasma şi în porţiunea iniţială a dendritelor, lipsind în axon şi în conul său de emergenţă. Numărul, forma şi repartiţia corpusculilor tigroizi diferă în variatele tipuri de neuroni.

La microscopul electronic substanţa tigroidă (bazofilă) este reprezentată prin ergastoplasmă (reticul endoplasmatic rugos) şi prin numeroşi ribozomi liberi, dispuşi sub formă de polizomi. Substanţa tigroidă Nissl este bine reprezentată în neuronii caracterizaţi printr-o mare activitate şi prin procese intense de sinteză proteică, cum sînt neuronii motori. Substanţa tigroidă se modifică atît în conditii fiziologice cît şi în numeroase leziuni neuronale. Astfel, procesele de excitaţie şi inhibiţie sînt însoţite de cromatoliză, urmată de hipercromatoză. Cromatoliza este caracteristică proceselor de îmbătrînire şi suferinţelor neuronale (Gh.Marinescu).

Rezultă că pericarionul prezintă toate caracterele unei celule active metabolic : nucleu eucrom, nucleoli bine evidenţi, prezenţa unei ergastoplasme bine dezvoltată şi a numeroşi ribozomi liberi (polizomi). Corpul neuronului, în afară de funcţiile sale specifice, are rolul major de sinteză proteică, asigurînd reînoirea protoplasmei, inclusiv a celor mai îndepărtate extremităţi dendritice şi axonice. Sinteza proteică este intensă nu numai în decursul creşterii şi regenerării prelungirilor neuronale, ci şi în cursul funcţionării normale a neuronului. (Prin studii cu aminoacizi marcaţi s-a obser-

vat la numai cîteva minute de la injectare, încorporarea lor în proteinele din jurul nucleului, apoi apariţia în conul de emergenţă a axonului, de unde s-au „scurs" în axon cu o viteză de 1,5 mm pe zi).

Neurofibrilele sînt organitele specifice ale neuronilor evidenţiabile numai prin impregnări argentice. Se prezintă sub forma unor filamente fine, prezente în citoplasmă ca o reţea care ordonează şi determină dispoziţia corpilor lui Nissl. In prelungiri, neurofibrilele se dispun sub formă de fascicule paralele. Ele sînt mai numeroase în neuronii mari decît în cei mici. Neurofibrilele sînt de natură proteică, cu o componentă fosfolipidică. Ele sînt alcătuite din subunităţi numite neuroprotofibrile, ce au diametrul de 60-100 Å şi reprezintă filamente neramificate, dispuse în fascicule printre corpii lui Nissl. Fiecare neurofilament este format din proteine globulare aranjate în spirală.

Rolul fiziologic al neurofibrilelor nu este complet clarificat. Intervenţia lor în conducerea influxului nervos pare puţin probabilă. Neurofibrilele reprezintă, ca şi tonofibrilele din celulele epiteliale, structuri de suport, cu un anumit rol în histogeneza şi orientarea fibrelor nervoase.

Neurotubulii au fost evidenţiaţi la microscopul electronic de către Palay (1968) sub forma unor structuri cilindrice, lungi şi subţiri, drepte sau uşor încurbate, cu diametrul de 200 Å. Se găsesc atît în citoplasmă cît şi în prelungiri, fiind mai numeroşi în axoni, mai ales în conul de emergenţă. Par a fi direct implicaţi în procesul de excitabilitate electrică a segmentului proximal al axonului: contracţiile lor ritmice modifică forma şi calibrul segmentului axonal şi, consecutiv, permeabilitatea membranei celulare la acest nivel, cu schimbarea potenţialului de membrană.

Celulele nervoase conţin o serie de incluziuni : granule de pigment melanic, mai numeroase în neuronii din locus niger, cu semnificaţie funcţională necunoscută. Granulele de lipofuscină sînt prezente în celulele ganglionare şi în unele celule din sistemul nervos central şi cresc cantitativ odată cu vîrsta. Glicogenul prezent în celulele embrionare, nu apare în cantităţi demonstrabile histochimic în celulele nervoase adulte. Lipidele pot reprezenta fie material de rezervă, fie rezultatul unor metabolisme patologice.

Scanned with OKEN Scanner

Echipamentul enzimatic al neuronilor este complex şi este reprezentat prin enzime oxido-reductoare, enzimele ciclului Krebs şi a celui pentozic, enzimele glicolizei anaerobe, ca şi prin enzimele lizozomale (fosfataze acide, sulfataze, ribonucleaze, peptidaze).

Prelungirile neuronilor - dendritele şi axonul, reprezintă expansiuni ale citoplasmei, denumite dendroplasmă şi respectiv axoplasmă, delimitate de membrana citoplasmatică, de dendrolemă şi respectiv axolemă.

Dendritele sînt structuri receptoare; ele recepţionează influxul nervos de la nivelul altor prelungiri şi îl conduc spre corpul celular, deci în sens celulipet (Fig.91). Ele sînt numeroase, relativ scurte si puternic ramificate. Suprafaţa lor este fin neregulată, cu aspect spinos sau varicos. Aceşti spini reprezintă în realitate contacte sinaptice. In porţiunea lor iniţială, mai groasă, conţin, spre deosebire de conul de emergenţă al axonului, corpii Nissl. La nivelul lor se mai găsesc neurofibrile, mitocondrii si microtubuli.

Axonul reprezintă o structură efectoare, care conduce influxul nervos de la neuron spre celule efectoare sau spre alti neuroni, deci în sens celulifug. Suprafaţa axonului este netedă, regulată. Axonul emite ramuri colaterale, în unghi drept, dar nu se ramifică decît în porţiunea terminală, unde stabileşte contacte sinaptice. Conul de emergenţă este lipsit de substanţă tigroidă, dar conţine numeroşi microtubuli şi mitocondrii. Porţiunea iniţială a axonului, pînă la teaca de mielină prezintă un prag de excitabilitate mai mic decît al pericarionului si dendritelor, şi conţine un strat dens de material fin granular, ce dublează axolema, numeroşi ribozomi şi microtubuli dispuşi în fascicule.

Prelungirile neuronale, atît în interiorul sistemului nervos central, cît şi în afara lui, sînt protejate de o serie de structuri tubulare numite teci; se formează astfel fibrele nervoase.

Prelungirea neuronală din fibra nervoasă, fie că este axonică, fie dendritică, poartă numele de cilindrax sau neurit şi este formată din neuroplasmă delimitată de neurolemă.

Din punct de vedere topografic există fibre nervoase centrale si periferice, iar din punct de vedere structural se deosebesc fibre

nervoase mielinice şi amielinice. Microscopia electronică a demonstrat însă că şi fibrele amielinice conţin o teacă extrem de subţire de mielină, ce nu poate fi observată la microscopul optic.

Fibra nervoasă embrionară este lipsită de teci, fiind reprezentată numai prin prelungirile neuronale. In decursul dezvoltării apare mai întîi o teacă glială, formată,în cazul fibrelor centrale, dintr-o manta neuniformă si discontinuă de celule gliale centrale - oligodendroglii -, iar în cazul fibrelor periferice, dintr-o manta continuă de celule gliale periferice - celulele lui Schwann. Celulele gliale, atît cele centrale cît şi cele periferice, elaborează o a doua teacă, de natură lipoproteică - teaca de mielină.

Fibra nervoasă periferică mielinică reprezintă elementul structural fundamental şi caracteristic al nervilor periferici cerebrospinali. In centru ea conţine o prelungire neuronală (dendritică sau axonică) numită cilindrax sau neurit. Acesta este învelit în trei teci tubulare : teaca de mielină, teaca glială Schwann şi teaca conjunctivă endo-neurală.

Teaca de mielină apare ca un tub de culoare albă strălucitoare. Este de natură lipoproteică (60 % lipide şi 40 % proteine), insolubilă în apă, solubilă în alcool, eter, cloroform şi xilol. Pe preparate incluse în parafină nu poate fi evidenţiată, întrucît componenta lipidică se dizolvă, iar proteinele rămîn precipitate sub forma unei reţele de neurokeratină. Prin secţionare la congelare, sau prin includerea la celoidină, teaca de mielină se colorează în albastru negru cu hematoxilină ferică şi în negru cu tetraoxid de osmiu. Se poate observa că teaca de mielină lipseşte în porţiunea iniţială şi terminală a fibrei nervoase si că nu este o structură continuă, fiind formată din segmente cilindrice suprapuse, ce sînt separate prin şanţuri circulare numite strangulaţiile lui Ranvier (sau nodulii lui Ranvier) (Fig.91,mijloc). Microscopia electronică a demonstrat la nivelul acestor strangulaţii existenţa unui număr mare de mitocondrii şi de protoneurofibrile, precum şi a unor granule dense şi mici vezicule dispuse de-a lungul neuritului (Fig.94 jos). Tot la nivelul acestor strangulaţii iau naştere ramurile colaterale ale axonului, care este acoperit numai de prelungirile citoplasmatice ale celulelor Schwann.

Tot prin utilizarea sărurilor de osmiu se mai pot observa de-a lungul unui segment internodal nişte despicături oblice în teaca de

mielină, numite incizurile lui Schmidt-Lantermann ce reprezintă zone în care citoplasma celulelor lui Schwann este antrenată în teaca de mielină în timpul procesului de răsucire în jurul neuritului (Fig.94 sus); semnificaţia lor funcţională nu este încă cunoscută.

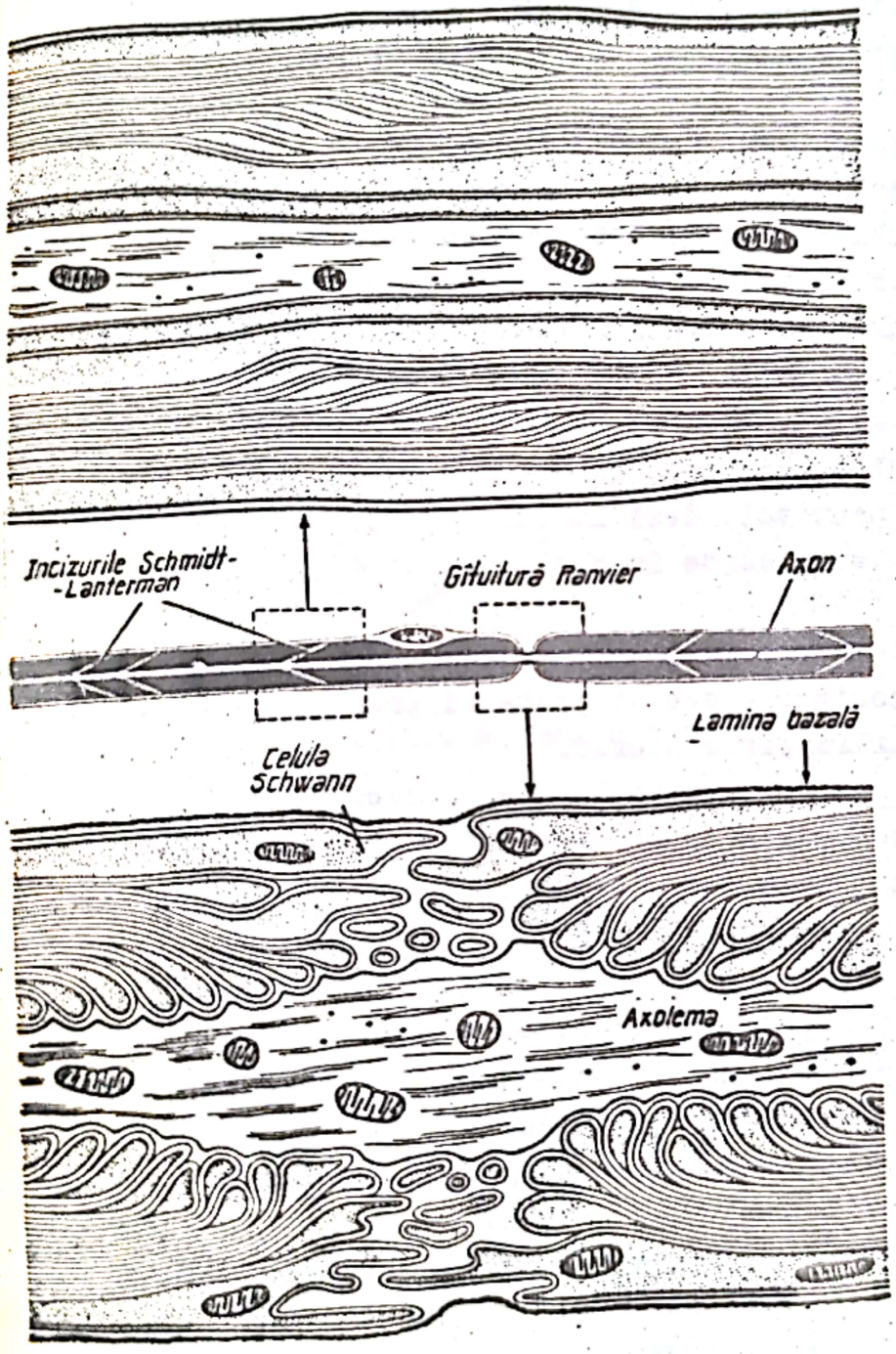

Fig.94. Structura electrono-microscopică a fibrei nervoase periferice mielinizate.

Omogenă la microscopul optic, teaca de mielină apare în lumina polarizată, în difracţia cu raze X şi în microscopia electronică, ca fiind formată din linii dense şi clare, dispuse concentric, liniile clare corespunzînd straturilor lipidice, iar cele dense straturilor proteice.

Semnificaţia funcţională a tecii de mielină este complexă. Pe lîngă funcţia sa trofică şi de protecţie, teaca de mielină are un rol important în conducerea influxului nervos: lamelele lipoproteice constituie o barieră pentru ionii necesari conducerii influxului nervos, care este eliberat numai la nivelul strangulaţiilor Ranvier. Astfel, conducerea influxului se realizează "în salturi" cu economie de material şi energie (Fig.98).

Teaca de mielină reprezintă o structură specializată, care apare tîrziu în dezvoltarea filo- şi ontogenetică. Este rar întîlnită la animalele nevertebrate. La om procesul de mielinizare începe în lunile IV-V de viaţă intrauterină, mielinizarea completă realizîndu-se la sfîrşitul celui de al doilea an de viaţă.

Mielina este o parte integrantă a celulei Schwann. Iniţial, fibra nervoasă este amielinică şi situată în afara celulei lui Schwann, apoi ea pătrunde într-un jgheab, fiind înconjurată de citoplasma şi de plasmalema celulei Schwann. Urmează fuziunea buzelor jgheabului cu constituirea mezaxonului şi deci fuziunea celor două membrane celulare. Printr-un proces insuficient cunoscut, celula Schwann face o mişcare de rotaţie în jurul neuritului, realizîndu-se încolăcirea membranelor celulare fuzionate şi formarea unui mezaxon intern şi altuia extern. Se produce ulterior restructurarea membranelor din jur, constituindu-se aspectul concentric, cu alternanţă de lamele clare şi întunecate. Astfel, neuritul, deşi înconjurat de membrană modificată a celulei Schwann, se găseşte în realitate în afara celulei (Fig.95).

Tulburările de mielinizare apar în bolile ereditare. La adult demielinizarea are consecinţe grave şi poate fi produsă de virusuri, procese alergice, tulburări circulatorii.

La nivelul substanţei albe a sistemului nervos central, teaca de mielină reprezintă o expansiune a celulelor oligodendrogliale, ce sînt situate la distanţă de neurit. Acestea emit prelungiri celulare ce se vor lăţi şi vor înconjura neuritul, alcătuind teaca de mielină.

Teaca glială a lui Schwann (Neurolema sau nevrilema) se găseşte în afara tecii de mielină şi apare la microscopul optic ca o membrană subţire, transparentă, amorfă şi elastică, ce trece peste strangulaţiile lui Ranvier şi este reprezentată printr-un şir de nuclei. Nucleii sînt situaţi într-o scobitură a tecii de mielină şi sînt înconjuraţi de o redusă cantitate de citoplasmă, în care se găsesc mitocondrii, ribozomi, aparat Golgi.

Microscopia electronică a demonstrat lipsa de continuitate a acestei teci gliale, care este formată din celule perfect individualizate, fiecare celulă formînd o structură tubulară, care înconjoară un segment mielinic situat între două strangulaţii inelare Ranvier.

Scanned with OKEN Scanner

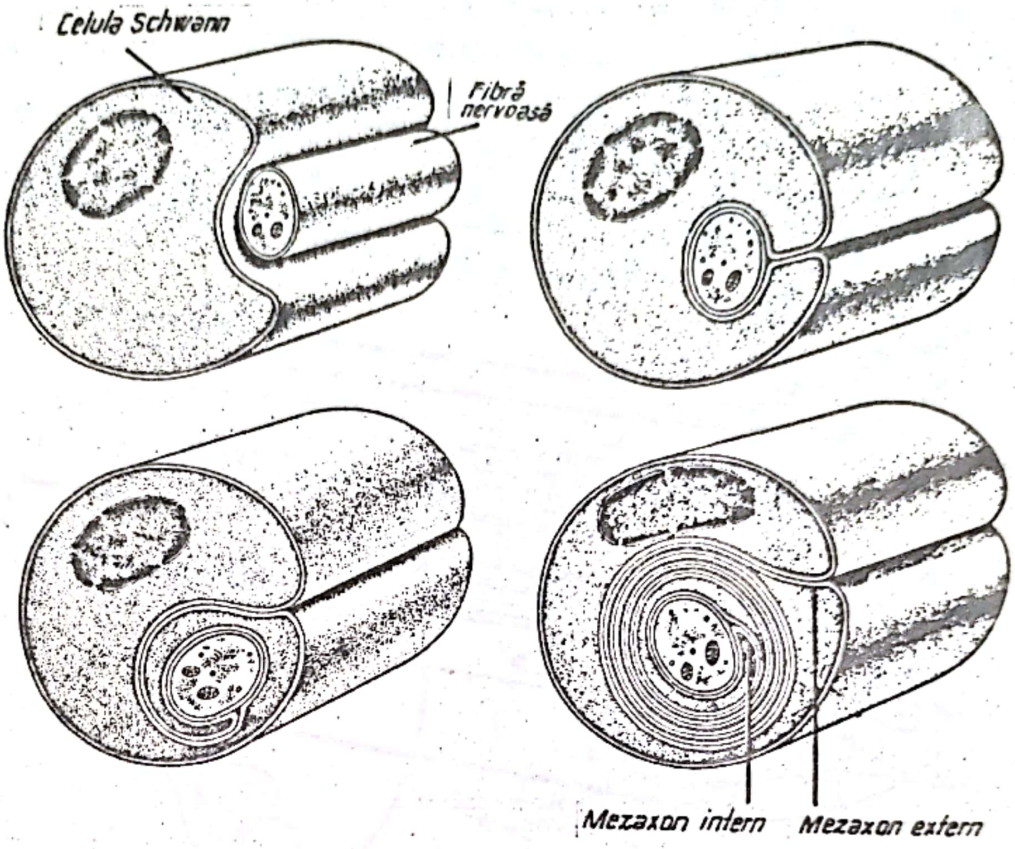

Fig.95. Formarea tecii de mielină.

La nivelul acestor strangulaţii celulele Schwann stabilesc contacte, fiind solidarizate prin interdigitaţii (Fig.94 jos).

Teaca conjunctivă endoneurală sau teaca lui Henle sau Key - Retzius, este constituită dintr-o reţea conjunctivă ce învelește teaca glială a lui Schwann. Este singura teacă în mod real continuă, dispărînd numai la nivelul terminaţiei fibrei nervoase. Este formată dintr-o substanţă fundamentală, cu rare celule si fibre colagene, cu fibre reticulare si elastice. Această teacă are un rol mecanic de rezistenţă şi participă la controlul şi reglarea proceselor de permeabilitate.

Fibra nervoasă periferică amielinică (Fig.96) şi fibra Remak sînt de fapt mielinice, teaca de mielină fiind foarte subţire este invizibilă la microscopul optic. Ea a fost individualizată în lumina polarizată şi prin difracţia cu raze X. La microscopul electronic, unul sau mai mulţi axoni pot fi înconjuraţi de o singură celulă Schwann, fiind cuprinşi în înfundăturile citoplasmei, realizînd mai mulţi mezaxoni.

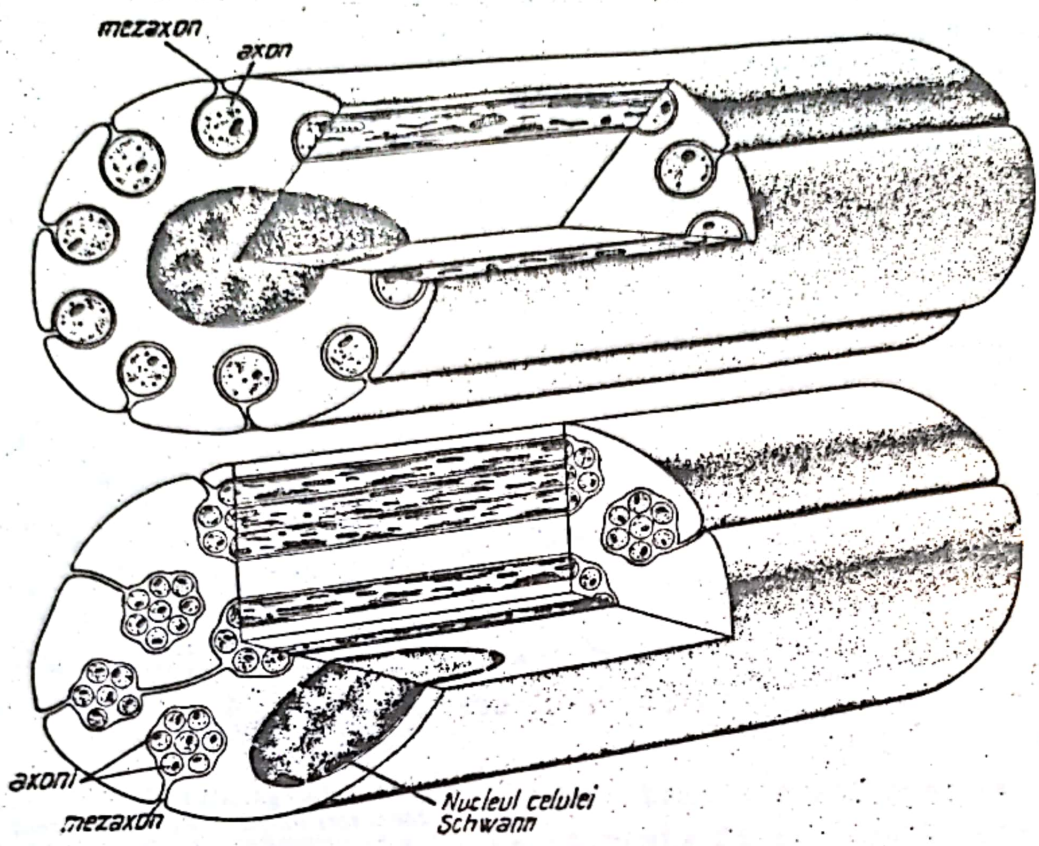

Fig.96. Tipuri de fibră nervoasă nemielinizată.

Fibra Remak, în general vegetativă, are aceiasi structură, dar este mai subţire.

Fibra nervoasă centrală este ca si cea periferică mielinică şi amielinică, oligodendroglia înlocuind teaca Schwann, iar teaca endoneurală lipseste.

Din punct de vedere funcţional fibrele nervoase sînt : motorii, secretorii, senzitive, fibre de asociaţie si fibre vegetative cu rol motor si senzitiv. Fibrele vegetative sînt mielinice si amielinice.

Fibrele nervoase se ramifică în porţiunea distală. Prin aceste ramificaţii neuronii intră în relaţii unii cu alţii, cu celulele efectoare sau cu elementele receptoare, legăturile făcîndu-se prin intermediul sinapselor. Există trei tipuri de sinapse :

- sinapsa axosomatică, care realizează contactul între terminaţiile axonice ale unui neuron cu pericarionul altui neuron;
- sinapsa axo-dendritică prin care se stabileste contactul între un axon şi o dendrită;

- sinapsa neuro-musculară (joncţiunea neuro-musculară sau placa motorie) ce asigură transmiterea influxului nervos de la nerv la organul efector : muşchiul striat (Fig.97).

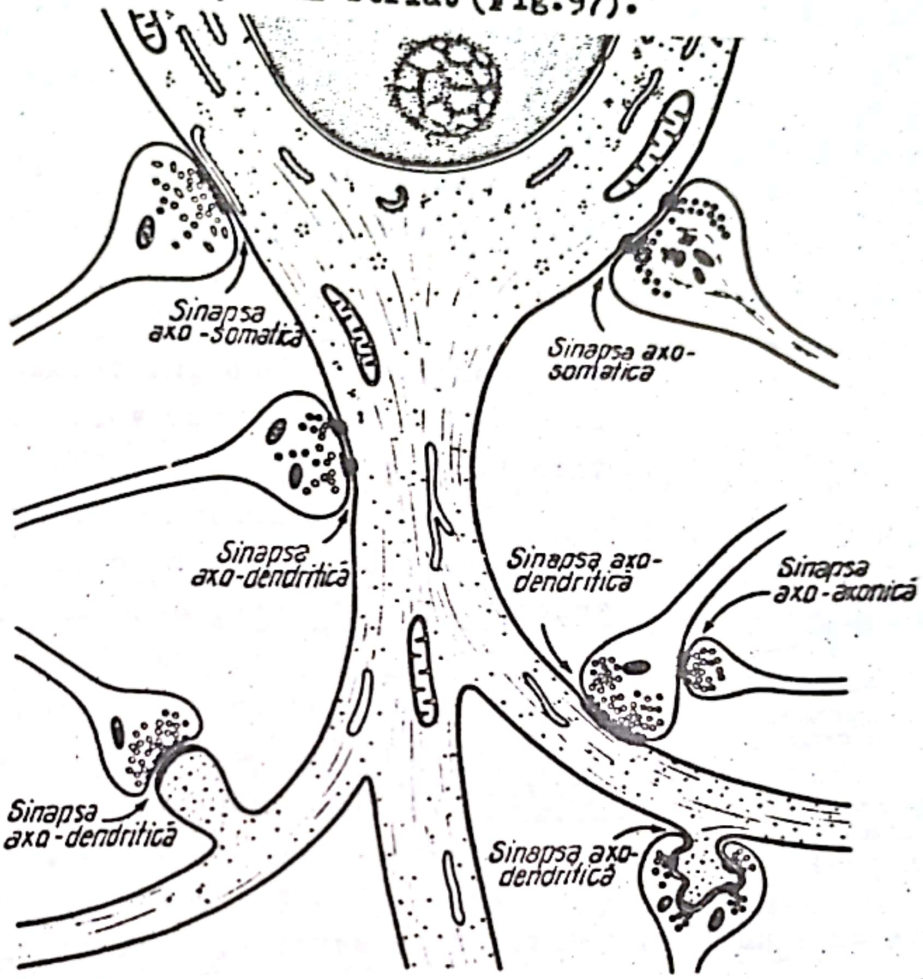

Fig.97. Tipuri de sinapse ce apar la nivelul neuronului. Tipul de sinapsă axo-axonică se întîlneşte foarte rar.

Din punct de vedere funcţional sînt descrise două tipuri de sinapse : electrică şi chimică. Structura sinapselor descrisă în histologia clasică de către Ramon y Cajal (1903) a fost detailată prin microscopia electronică. Astfel, s-a precizat discontinuitatea structurală a sinapselor, fiind alcătuite din două membrane : presinaptică şi postsinaptică, separate de un spaţiu : spaţiul sau şanţul sinaptic.

Membrana presinaptică (de origine axonică) apare ca un buton sau o pungă cu un diametru mediu de 0,4 - 4 microni, ce este format din axoplasmă şi este delimitat de axolemă. Axoplasma conţine numeroase mitocondrii, grămezi de mici vezicule - veziculа sinaptice şi protoneurofibrile (neurofilamente) (Fig.98). Mitocondriile sînt si-

- sinapsa neuro-musculară (joncţiunea neuro-musculară sau placa motorie) ce asigură transmiterea influxului nervos de la nerv la organul efector : muşchiul striat (Fig.97).

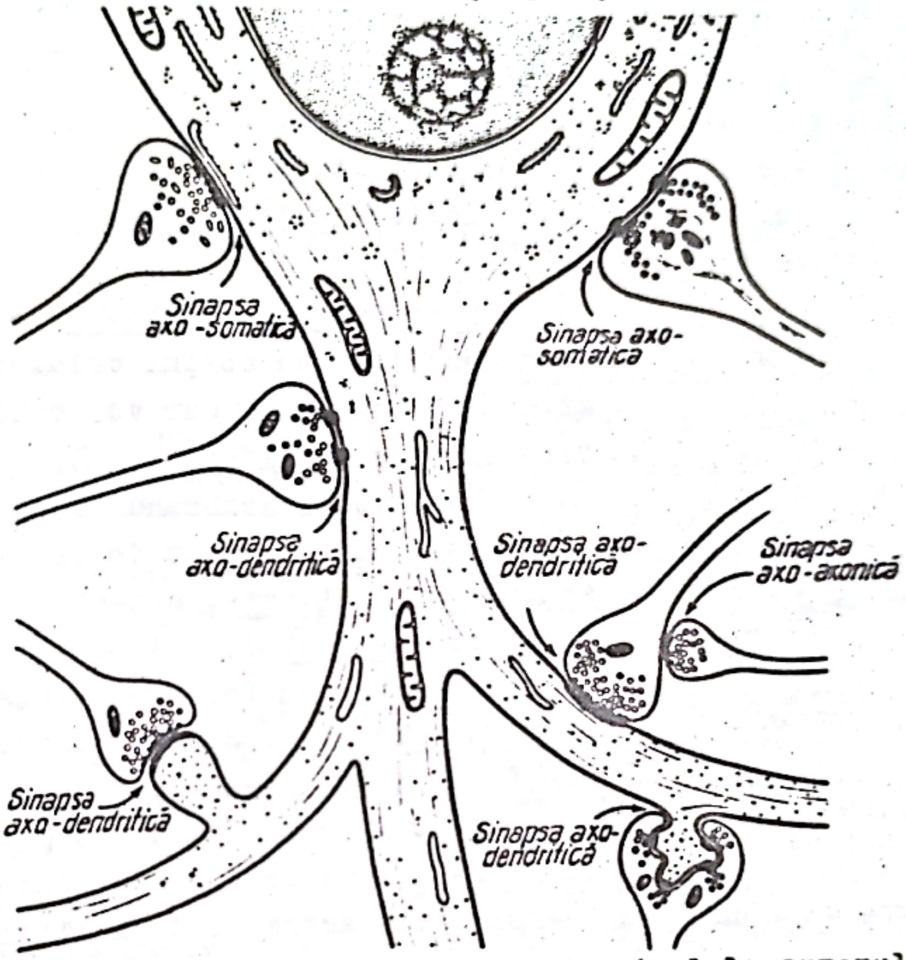

Fig.97. Tipuri de sinapse ce apar la nivelul neuronului. Tipul de sinapsă axo-axonică se întîlneşte foarte rar.

Din punct de vedere funcţional sînt descrise două tipuri de sinapse : electrică şi chimică. Structura sinapselor descrisă în histologia clasică de către Ramon y Cajal (1903) a fost detaliată prin microscopia electronică. Astfel, s-a precizat discontinuitatea structurală a sinapselor, fiind alcătuite din două membrane : presinaptică şi postsinaptică, separate de un spaţiu : spaţiul sau şanţul sinaptic.

Membrana presinaptică (de origine axonică) apare ca un buton sau o pungă cu un diametru mediu de 0,4 - 4 microni, ce este format din axoplasmă şi este delimitat de axolemă. Axoplasma conţine numeroase mitocondrii, grămezi de mici vezicule - veziculă sinaptice şi protoneurofibrile (neurofilamente) (Fig.98). Mitocondriile sînt si-

tuate în zona mijlocie a butonului, veziculele sinaptice au un conţinut clar în care se găsesc mediatori chimici. Se pare că veziculele sinaptice se formează în pericarion la nivelul zonei Golgi, de unde migrează în sens distal prin axon. Neurofilamentele se opresc în porţiunea iniţială a butonului sinaptic, unde formează o retea sau un inel; ele sînt în strîns contact cu veziculele sinaptice şi cu mitocondriile. Au mai fost descrise vezicule granulare şi vezicule de neurosecreţie.

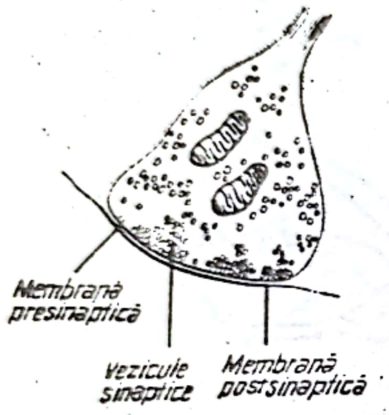

Fig.98. Ultrastructura sinapsei.

Membrana postsinaptică reprezentată prin dendrită sau corpul celular, are o structură similară, dar veziculele sinaptice lipsesc (vezi şi Fig.93).

La nivelul membranelor ce mărginesc şanţul sinaptic au fost descrise zone de contact specializate, aşa-numitele îngroşări pre- şi postsinaptice. In sistemul nervos central au fost semnalate şi nişte joncţiuni închise, de tip nexus, ce apar sub forma a trei benzi întunecate, separate prin două benzi luminoase (unitate de membrană 5 laminară) - sau discuri sinaptice implicate după unii în transmisia electrică, după alţii în cea chimică.

In afară de evidenţierea ei morfologică, sinapsa este demonstrată şi prin următoarele aspecte funcţionale : 1) la nivelul sinapsei există o uşoară întîrziere a influxului nervos; 2) sinapsa transmite influxul numai într-o direcţie unică, conform legii polarizării dinamice; 3) sinapsa oboseşte mai uşor şi este mai sensibilă la acţiunea unor droguri decît fibra nervoasă; 4) distrugerea pericarionului este urmată de dezintegrarea prelungirilor sale,dar nu afectează sinapsa, care rămîne integră.

Transmiterea influxului nervos este un fenomen complex, ea se face prin sinapsele electrice, dar mai ales prin cele chimice, prin intermediul mediatorilor chimici (acetilcolină, adrenalină), care sînt elaboraţi de primul neuron, atunci cînd este excitat. Excitaţia este declansată la nivelul prelungirilor care sînt mai sensibile decît pericarionul. La nivelul axolemei are loc un proces de depola-

rizare, membrana celulară devine permeabilă pentru ionii de sodiu, care pătrund prin porii deschişi, în interiorul celulei sau a prelungirilor. Se realizează creşterea potenţialului electric din interiorul celulei, care este negativ, ia naştere o undă de depolarizare a membranei, iniţial localizată, apoi extinsă de-a lungul întregii fibre nervoase (Fig.99). Acetilcolina eliberată de primul neuron se fixează la nivelul unor „receptori specifici" (macromolecule proteice, localizate în membrana celulară). Porii membranei celulare se deschid, simultan cu pătrunderea ionilor, care vor declanşa influxul nervos în cel de-al doilea neuron.

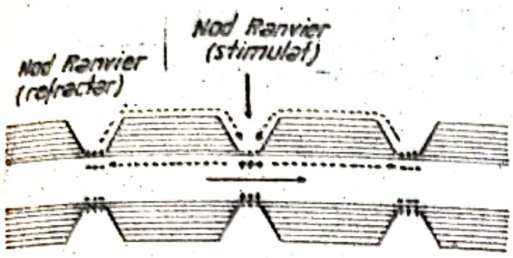

Fig.99. Conducerea influxului nervos printr-o fibră nervoasă mielinizată.

Existenţa sinapselor a explicat şi modul în care se realizează legăturile interneuronale şi anume prin teoria contiguităţii sau neuronală după care legăturile sînt de contact, de contiguitate şi nu de continuitate, aşa cum se admitea în trecut, considerîndu-se că neurofibrilele ar trece dintr-un neuron în altul.

Nevroglia este reprezentată prin totalitatea celulelor auxiliare de susţinere şi protecţie. Aceste celule au importante funcţii trofice, nutritive şi metabolice. Ele participă în procesul de elaborare a mielinei ca şi în procesele de apărare şi de reparare a ţesutului nervos. Spre deosebire de neuroni, celulele nevroglice au o mare capacitate regenerativă, iar modificările lor calitative şi cantitative reprezintă criterii de diagnostic pentru diferitele afecţiuni nervoase.

Fiind dotate cu o mare capacitate mitotică şi proliferativă, celulele gliale sînt singurele elemente ale ţesutului nervos care dau naştere tumorilor cerebrale (acelaşi potenţial tumorigen au şi celulele meningelui moale, care nu fac parte din ţesutul nervos).

Celulele nevroglice sînt formate dintr-un corp celular, cu numeroase prelungiri, cu un aspect caracteristic de „stea de mare". Ele sînt lipsite atît de corpi tigroizi cît şi de neurofibrile. În colorafiile uzuale sînt greu vizibile, fiind identificate numai prin nucleii lor. Se evidenţiază prin impregnări cu argint şi aur.

rizare, membrana celulară devine permeabilă pentru ionii de sodiu, care pătrund prin porii deschişi, în interiorul celulei sau a prelungirilor. Se realizează creşterea potenţialului electric din interiorul celulei, care este negativ, ia naştere o undă de depolarizare a membranei, iniţial localizată, apoi extinsă de-a lungul întregii fibre nervoase (Fig.99). Acetilcolina eliberată de primul neuron se fixează la nivelul unor „receptori specifici" (macromolecule proteice, localizate în membrana celulară). Porii membranei celulare se deschid, simultan cu pătrunderea ionilor, care vor declanşa influxul nervos în cel de-al doilea neuron.

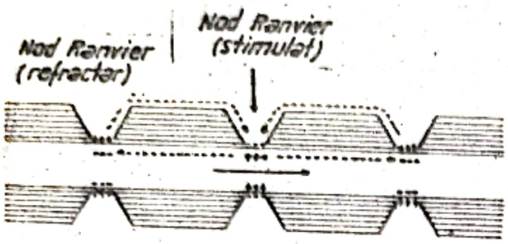

Fig.99. Conducerea influxului nervos printr-o fibră nervoasă mielinizată.

Existenţa sinapselor a explicat şi modul în care se realizează legăturile interneuronale şi anume prin teoria contiguităţii sau neuronală după care legăturile sînt de contact, de contiguitate şi nu de continuitate, aşa cum se admitea în trecut, considerîndu-se că neurofibrilele ar trece dintr-un neuron în altul.

Nevroglia este reprezentată prin totalitatea celulelor auxiliare de susţinere şi protecţie. Aceste celule au importante funcţii trofice, nutritive şi metabolice. Ele participă în procesul de elaborare a mielinei ca şi în procesele de apărare şi de reparare a ţesutului nervos. Spre deosebire de neuroni, celulele nevroglice au o mare capacitate regenerativă, iar modificările lor calitative şi cantitative reprezintă criterii de diagnostic pentru diferitele afecţiuni nervoase.

Fiind dotate cu o mare capacitate mitotică şi proliferativă, celulele gliale sînt singurele elemente ale ţesutului nervos care dau naştere tumorilor cerebrale (acelaşi potenţial tumorigen au şi celulele meningelui moale, care nu fac parte din ţesutul nervos).

Celulele nevroglice sînt formate dintr-un corp celular,cu numeroase prelungiri,cu un aspect caracteristic de „stea de mare". Ele sînt lipsite atît de corpi tigroizi cît şi de neurofibrile. În coloraţiile uzuale sînt greu vizibile, fiind identificate numai prin nucleii lor. Se evidenţiază prin impregnări cu argint şi aur.

Numărul lor este enorm, mult mai mare decît al neuronilor. Se consideră că pentru fiecare neuron ar exista 6 celule gliale.

Există două tipuri fundamentale de nevroglie : unul de origine neuroectodermală, reprezentat prin mai multe forme celulare, ce alcătuiesc macroglia şi altul ce provine din celulele mezodermice ale pieii-mater şi face parte din sistemul macrofagic, reprezentat printr-o singură celulă - microglia.

Macroglia include mai multe forme celulare, cu localizare şi semnificaţii fiziologice diferite. Există astfel o glie centrală, una periferică, precum şi o glie ependimară.

Din macroglia centrală fac parte : astrocitul sau glia protoplasmatică, astrocitul sau glia fibrilară şi oligodendroglia.

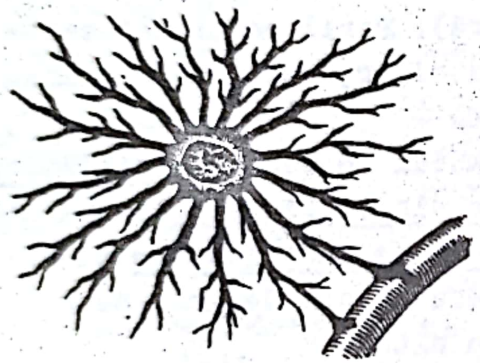

Fig.100. Astrocit protoplasmatic.

Astrocitul protoplasmatic (Fig. 100) este situat cu predominenţă în substanţa cenuşie şi se caracterizează prin prelungiri scurte, bogat ramificate şi sinuoase. Acest astrocit realizează legătura dintre capilare şi neuroni, prin prelungirile ce se lăţesc şi se aplică pe vas.

Astrocitul fibrilar sau fibros este localizat mai ales în substanţa albă şi prezintă prelungiri lungi, drepte şi puţin ramificate (Fig. 101). În citoplasmă conţine fibrile - gliofibrile - ce se continuă şi în prelungiri. Astrocitele fibrilare iau contact cu capilarele sanguine prin îngroşări ale extremităţilor numite trompe vasculare.

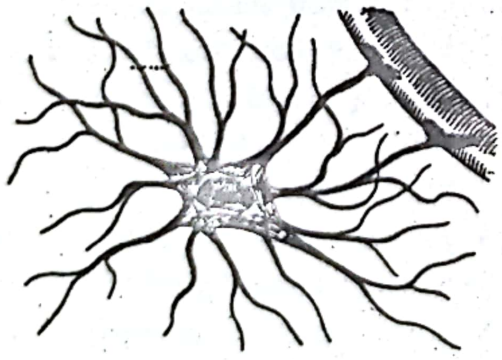

Fig.101. Astrocit fibros.

La microscopul electronic s-a observat că toate astrocitele prezintă prelungiri lameliforme, extrem de fine, ce se dispun în jurul capilarelor şi învelesc pericarionul şi dendritele mari, cu excepţia zonelor sinaptice. Ambele forme de astrocite sînt elemente puternic reactive, avînd rol esenţial în procesele de cicatrizare.

Oligodendroglia (Fig.102) se găseşte atît în substanţa albă, cît şi în cea cenuşie. Formează celulele satelite ale neuronilor şi ale vaselor, iar în substanţa albă este dispusă printre fibrele nervoase, cărora le elaborează teaca de mielină. Sînt celule mici, cu prelungiri reduse numeric, puţin ramificate, prezentînd nodozităţi.

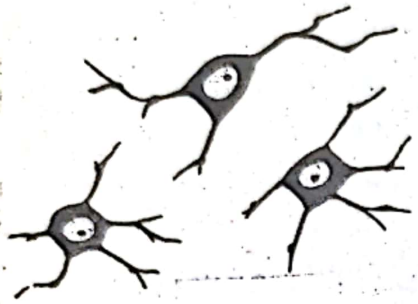

Fig.102. Oligodendroglia.

Glia periferică este reprezentată prin celulele lui Schwann, dispuse de-a lungul fibrelor nervoase, şi prin glia satelită din jurul neuronilor senzitivi din ganglionii spinali.

Glia ependimară (Fig.103) este o macroglie adaptată funcţional pentru funcţiile de căptuşire - tapetare, ca şi pentru cele de secreţie-rezorbţie. Celulele ependimare au un aspect epitelial (glie epitelială), sînt prismatice - cilindrice înalte (15-20 microni), formînd un epiteliu simplu, adesea discontinuu, ce tapetează cavităţile ventriculare, canalul medular, plexurile coroide. Polul apical prezintă o structură cuticulară, ce alcătuieşte limitanta internă. In grosimea acestei limitante se găsesc corpusculii bazali ai cililor, care sînt evidenţi la embrion, putînd persista la adult în unele zone ale ventriculelor. De la nivelul acestor corpusculi bazali iau naştere rădăcinile ciliare, ce se pierd în masa citoplasmatică. Polul bazal este reprezentat printr-o expansiune protoplasmatică lungă, adesea ramificată, ce pătrunde în substanţa nervoasă adiacentă.

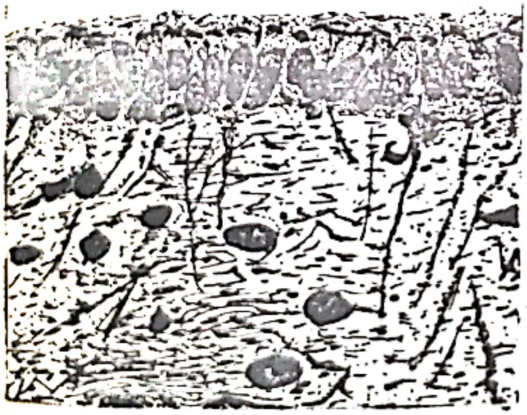

Fig.103. Glia ependimară.

Glia ependimară prezintă o importantă capacitate regenerativă şi proliferativă, putînd da naştere la tumori - ependimoame.

Microglia (Fig.104) se găseşte atît în substanţa albă, cît şi în cea cenuşie, predominînd în ultima. Este dispusă atît perivascular cît şi în jurul neuronilor şi printre fibrele mielinice. Sînt celule mici, de forme foarte variate, în raport cu starea funcţio-

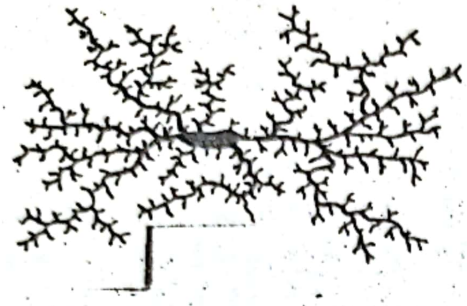

Fig.104. Microglia.

nală, cu citoplasma redusă şi prelungiri puţin numeroase, subţiri şi spiralate, cu suprafaţa neregulată, cu numeroşi spini şi puternic ramificate. In colorafiile uzuale nucleul este alungit şi hipercrom.

Microglia are capacitate de mobilizare, fagocitoză şi coloidopexie, cu rol important în procesele de curăţire a detritusurilor celulare, fagocitînd atît neuronii uzaţi sau degeneraţi (neuronofagie), cît şi picăturile lipidice provenite din dezintegrarea mielinei, formînd corpii granulo-grăsoşi.

Nevroglia şi în special astrocitele protoplasmatice şi fibroase reprezintă un element esenţial în structuralitatea funcţională a sistemului nervos central. Pe lîngă funcţiile lor de susţinere, protecţie, reacţie, astrocitele constituie o mare parte din substanţa nervoasă organizată, masa lor totală fiind semnificativ mai mare decît aceea a neuronilor şi vaselor. Ele alcătuiesc o structură complexă numită neuropil, noţiune ce înlocuieşte pe aceea de substanţă fundamentală, neadecvată astăzi.

Astrocitele, prin corpul şi prelungirile lor, formează o barieră biologică între neuroni şi vase. Există două compartimente: unul astrocito-vascular şi unul astrocito-neuronal, ce nu comunică între ele, fiind separate prin corpul şi prelungirile astrocitelor. In timp ce lichidul din spaţiul astrocito-vascular are o compoziţie similară cu a sîngelui, fiind rezultatul proceselor de osmoză, lichidul din compartimentul astrocito-neuronal este diferit, fiind rezultatul activităţii astrocitelor.

Prin urmare, neuronii se nutresc prin intermediul astrocitelor. Pe de altă parte, ei sînt separaţi şi de lichidul cefalo-rahidian prin bariera ependimară, a cărei funcţionalitate este controlată de astrocitele învecinate. Prin prelungirile lor astrocitele delimitează o structură de tip membrană care dublează peretele capilar, făcînd parte integrantă din bariera hemato-encefalică.

SISTEMUL NERVOS

Sistemul nervos cuprinde organele periferice (ganglionii nervoşi şi nervii) ce alcătuiesc în ansamblu sistemul nervos periferic şi organele nevraxului (encefalul şi măduva) ce constituie sistemul nervos central.

Sistemul nervos periferic

Ganglionii nervoşi (craniani, spinali sau rahidieni şi vegetativi) iau naştere în cursul dezvoltării ontogenetice din crestele neurale.

Ganglionul spinal este intercalat pe traiectul căilor senzitive, care vin de la periferie spre măduva spinării. In arhitectonia unui ganglion spinal se distinge : o capsulă conjunctivă, o zonă corticală şi o zonă axială (Fig.105). Din capsulă se desprind septuri conjunctive ce conţin vase sanguine. Zona corticală cuprinde neuroni şi o stromă glio-conjunctivo-vasculară.

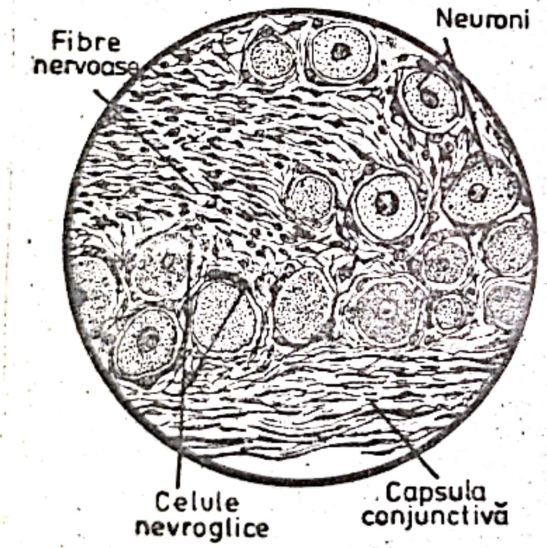

Fig.105. Ganglion spinal.

Neuronii sînt pseudounipolari,somato- şi viscerosenzitivi. La unele mamifere se descriu şi un număr redus de neuroni mici stelaţi, multipolari viscerocefectori.

Neuronii somatosenzitivi reprezintă majoritatea celulelor, 70-80%, sînt mari, rotunzi, clari, cu un nucleu sferic central şi corpi Nissl de aspect granular (Fig.106). Prelungirea lor unică şi groasă, după ce face un ghem în zona de emergenţă, se împarte în două ramuri (T sau Y) mielinizate, una dendritică, care se duce la periferie şi alta axonică, care intră în nevrax.

Neuronii viscerosenzitivi sînt mici, rotunzi, de aspect mai întunecat decît tipul precedent. Prelungirea lor se divide în două

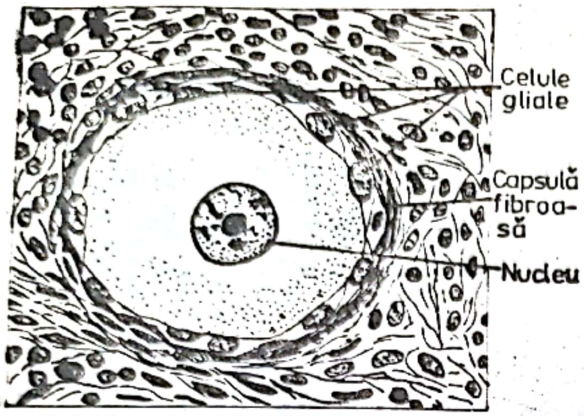

Fig.106. Neuron din ganglionul spinal.

ramuri subţiri, cu sau fără teci de mielină.

Stroma glio-conjunctivo-vasculară. In jurul fiecărei celule nervoase se găseşte o capsulă fină, alcătuită din fibre reticulare şi colagene si din celule conjunctive aplatizate. Intre capsulă şi corpul celulei nervoase sînt situate celulele nevroglice satelite, de formă stelată.

Zona axială a ganglionului cuprinde rari neuroni şi mănunchiuri de fibre mielinice însoţite de tecile lui Schwann, care aparţin sistemelor de fibre senzitive, care vin de la periferie spre ganglion (dendrite) sau care pleacă de la ganglion spre nevrax (axoni).

Ganglionii cranieni au o structură similară cu cea a ganglionilor spinali.

Ganglionii vegetativi (paravertebrali, prevertebrali, intraviscerali) au o structură generală asemănătoare cu aceea a unui ganglion spinal, dar se deosebesc de acesta prin următoarele caracteristici :

a) Demarcaţia dintre zona corticală şi cea axială nu este tot atît de evidentă ca în ganglionul spinal, elementele neuronale fiind răspîndite printre fibrele nervoase (Fig.107).

b) Neuronii multipolari sînt de tip funcţional efectori (Fig.108).Unii neuroni pot să conţină şi 2 nuclei.

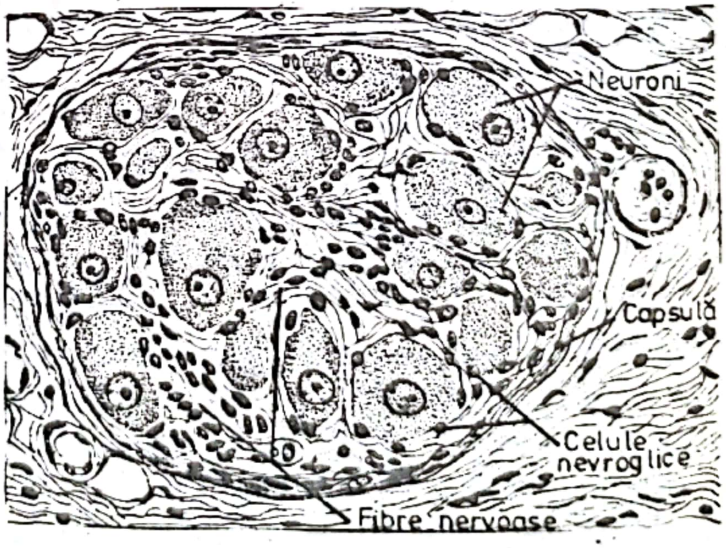

Fig.107. Ganglion vegetativ.

c) Fibrele nervoase pot fi mielinice şi amielinice.

Fibrele mielinice provin de la neuronii din nevrax si se numesc fibre preganglionare.

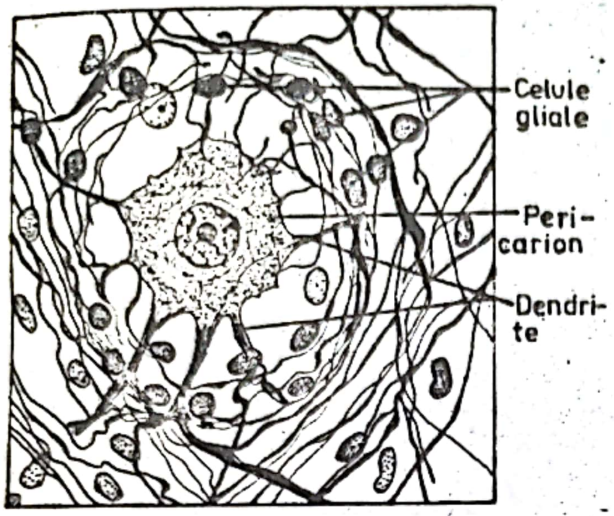

Fig.108. Celulă multipolară din ganglionul vegetativ.

Fibrele amielinice pornesc de la ganglion spre organe si se numesc fibre postganglionare.

Nervii

După ce părăsesc nevraxul fibrele nervoase se grupează prin intermediul ţesutului conjunctiv în mănunchiuri constituind nervii.

Nervii pot fi senzitivi (alcătuiţi numai din fibre senzitive), motori (formaţi numai din fibre motorii) şi mixti conţinînd atît fibre senzitive, cît şi motorii).

Fibrele amielinice spre deosebire de cele mielinice, tind să se asocieze în fascicule mai mici, unele din ele sînt fibre senzitive, de la ganglionul spinal iar altele sînt fibre postganglionare simpatice.

Orice nerv este învelit de trei teci conjunctive : epinervul, perinervul şi endonervul (Fig.109).

Epinervul înfăşoară întreg nervul şi este constituit dintr-un ţesut conjunctiv dens, destul de gros pentru a fi suturat în intervenţiile de refacere a nervului. Fasciculele nervoase ce alcătuiesc nervul sînt delimitate incomplet de perinerv, un ţesut conjunctiv mai puţin dens, prin care unii axoni pot părăsi un fascicul pentru a pătrunde în fasciculul învecinat. Din perinerv pornesc septuri fine, de ţesut conjunctiv lax - endonervul - ce înconjoară fiecare axon în parte. Un număr mic de vase - vasele nervilor - se găsesc în epinerv şi perinerv şi formează un plex capilar în endonerv, asigurînd troficitatea nervilor.

Degenerescenţa şi regenerarea fibrelor nervoase

Nervii pot prezenta procese degenerative, cu caracter reversibil sau ireversibil, ca şi procese regenerative, ce survin mai ales în leziunile traumatice (Fig.110).

In leziunile traumatice prin strivire, în care teaca endoneurală este păstrată, rezultatele regenerării sînt mai bune decît în

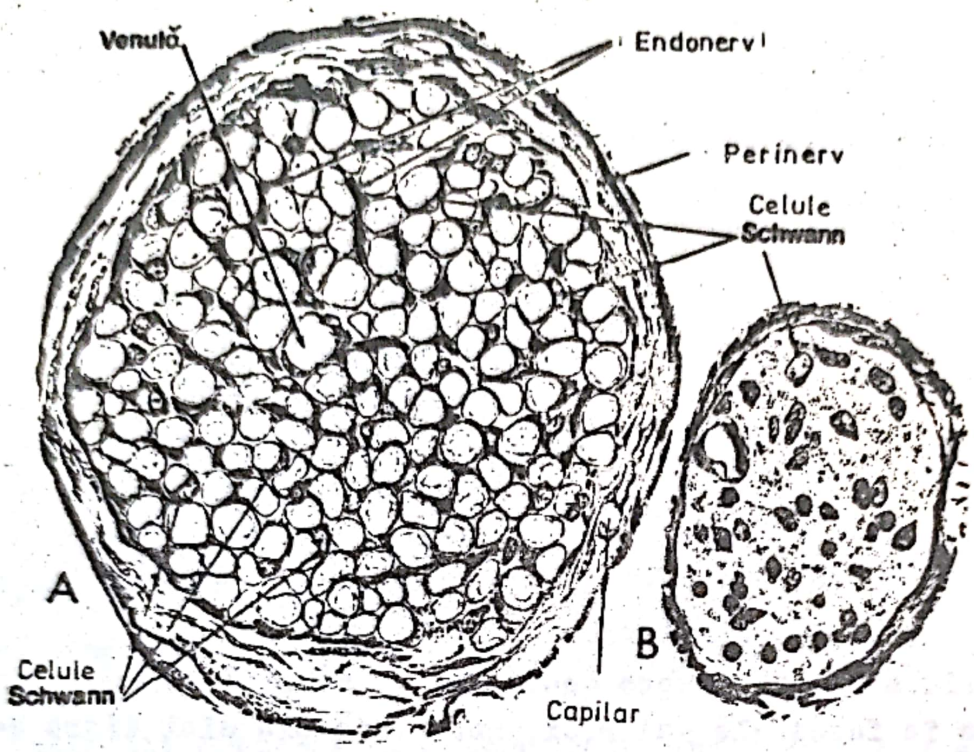

Fig.109. O secţiune transversală printr-un nerv cu fibre mielinice (A) şi amielinice (B), col.cu H.E.

leziunile prin secţionare, cînd continuitatea nervului se întrerupe. Totuşi, la tineri, leziunile prin secţionare se refac mai bine, mai ales cînd este posibilă apropierea celor două capete şi suturarea ţesuturilor conjunctive.

In toate aceste leziuni de nerv periferic structurile iniţial lezate sînt fibrele nervoase, după care apar şi modificări ale pericarionului. Alteraţiile degenerative ale segmentului distal constituie degenerescenţa wallerianâ sau secundară, iar modificările segmentului proximal constituie degenerescenţa retrogradă, ce implică şi alterarea pericarionului.

Degenerescenţa secundară sau wallerianâ se realizează în cel puţin 4 săptămîni şi duce la dezintegrarea completă a fibrelor nervoase distale. Neuritul devine retractat, apoi se fragmentează, iar mielina se dezintegrează, resturile de neurit şi de mielină fiind fagocitate de celulele Schwann, ce au proliferat între timp.

Degenerescenţa retrogradă interesează fibra proximală şi pericarionul. Incepe de la 24 ore de la secţionare, atinge maxima după 7 zile şi se termină după 21 zile. Modificările de dezintegrare

a neuritului şi tecii de mielină se extind în mod retrograd până la prima sau cel mult a doua strangulaţie Ranvier. Concomitent celulele Schwann proliferează. Pericarionul prezintă cromatoliză, iar nucleul se deplasează periferic. Se produce o imbibiţie apoasă a pericarionului, ce duce la creşterea volumului celular. Dacă leziunea este <u>reversibilă</u> se restabileşte sinteza de A.R.N. şi proteine, iar celula devine capabilă să-şi regenereze prelungirile. Dacă însă leziunea este <u>ireversibilă</u> neuronul se dezintegrează fiind fagocitat de microglie (neuronofagie).

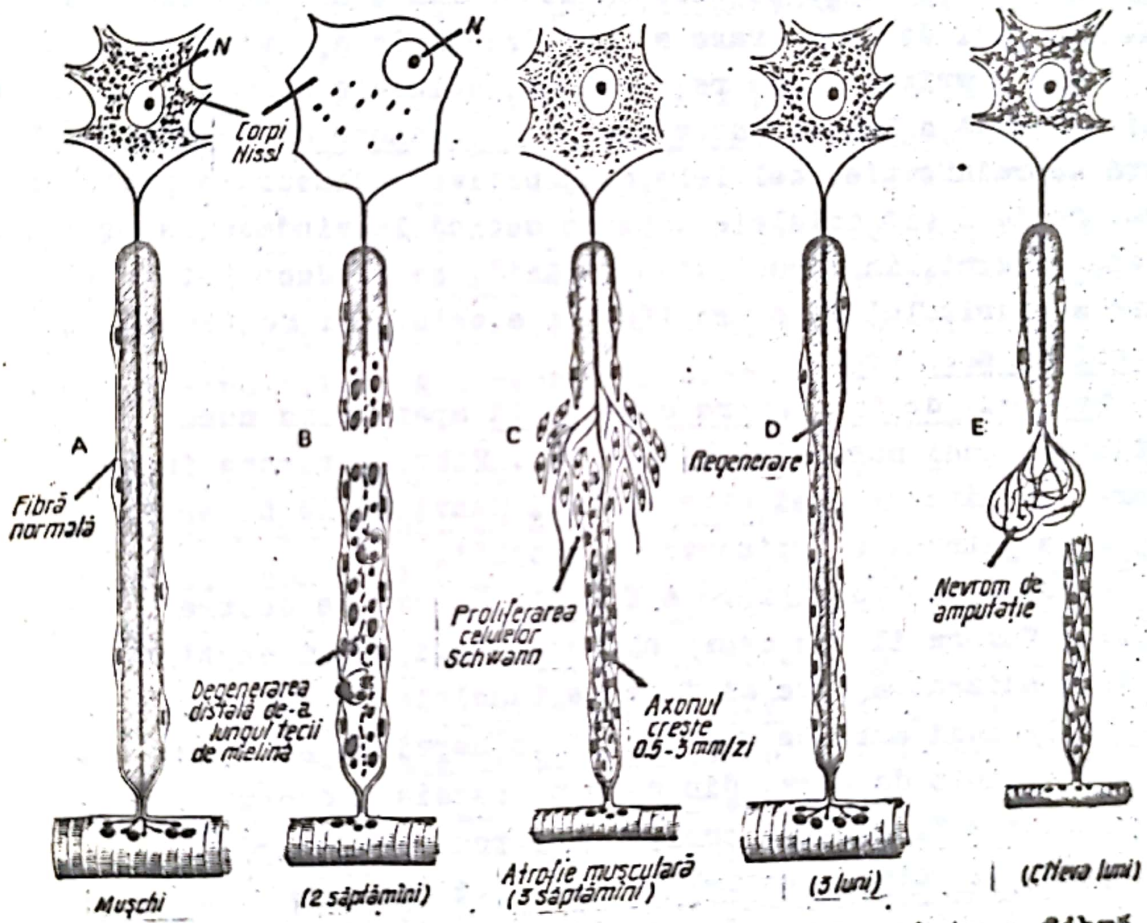

Fig.110. Principalele modificări care au loc într-o fibră nervoasă secţionată.

A - Fibra nervoasă normală cu pericarion şi celula efectoare (fibra musculară striată);

B - Fibra nervoasă secţionată cu apariţia fenomenelor degenerative la capătul distal şi fenomene de cromatoliză la nivelul pericarionului;

C - Fibra musculară cu atrofie pronunţată. Celulele Schwann proliferează formînd tunele în care pătrunde axonul în creştere;

D - Fibra nervoasă şi musculară regenerată;

E - Formarea unui nevrom de amputaţie cînd axonul în creştere nu întîlneşte tunelul format de celulele Schwann.

Regenerarea fibrelor nervoase presupune conservarea tecilor endoneurale, absenţa hemoragiilor şi a suprainfecţiilor. In primul rînd este necesară restabilirea continuităţii fibrelor secţionate, care se realizează prin proliferarea celulelor Schwann, atît la nivelul segmentului distal, cît şi a celui proximal. Se formează o serie de tunele (bandeletele lui Bungner), distale si proximale ce fuzionează si restabilesc continuitatea. Dacă pericarionul nu este compromis, neuritul creste din segmentul proximal cu o viteză de 0,5 - 3 mm pe zi, pătrunde în tunele, inhibă proliferarea celulelor Schwann, stimulîndu-le pe cele existente să elaboreze teaca de mielină. Procesul de regenerare se realizează în aproximativ 3 luni.

Dacă neuritul nu se regenerează, celulele Schwann proliferează şi formează o tumoră (neurinom sau schwannom de amputaţie).Dacă există suprainfecţie, celulele conjunctive endoneurale proliferează mai rapid decît celulele Schwann ducînd la vindecarea prin cicatrizare. Uneori, în cursul cicatrizării, se produce totuşi o regenerare a neuritului si o proliferare a celulelor Schwann, rezultînd nevromul de amputare.

Procesul de înmugurire colaterală apare cînd numai o parte din fibrele unui nerv sînt secţionate. Fibrele rămase integre dau naştere, la nivelul unei strangulaţii Ranvier, la numeroase colaterale, care pătrund si reinervează muschii.

Procesul de regenerare a fibrelor nervoase centrale decurge mai puţin favorabil din cauza absenţei unui strat continuu de celule gliale adiacente care să formeze tunelele de legătură.

In leziuni extinse continuitatea nervilor se restabileste prin transplante de nerv, din care nu persistă decît celulele Schwann ce vor forma prin proliferare tunelele Bungner.

Sistemul nervos central se dezvoltă din tubul neural de origine ectodermică, ce este format din două segmente principale: unul cranian, cu aspect de veziculă, din care rezultă encefalul, şi altul caudal, cilindric, din care ia naştere măduva spinării. Canalul central al tubului neural formează ventriculii cerebrali şi canalul ependimar medular.

Prin proliferarea, diferenţierea şi maturarea celulelor primordiale ale sistemului nervos central - celulele neuroepiteliale - se constituie cele două substanţe caracteristice, albă şi cenuşie.

Scanned with OKEN Scanner

prin această proliferare rezultă trei zone celulare :

- zona germinativă - sau bazală, situată în jurul canalului central, formată din celule neuroepiteliale în proliferare activă. In această zonă se diferenţiază atît celulele neurale tinere (neuroblastele), cît şi celulele gliale primitive (spongioblastele). Aceste elemente migrează periferic şi formează :

- zona paleală sau medie unde are loc maturarea tuturor celulelor nervoase, neuronale şi gliale; şi

- zona externă sau vălul marginal ce este formată din prelungirile neuronilor situaţi în zona paleală şi din astrocitele migrate periferic. Activitatea proliferativă încetează odată cu terminarea dezvoltării sistemului nervos.

Zona bazală va fi reprezentată numai prin epiteliul ependimar, zona paleală formează substanţa cenuşie, iar zona externă substanţa albă, unde au loc procesele de mielinizare.

Astfel, se explică localizarea centrală a substanţei cenuşii în măduva spinării şi în trunchiul cerebral. Prezenţa substanţei cenuşii în corticala cerebrală şi cerebeloasă este rezultatul unui proces de migrare celulară a neuroblastelor către periferia vălului marginal.

Măduva spinării apare ca un cilindru învelit de meninge şi situat în canalul rahidian. Ea reprezintă un important centru reflex şi trofic, precum şi una din principalele căi de conducere.

Substanţa cenuşie, situată central, apare în secţiuni transversale sub forma literei H, căreia i se descriu două coarne anterioare, scurte şi groase, şi două coarne posterioare lungi şi subţiri. In regiunea cervicală inferioară şi dorsală superioară există şi două coarne laterale anexate celor anterioare.

Substanţa cenuşie este alcătuită din pericarioni şi prelungirile lor amielinice, ca şi toate tipurile de glie, cu predominarea astrocitelor protoplasmatice (Fig.111).

Coarnele anterioare (ventrale) conţin dispozitivul somatomotor mai bine dezvoltat în regiunea cervicală (plexul brahial) şi în cea lombară (plexul lombar). Neuronii sînt de două tipuri : motori şi de asociaţie. Neuronii motori, de tip multipolar, cu diametrul mare, formează prin axonii lor rădăcina motorie a nervului rahidian, iar prin dendrite stabilesc contacte sinaptice cu neuronii

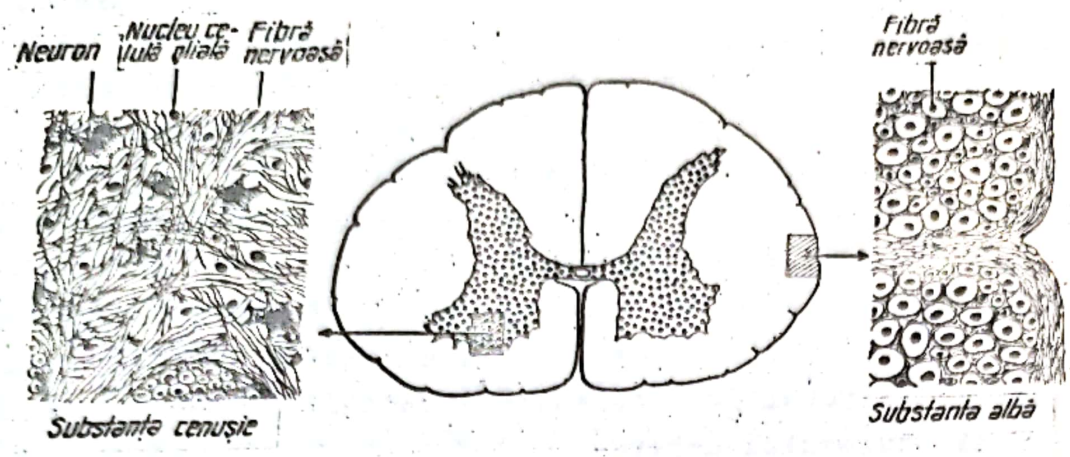

Fig.111. Secțiune transversală prin măduva spinării.

somatomotori contralaterali și cu neuronii de asociație din coarnele dorsale. Neuronii de asociație (cordonali și de tip Golgi II) realisează legătura dintre diferitele etaje ale măduvei homo- și heterolaterale și dintre diferiți neuroni somato-motori.

Coarnele dorsale sau posterioare conțin neuroni de asociație cu semnificația neuronilor senzitivi de ordin II (cei de ordinul I fiind situați în ganglionii spinali). Sînt neuroni multipolari,mici și mijlocii grupați sub formă de nuclei sau cîmpuri senzitive (sensibilitatea exteroceptivă - zona Rolando și Waldeyer, sensibilitatea proprioceptivă - nucleul sau coloana Clarke).

Coarnele laterale conțin neuroni vegetativi de tip multipolar, mici sau medii. Axonii lor părăsesc măduva pe calea rădăcinii motorii (anterioare) și formează fibrele preganglionare, iar prin dendrite stabilesc contacte sinaptice cu neuronii senzitivi de asociație din coarnele posterioare.

Substanța albă a măduvei este formată din fibre mielinice endo- și exogene, grupate în fascicule care la rîndul lor alcătuiesc cordoanele albe : anterior, lateral și posterior.

Cordoanele antero-laterale sînt alcătuite din căi lungi (exogene și endogene) și căi scurte (endogene).

1. Căile lungi pot fi grupate în căi lungi descendente (motorii) și căi lungi ascendente (senzitive).

a) Căile lungi descendente sînt exogene și au origine corticală sau subcorticală. Cele corticale sînt reprezentate de fasciculul

piramidal încrucişat (în cordonul lateral). Căile de origine subcorticală provin din diencefal, pedunculi, protuberanţă, cerebel şi bulb. Atît fibrele corticale cît şi cele subcorticale, stabilesc sinapse în coarnele anterioare ale măduvei.

b) Căile lungi ascendente îşi au originea în măduvă (endogene) şi sînt reprezentate de fasciculul cerebelos direct şi încrucişat, ce conduc sensibilitatea profundă, şi de fasciculul semilunar,care conduce sensibilitatea termică, dureroasă şi tactilă difuză.

2. Căile scurte (endogene) sînt reprezentate prin fasciculele fundamentale ce cuprind fibre de asociaţie între diferite etaje ale măduvei.

Cordoanele posterioare sînt alcătuite din fibre exogene şi endogene. Fibrele exogene sînt reprezentate prin axonii neuronilor pseudounipolari din ganglionii spinali, care pătrund în măduvă prin rădăcinile posterioare. Ele pot fi scurte, mijlocii sau lungi.Cele scurte conduc excitaţiile termice şi dureroase. Fibrele mijlocii conduc excitaţiile tactile, iar cele lungi transmit sensibilitatea profundă conştientă. Acestea din urmă, alcătuiesc fasciculul lui Goll şi Burdach. Fibrele endogene sînt fibre scurte de asociaţie între diferite etaje ale măduvei.

Trunchiul cerebral reprezintă o structură de legătură între măduvă şi emisferele cerebrale, fiind format din bulb, puntea lui Varoli sau protuberanţa anulară şi pedunculii cerebrali. Substanţa cenuşie este localizată central, iar cea albă periferic. Datorită încrucişărilor fibrelor descendente motorii şi a celor ascendente senzitive, substanţa cenuşie apare fragmentată sub formă de coloane scurte sau nuclei, ce reprezintă nucleii proprii şi nucleii echivalenţi formaţiilor medulare. Substanţa albă conţine prelungirile neuronilor din nucleii proprii şi fibrele ascendente provenite din măduvă ca şi pe cele descendente ce-şi au originea în nucleii motori din etajele superioare.

Histologic structura este asemănătoare cu cea a măduvei. Doi nuclei prezintă aspecte particulare : locus niger (substanţa nigra) este format din neuroni mari, multipolari, ce conţin abundent pigment melanic, şi nucleul roşu constituit din neuroni de talie mijlocie, cu o mare cantitate de lipofuscină.

Substanţa reticulară, desi evidentă şi în măduva cervicală, devine complet constituită la nivelul trunchiului cerebral şi se întinde pînă la hipotalamus. Ea reprezintă mai curînd o entitate fiziologică decît morfologică, fiind situată în spaţiile dintre structurile proprii ale trunchiului cerebral şi formată dintr-o împletitură de neuroni şi fibre amielinice. Neuronii apar izolaţi sau aglomeraţi, constituind nucleii substanţei reticulare. La nivelul substanţei reticulare se realizează filtrarea şi adaptarea adecvată atît a aferenţelor sensitive cît şi a eferenţelor motorii, în acest fel se exercită o acţiune de control atît asupra scoarţei cerebrale cît şi asupra neuronilor motori din coarnele anterioare ale măduvei.

Cerebelul stabileşte legături cu celelalte etaje ale sistemului nervos central, deosebit de importante fiind relaţiile cu talamusul. Cerebelul este organul de reglare şi coordonare a mişcărilor, volumul lui fiind în raport direct cu dezvoltarea motricităţii, a simţului de echilibru şi a celui de orientare.

Este format din două structuri : vermisul, ce reprezintă paleocerebelul şi emisferele cerebeloase care constituie neocerebelul.

Anatomic este format dintr-o masă de substanţă albă, în interiorul căreia se găsesc insule de substanţă cenusie, ce constituie nucleii cerebeloşi, iar la exterior este învelită de substanţă cenusie, care formează scoarţa cerebeloasă.

Nucleii cerebeloşi sînt constituiţi atît din neuroni mari, multipolari, ce conţin lipofuscină, cît şi din neuroni mici. Dendritele acestor neuroni fac sinapse cu axonii celulelor Purkinje (ce au efect inhibitor asupra acestor neuroni), iar axonii formează căile cerebeloase eferente.

Scoarţa cerebeloasă este formată din trei straturi : stratul molecular (extern sau superficial), stratul celulelor lui Purkinje şi stratul granular (profund) (Fig.112).

Stratul molecular, situat submeningeal, este sărac în celule, care sînt stelate, unele mici, superficiale, altele mari, profunde.

Celulele stelate mici sînt neuroni de asociaţie, ale căror prelungiri nu depăşesc stratul molecular.

Celulele stelate mari formează, prin axonii lor, o reţea fibrilară în jurul pericarionului celulei Purkinje, cu aspect de coşu-

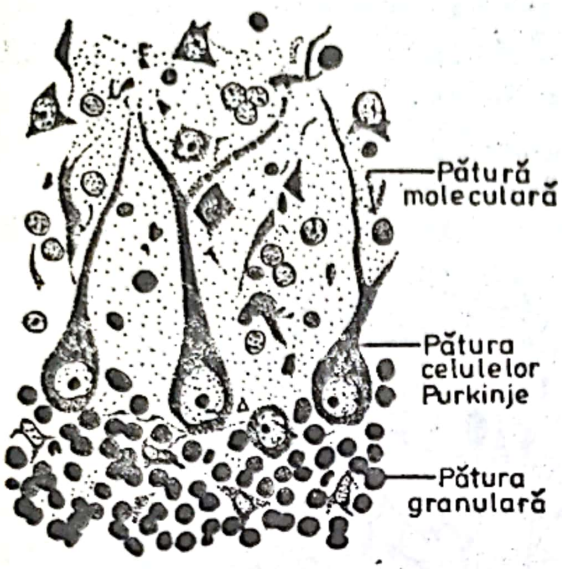

Fig.112. Scoarţa cerebelului - citoarhitectonie -

leţ, de unde numele de „celule cu coşuleţ". Aceste celule au o acţiune inhibitoare asupra celulelor Purkinje. Dendritele celulelor stelate, atît mici cît şi mari, stabilesc sinapse cu axonii celulelor granulare.

Stratul celulelor Purkinje (stratul intermediar) este format dintr-un singur rînd de celule caracteristice. Sînt neuroni mari (60 microni înălţime, 30 microni lăţime), în formă de pară, cu baza spre stratul granular. Prelungirile lor dendritice, bogat ramificate, pătrund în stratul molecular, unde stabilesc sinapse cu axonii celulelor granulare, iar axonii au un traiect descendent, străbat stratul granular şi substanţa albă şi se termină la nivelul nucleilor cerebeloşi. In jurul dendritelor celulelor Purkinje (deci în stratul molecular) se termină un grup de fibre aferente (centripete), fibrele agăţătoare (iederiforme), ce se încolăcesc în jurul lor şi au un efect stimulator.

Stratul granular este cel mai gros şi mai bogat celular, amintind, prin dimensiunile celulelor şi prin hipercolorabilitatea lor, ţesutul limfoid. Stratul granular este format din două tipuri de neuroni de asociaţie : neuroni de tip Golgi II, cu axoni scurţi, ce stabilesc legături în grosimea acestui strat, şi celule Golgi I, cu axoni lungi, ce realizează conexiuni cu alte arii cerebeloase.

Celulele granulare sînt neuroni mici (4-5 microni diametru), multipolari, cu nucleu rotund, cu 1-2 nucleoli. Citoplasma este săracă în corpi Nissl. Prezintă axoni lungi, cu traiect ascendent, ce se bifurcă în T, la nivelul stratului molecular, unde stabilesc sinapse cu dendritele celulelor Purkinje, asupra cărora au un efect excitator. Dendritele celulelor granulare stabilesc contacte cu un grup de fibre aferente (centripete), fibrele „muscifome" (cu aspect de muşchi vegetal) şi cu axonul celulei Golgi tip II, formînd un complex denumit „glomerul cerebelos".

Deci, la nivelul scoarţei cerebeloase se termină două grupe de fibre aferente (centripete), provenite de la trunchiul cerebral: fibrele musciforme, ce formează, împreună cu dendritele celulelor granulare şi axonii celulelor Golgi II, glomerulii cerebeloşi, şi fibrele agăţătoare ce fac sinapsă cu dendritele celulelor Purkinje (Fig.113).

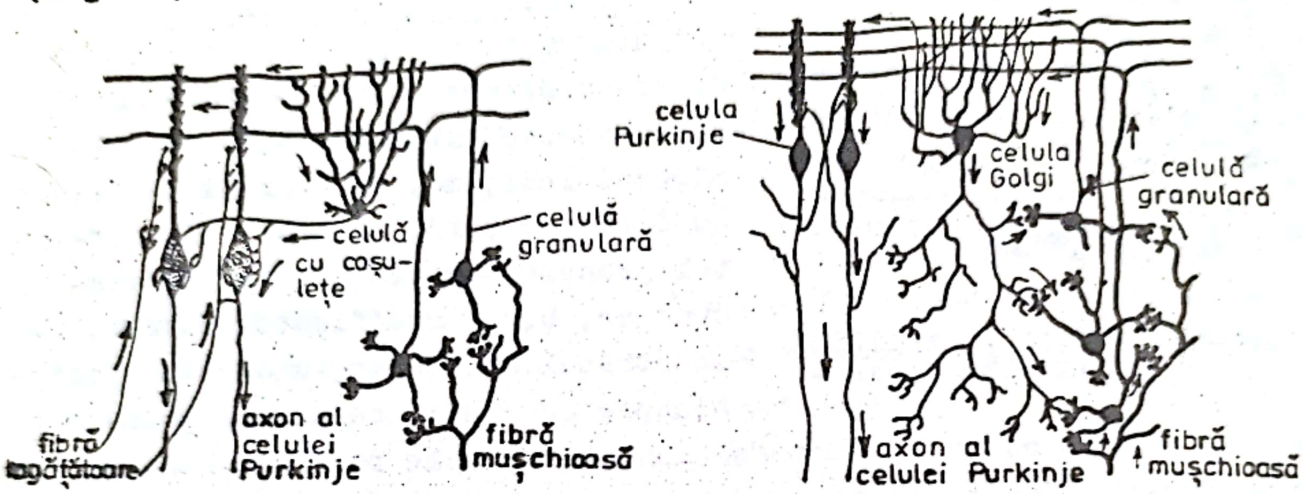

Fig.113. Scheme arătînd relaţiile neuronilor în scoarţa cerebeloasă.

Elementul morfofuncţional fundamental de la nivelul cerebelului este celula Purkinje. Activitatea ei este stimulată de axonii în T ai celulelor granulare şi de fibrele iederiforme şi este inhibată de către celulele profunde, cu coşuleţe din stratul molecular.

Substanţa albă a cerebelului este formată din fibre mielinice care sînt : de asociaţie (leagă diferite regiuni ale aceleiaşi emisfere); comisurale (leagă arii simetrice din cele două emisfere); şi de proiecţie, ce pot fi aferente, de origine extracerebeloasă, şi eferente, de origine cerebeloasă.

Nevroglia cerebeloasă este reprezentată de toate cele 4 tipuri, macroglia predominînd în stratul granular, iar microglia în cel molecular. Există două tipuri particulare de glie : celulele Bergmann, situate printre celulele Purkinje, cu prelungiri ce se termină cu picioruşe pe vasele din pia mater, constituind o membrană limitantă şi celulele Fananas, situate în stratul molecular. Prelungirile acestor celule prezintă expansiuni laterale cu aspectul unor pene (nevroglie penată).

Emisferele cerebrale sînt formate dintr-o masă de substanţă albă, tapetată la suprafaţă de un strat de substanţă cenuşie - scoarţa cerebrală, iar în profunzime, periventricular, se găseşte masa de substanţă cenuşie, nucleii bazali sau subcorticali.

Nucleii bazali sînt formaţi din neuroni şi prelungirile amielinice ale acestora. Cei mai numeroşi sînt neuronii mici, de formă triunghiulară sau poligonală, printre care se găsesc şi neuroni mari. Sînt prezente toate tipurile de glie, predominînd astrocitul protoplasmatic.

Scoarţa cerebrală este formată din neuroni motori, situaţi în straturile profunde, şi din neuroni de asociaţie sau receptie localizaţi superficial, implicaţi în activităţile nervoase superioare de analiză şi sinteză, de stocare a memoriei.

Neuronii motori sînt reprezentaţi prin celulele piramidale şi prin cele fuziforme, axonii lor avînd un traiect descendent.

Celulele piramidale, caracteristice pentru scoarţa cerebrală, apar pe secţiuni de formă triunghiulară, cu baza spre substanţa albă. Dendritele numeroase, groase, spinoase, iau naştere atît la nivelul vîrfului (dendrita principală), cît şi la nivelul bazei (dendrite secundare) şi au un traiect ascendent. Axonii, subţiri, pornesc de la nivelul bazei, au traiect descendent, dau colaterale, au lungimi variabile, ajungînd la nivelul coarnelor anterioare ale măduvei. După dimensiuni celulele piramidale se împart în : mici, medii şi mari. Celulele cele mai mari sînt denumite celule gigante sau celulele lui Betz.

Celulele fuziforme (polimorfe) sînt de fapt neuroni piramidali modificaţi. Au o formă ovalară, prezintă dendrite numeroase, ce pornesc atît de la vîrf cît şi de la bază şi prezintă un traiect ascendent. Axonii pătrund în substanţa albă şi participă la constituirea fibrelor de asociaţie şi proiecţie.

Neuronii de asociaţie/receptie pot prezenta axonul orizontal sau ascendent.

Celulele stelate ale lui Cajal prezintă un axon orizontal, ce nu părăseşte stratul în care sînt localizate celulele.Dendritele sînt bogat ramificate. Sînt situate în stratul superficial al scoarţei.

Neuronii cu axonul ascendent sînt reprezentaţi prin două tipuri celulare : celulele granulare şi celulele lui Martinotti.

Celulele granulare sînt mici, rotunde, cu dendrite scurte şi ramificate şi axon scurt (celulă Golgi II), cu traiect ascendent. Aceste celule stabilesc numeroase conexiuni intracorticale.

Celulele lui Martinotti sînt mici neuroni piramidali „inversaţi", axonul, ascendent, luînd naştere de la vîrful celulei, iar dendritele de la bază. Aceste celule, ca şi cele granulare, realizează conexiuni în sens vertical între diferitele straturi ale scoarţei.

Scoarţa cerebrală este structuralizată în şase straturi suprapuse, realizînd un sistem de coloane neuronale, orientate vertical faţă de suprafaţa cortexului (Fig.114).

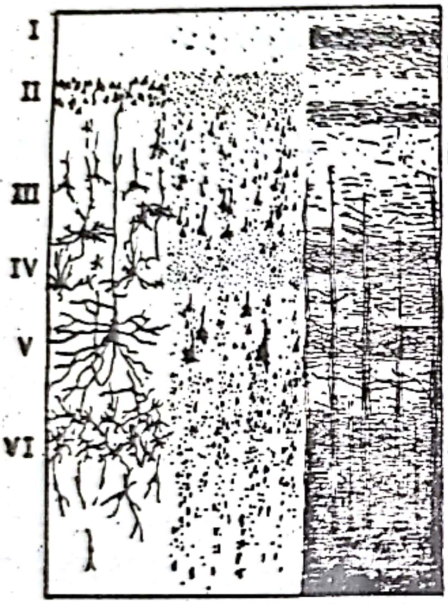

Fig.114. Cito- şi mieloarhitectonia scoarţei cerebrale - Isocortex homotipic.

I. Stratul molecular (plexiform) cu funcţie de asociaţie, este situat submeningeal şi este format din structuri fibrilare, elementele celulare, puţin numeroase, fiind reprezentate prin celulele stelate ale lui Cajal, cu axonii orizontali. In acest strat stabilesc sinapse cu axonii celulelor Martinotti şi dendritele neuronilor motori.

II. Stratul granular extern (superficial, cu funcţie de recepţie şi asociaţie) este format din celule granulare şi din celule piramidale mici, dendritele acestora din urmă pătrund în stratul molecular, iar axonii în straturile profunde V şi VI.

III. Stratul piramidal extern (superficial, cu funcţie efectoare) este format din celule piramidale mici (situate superficial) şi mijlocii (situate profund). Dendritele acestor celule se termină în stratul molecular, iar axonii în straturile profunde V şi VI.

IV. Stratul granular intern (profund, cu funcţie de recepţie şi asociaţie) reprezintă staţia majoră de recepţie a scoarţei cerebrale, fiind comparată cu o platformă de descărcare. La acest nivel axonii aferenţi, ce formează un plex caracteristic de fibre mielinice, îşi descarcă influxurile lor nervoase celulele granulare şi celu-

lelor Martinotti. Stratul granular intern mai conţine şi numeroase celule stelate Cajal. Axonii celulelor Martinotti fac sinapse în stratul molecular superficial.

V. Stratul piramidal intern (profund, cu funcţie efectoare) este format din celule piramidale mari şi foarte mari (celulele gigante ale lui Betz) ca şi din celulele Martinotti. Dendritele celulelor piramidale, cu traiect ascendent, se termină atît în stratul molecular, cît şi în straturile granular şi piramidal extern, axonii lor pătrund în substanţa albă. Axonul ascendent al celulelor Martinotti ajunge în stratul molecular, iar dendritele stabilesc sinapse cu fibre mielinice aferente, formînd un plex mielinic.

VI. Stratul polimorf este adiacent substanţei albe. Este format din celule motorii de forme variate : piramidală, ovalară, triunghiulară sau poligonală. Dispoziţia prelungirilor acestor neuroni este similară cu cea a celulelor piramidale din stratul V. Acest strat mai conţine un număr variabil de celule Martinotti, de neuroni granulari şi de celule stelate Cajal. Se mai găseşte un număr mare de fascicule fibrilare, ce părăsesc sau pătrund în scoarţa cerebrală.

In rezumat, straturile în care predomină neuronii motori (piramidal extern şi intern, polimorf), reprezintă regiunile în care se elaborează şi de la care se transmit influxurile nervoase descendente, structurilor şi organelor periferice. Stratul molecular şi granular extern sînt formate din celule de asociaţie prin care se stabilesc numeroase şi complexe conexiuni intercorticale.Aceste straturi reprezintă ariile de asociaţie. Stratul granular intern reprezintă „staţia majoră de recepţie" a scoarţei, la nivelul lui terminîndu-se fibrele mielinice aferente.

Scoarţa cerebrală prezintă variaţii structurale de origine filogenetică dar şi determinate de adaptări funcţionale. Cea mai mare parte a scoarţei (11/12) prezintă o structură tipică reprezentată prin suprapunerea celor şase straturi de neuroni. Acest tip structural apare ultimul în evoluţia scoarţei şi se numeşte neocortex sau izocortex. 1/12 din scoarţă constituie creierul olfactiv, prezintă o stratificare incompletă (3 straturi) şi este denumit paleocortex sau allocortex.

Izocortexul în care toate cele 6 straturi sînt prezente se

numeşte izocortex homotipic. El poate prezenta trei tipuri: 1)tipul frontal în care straturile piramidale III şi V sînt deosebit de dezvoltate; 2) tipul parietal în care straturile granulare II şi IV sînt foarte groase; 3) tipul polar (pol frontal şi occipital) cu cele şase structuri bine reprezentate.

Izocortexul în care această stratificare este incompletă se numeşte izocortex heterotipic (Fig.115). Izocortexul heterotipic prezintă două tipuri :

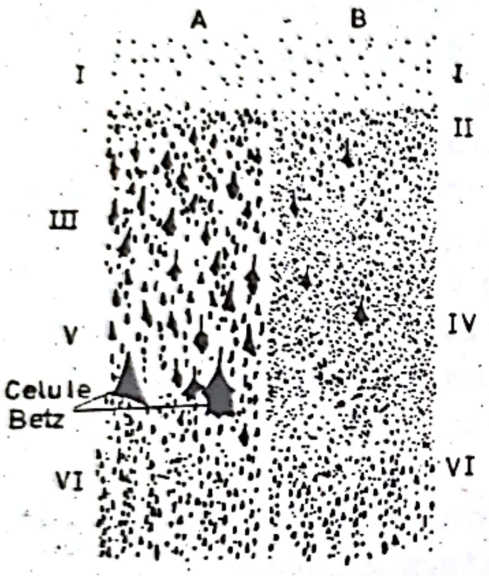

Fig.115. Izocortex heterotipic. A - agranular; B - granular.

A - Tipul agranular în care straturile granulare au dispărut fiind înlocuite de celulele piramidale.Această structură caracterizează regiunile motorii (circumvoluţia frontală ascendentă) şi premotorii. Regiunea motorie conţine în straturile V şi VI celule piramidale gigante a lui Betz,ce sînt originea principală a fibrelor corticospinale formînd calea motricităţii voluntare.

B - Tipul granular se caracterizează printr-o invadare a celulelor granulare în toate straturile, cu excepţia stratului VI şi rarefierea pronunţată a celulelor piramidale. Acesta este cortexul senzorial care se găseste în regiunea la care ajung marile fascicule ascendente, care vin de la neuronii senzitivi: aria sensibilităţii vizuale (buzele scizurii calcarine), a sensibilităţii tactile (circumvoluţia parietală ascendentă) etc.

Structuralitatea morfofuncţională a scoarţei este determinată şi de organizarea structurilor fibrilare - mieloarhitectonia.Astfel, fibrele mielinice aferente şi eferente constituie dispozitivele radiare, iar cele amielinice intracorticale dispozitivele tangenţiale.

Se descriu 4 pături de fibre tangenţiale (Fig.114) :

1. Plexul tangenţial a lui Exner situat la suprafaţa stratului molecular.

2. Stria lui Bechterew situată între stratul I şi II de neuroni.

3 şi 4. Striile lui Baillarger dintre care una externă situată la nivelul stratului granular intern şi alta internă situată la nivelul stratului piramidal intern.

Substanţa albă a emisferelor cerebrale este formată din fibre mielinice : de proiecţie (aferente şi eferente), de asociaţie (scurte sau arcuite şi lungi) şi comisurale ce stabilesc legături între cele două emisfere.

Nevroglia este reprezentată prin toate tipurile de macroglie şi prin microglie.

Creierul este vascularizat de arterele cerebrale ale poligonului lui Willis, arterele superficiale situate în pia mater irigînd scoarţa, iar cele profunde substanţa albă. Arterele şi ramurile lor sînt înconjurate în interiorul substanţei nervoase de niste prelungiri ale pielei mater, ce delimitează nişte spatii - ale lui Virchow-Robin, virtuale în condiţii normale, aparente în cele patologice.

Celulele piale au semnificaţie de elemente adventiţiale, făcînd parte din sistemul macrofagic. Teaca pială dispare la nivelul capilarelor, pereţii acestora fiind dublaţi de o membrană astrocitară. Venele hemisferelor sînt mai mari decît arterele şi sînt situate pe suprafaţa circumvoluţiunilor şi nu în profunzimea şanţurilor, ca arterele.

Vasele sistemului nervos central prezintă anumite particularităţi histologice, în sensul că peretele şi în special media este mai subţire decît la vasele din viscere, endoteliul este situat direct pe limitanta elastică internă, care este proeminentă, iar adventicea este slab dezvoltată. Deşi slab contractile, arterele cerebrale se caracterizează printr-un mare grad de elasticitate, reprezentînd o puternică barieră împotriva stressurilor interne, reducînd rapid presiunea ce se exercită asupra peretelui lor.

Sistemul nervos central este protejat de trei foiţe, de origine mezenchimală, învelişurile meningeale. Acestea prezintă o componentă fibroasă - dura mater, şi una areolo-vasculară, moale - leptomeningele, formată din pia mater şi arahnoidă (Fig.116).

Dura mater sau pachimeningele, reprezintă o structură lamelară fibroasă, rezistentă, formată din două straturi de ţesut conjunctiv. Ea este slab vascularizată, deşi conţine arterele meningeale, terminaţiile nervoase şi sinusurile venoase. Dura este aderentă la calota

craniană, căreia îi formează periostul, spaţiul extradural, virtual în mod normal, devine real în hemoragii. La nivelul măduvei acest spaţiu este real şi reprezintă spaţiul epidural.

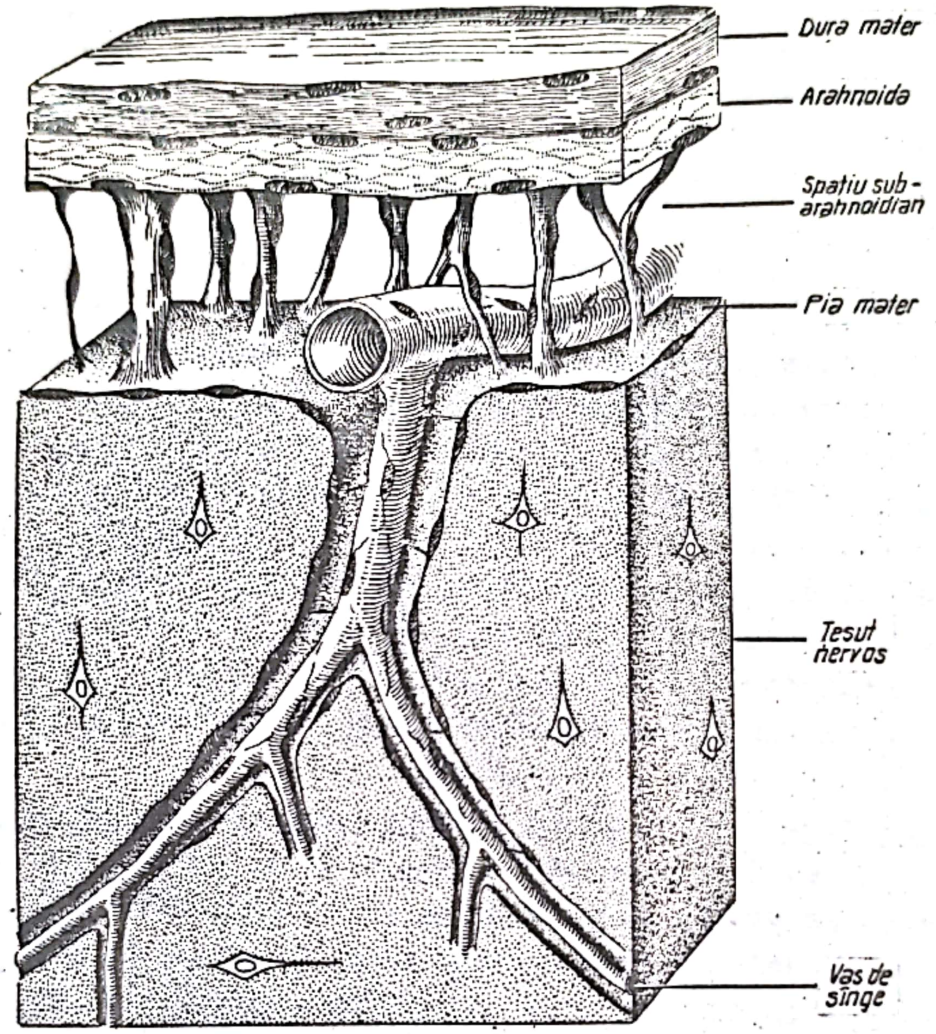

Fig.116. Schema învelişurilor meningeale.

Meningele moale sau leptomeningele este format din pia mater aderentă la substanţa nervoasă şi din arahnoidă, derivată din pia mater, neaderentă de substanţa nervoasă, care trece ca o punte peste şanţurile care separă circumvoluţiile. Intre aceste două structuri există un spaţiu - subarahnoidian - cu areole delimitate prin travee conjunctive, prin care circulă lichidul cefalorahidian. La nivelul bazei creierului acest spaţiu prezintă porţiuni dilatate : cisterne sau lacuri subarahnoidiene.

Arahnoida este o simplă membrană conjunctivă formată din fibre colagene şi elastice,tapetate de un singur rînd de celule turtite, meningocitele.

Intre arahnoidă şi dura mater există puncte de contact, la nivelul cărora se găsesc vilozităţile arahnoidiene, din care se dezvoltă granulaţiile lui Pachioni. Acestea sînt formaţiuni nodulare, alcătuite din axe conjunctive, ce conţin capilare şi sînt tapetate de un rînd de celule aplatizate, poligonale, Ele intervin în filtrarea lichidului cefalorahidian înaintea vărsării lui în sîngele venos din sinusurile durale. La bătrîni aceste formaţiuni sînt mai numeroase şi se calcifică (Fig.117).

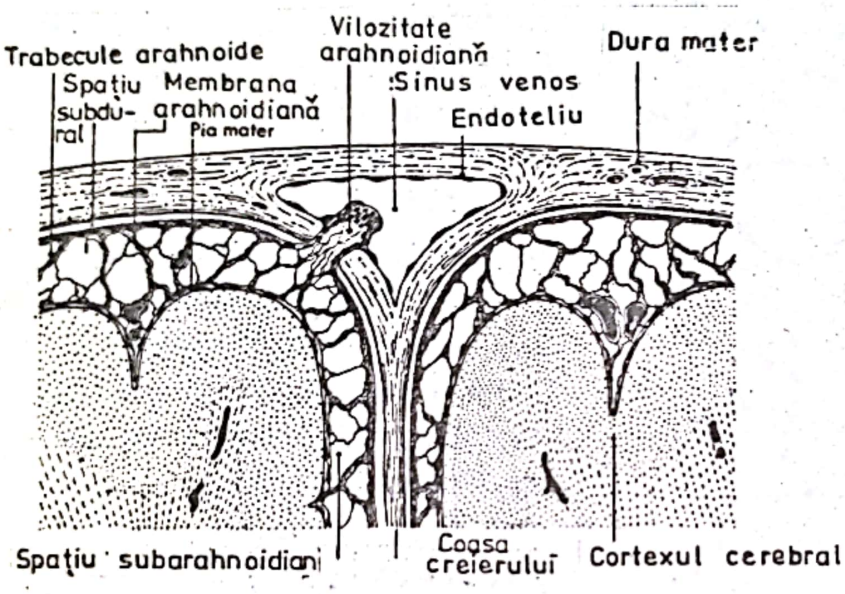

Fig.117. Meningele.

Pia mater reprezintă o membrană conjunctivo-vasculară şi glială, formată dintr-un ţesut conjunctiv lax, tapetat de celule turtite,ce pot conţine grăsimi, colesterol sau granule de pigment. Pia mater conţine vase arteriale, nervi de origine simpatică şi chiar celule ganglionare. Ea formează manşoanele periarteriale,participînd la constituirea barierei hematoencefalice.

Bariera hemato-encefalică este formată din peretele capilar (endoteliu şi membrana bazală), dublat de o structură glială,alcătuită din prelungirile astrocitelor, şi din celulele adventiciale, de origine pială, reprezentînd microglia. Această barieră se structuralizează după naştere, este alterată de factori variaţi (microbieni, toxici), ca şi în procesul de îmbătrînire.

Plexurile coroide ca şi pînzele coroide reprezintă invaginaţii ale piei mater care pătrund şi se găsesc situate în cavităţile ventriculare (Fig.118). Fiecare plex coroid are un ax central conjunctivo-vascular, tapetat de un epiteliu simplu, cubic, reprezentînd celulele ependimare. Aceste celule conţin numeroase mitocondrii, o zonă Golgi bine dezvoltată, incluzii lipidice, granule pigmentare. Polul apical prezintă numeroase microvilozităţi, iar plas-

malema polului bazal numeroase invaginaţii. La bătrîni plexurile coroide prezintă modificări involutive : degenerescenţă chistică şi impregnare calcară.

Plexurile coroide, structuri epitelio-vasculare, participă atît la procesele de elaborare şi secreţie, cît şi la cele de resorbţie a lichidului cefalo-rahidian.

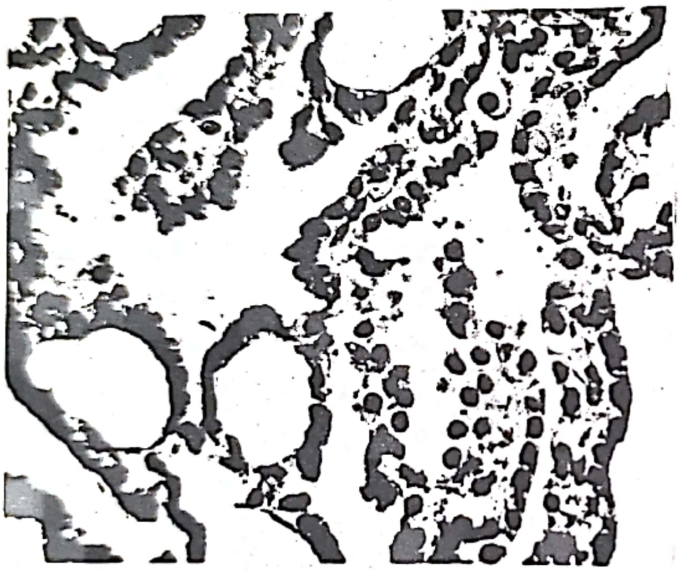

Fig.118. Plexurile coroide. Numeroase falduri acoperite de un epiteliu simplu cubic.

Lichidul cefalo-rahidian este prezent atît în canalul ependimar, cît şi în cavităţile ventriculare ale sistemului nervos central. Continuitatea dintre cavităţile ventriculare şi spaţiul subarahnoidian se realizează la nivelul ventriculului IV prin intermediul orificiilor Luschka şi Magendie.

Lichidul cefalo-rahidian reprezintă un echivalent al limfei şi lichidului interstiţial şi are rol important în metabolismul celulelor sistemului nervos central.

Compoziţia sa chimică şi citologia (în mod normal 2 limfocite pe mmc) se modifică în stări patologice (inflamaţii sau tumori).

ORGANELE DE SIMT

Organele de simţ sînt formate din trei elemente : celula senzorială, neuronul senzitiv periferic şi neuronul senzitiv (de asociere) central.

Celula senzorială este reprezentată printr-o celulă epitelială dotată cu un aparat ciliar, adaptată receptării excitaţiilor din mediul extern; polul bazal al acestei celule este înconjurat de dendritele unui neuron senzitiv periferic. Aceste celule senzoriale,în raport cu stimulul lor adecvat, sînt denumite : celule tactile, vizuale, auditive etc.

Celula senzorială lipseşte la nivelul organului olfactiv.

Neuronul senzitiv periferic, cu excepţia organului olfactiv şi vizual, este situat în ganglionii periferici. Prelungirile sale dendritice stabilesc sinapse cu celulele senzoriale, iar axonul cu neuronii centrali. In organul olfactiv, cel mai primitiv dintre organele de simţ, neuronul senzitiv periferic este situat chiar la nivelul epiteliului mucoasei olfactive. Şi în organul vizual neuronii periferici sînt situaţi în retină, fiind reprezentaţi prin neuronii bipolari.

Neuronii senzitivi (de asociaţie) centrali, cu excepţia retinei, sînt localizaţi în sistemul nervos central. Retina, însă, conţine şi structura receptoare (celulele vizuale) şi ganglionul periferic (celulele bipolare) şi un centru nervos central (neuronii multipolari).

Rezultă deci, că, organele de simţ reprezintă segmentul periferic al unui sistem funcţional unitar - analizorul. Excitaţiile percepute la nivel periferic de către receptori sînt transmise pe calea unui sistem de conducere (aferent) la segmentul central (scoarţa cerebrală), unde sînt transformate în senzaţii (Fig.119).

Organele de simţ sînt în număr de cinci : tactil, olfactiv,gustativ, vizual si auditiv.

Analizorul tactil

Segmentul periferic (receptor) al analizorului tactil este reprezentat de totalitatea terminaţiunilor nervoase libere si încapsu-

late localizate în piele şi în mucoasele coriopapilare.

Expansiunile nervoase terminale aparţin prelungirilor dendritice ale unui proteneuron senzitiv situat în ganglionul spinal.

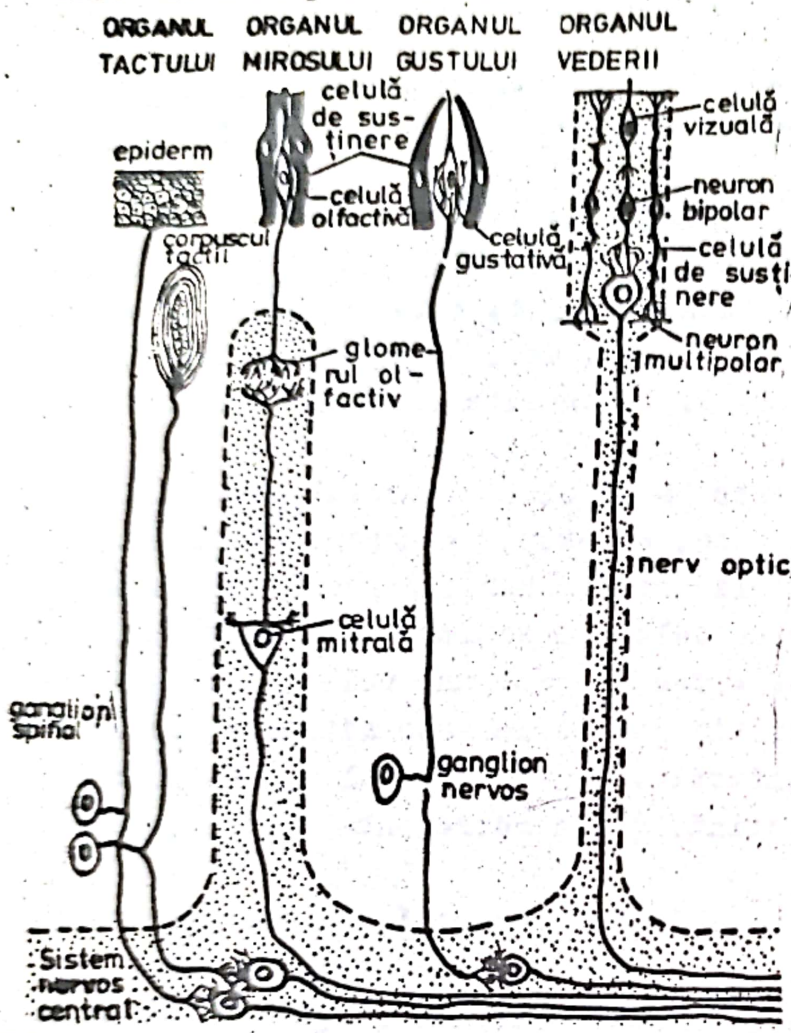

Fig.119. Schema organelor senzoriale.

La nivelul epiteliului întîlnim numai expansiuni nervoase libere, iar în ţesutul conjunctiv găsim pe lîngă terminaţiuni nervoase libere şi terminaţiuni nervoase încapsulate sau corpusculare.

a) Expansiunile nervoase libere intraepidermice.

Aceste expansiuni se găsesc în epidermul de pe toată suprafata corpului, cît şi în epiteliul stratificat al mucoaselor. La om au fost descrise două varietăţi morfologice de terminaţiuni nervoase intraepidermice: reţeaua intraepidermică şi expansiunile iederiforme (Fig.120, 121).

Reţeaua intraepidermică. Filetele nervoase care derivă din fibrele nervoase ale papilelor dermice trec, după ce şi-au pierdut tecile prin membrana bazală în stratul mucos al epidermului, unde se ramifică şi pătrund printre celulele profunde ale acestui strat, formînd o reţea bogată. Din aceasta pornesc firişoare fine, care se ridică în păturile superficiale, terminîndu-se fiecare printr-o umflătură sau buton pe suprafaţa celulelor din vecinătatea stratului granulos al epidermului (Fig.121).

Reţeaua intraepidermică pare să fie destinată recepţiei durerii.

Expansiunile iederiforme (meniscurile tactile sau discurile lui Merkel) sînt reduse la om. Fibrele nervoase pătrunse în epiderm se

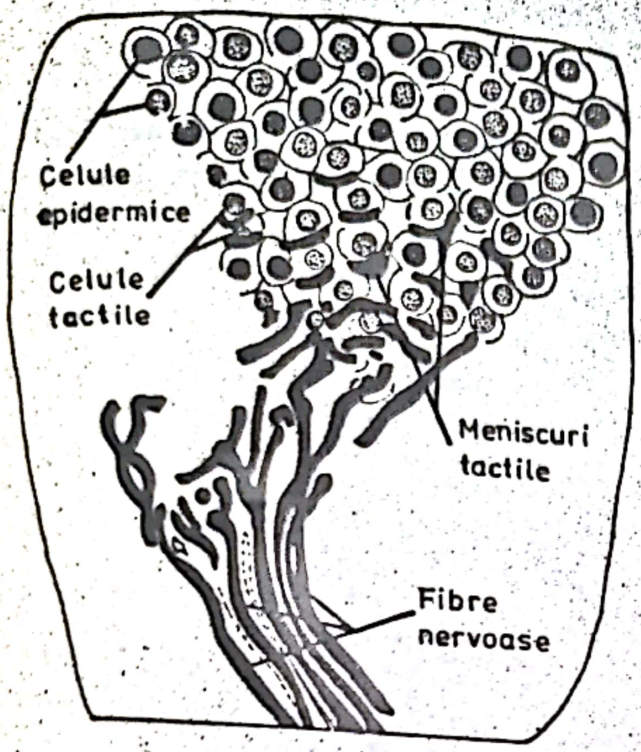

Fig.120. Expansiuni iederiforme.

ramifică realizînd un aspect de paner cu concavitatea orientată spre exterior (Fig.120). In concavitate este cuprinsă o celulă epitelială diferenţiată, mai clară, voluminoasă, ovală, cu diametrul mare dispus orizontal numită celulă tactilă sau Merkel, ce conţine veziculе cu catecolamine. Din aceste panere pornesc alte terminaţiuni nervoase ascendente, care se terminâ în butoni pe celulele stratului malpighian. Expansiunile iederiforme recepţionează stimulii tactili.

b) Terminatiuni nervoase încapsulate.

Corpusculii senzitivi reprezintă o modalitate prin care suprafaţa de contact a terminaţiilor nervoase este măritâ prin încolăcire. Corpusculii senzitivi sînt foarte numeroşi în dermul pielii şi al mucoaselor cît şi în ţesutul conjunctiv din diverse regiuni ale corpului (mezenter, ţesutul conjunctiv interstiţial al glandelor, în jurul articulaţiilor şi tendoanelor etc.).

Planul comun de organizare al acestor corpusculi senzitivi cuprinde : o capsulă conjunctivă şi o porţiune axială în care pătrunde expansiunea terminală a unei fibre nervoase cerebrospinale.

Capsula conjunctivă este formată dintr-un număr variabil de lamele concentrice, alcătuite din fibre colagene, tapetate de celule conjunctive aplatizate.

In porţiunea axială fibra nervoasă este lipsită de teaca de mielină şi este însoţită de o fibră nervoasă amielinică simpatică postganglionară ce se ramifică şi va constitui aparatul lui Doghiel-Timofeev. Lamelele cele mai interne stabilesc contact sinaptic cu terminaţiile nervoase, celulele lamelare respective transformîndu-se în celule senzoriale.

Corpusculii senzitivi se prezintă sub forme diferite. In funcţie de caracterele şi calitatea expansiunilor nervoase, ca şi de

structura stromei şi a învelişurilor conjunctive care le delimitează, se descriu mai multe tipuri de corpusculi senzitivi :

Corpusculii Vater Pacini sînt corpusculii lamelari cei mai voluminoşi (4 mm x 1-2 mm). Ei sînt localizaţi în hipoderm, precum şi în jurul cavităţilor articulare, la nivelul tendoanelor, periostului etc (Fig.121).

Capsula este formată din ţesut conjunctiv dispus sub formă de lamele concentrice (20-60), cu aspect de bulb de ceapă. Fiecare lamelă este tapetată de fibrocite aplatizate. Lamelele sînt solidarizate prin fibre de legătură.

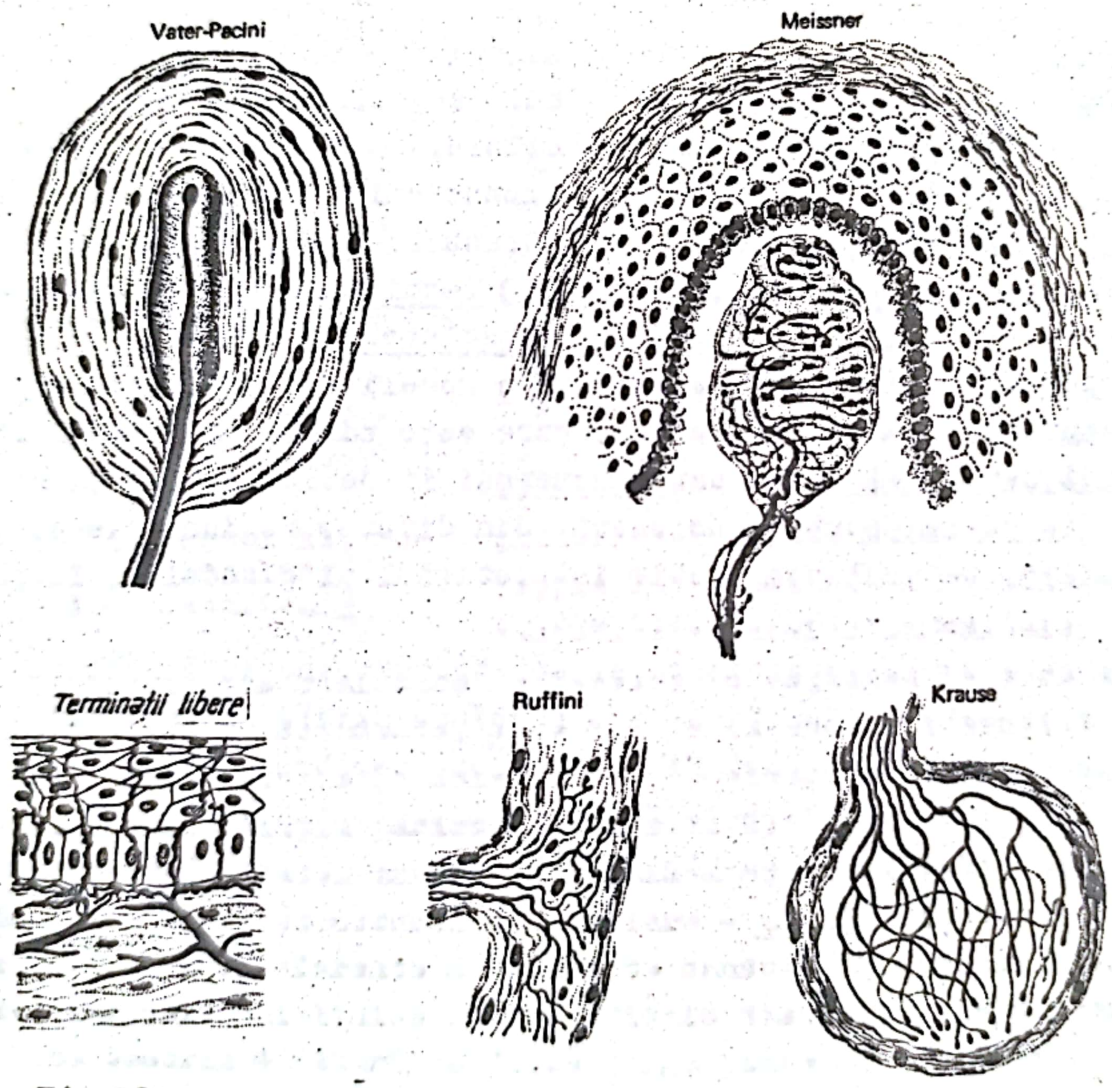

Fig.121. Terminaţiunile nervoase libere şi încapsulate din piele.

Fibra nervoasă situată central reprezintă dendrita protoneuronului senzitiv din ganglionul spinal. La intrarea în porţiunea axială a corpusculului, fibra pierde teaca de mielină şi se termină prin-

tr-o umflătură evidentă. Acești corpusculi sînt adaptați sensibilității tactile; ei par să fie și baroreceptori.

Corpusculii Meissner sînt localizați în dermul papilar al pulpei degetelor, precum și în corionul mucoasei bucale, al limbii, al mucoaselor organelor genitale feminine și al mamelonului. Au o formă ovalară, cu diametrul mare de 30 pînă la 180 microni și diametrul mic de 30 pînă la 100 microni. O teacă conjunctivă chistică subțire acoperă mai multe rînduri de celule turtite cu dispoziție transversală față de axul corpusculului. Fibrele nervoase care și-au pierdut teaca de mielină pătrund în corpuscul unde au un traiect șerpuit printre celulele conjunctive turtite (lamelare)(Fig. 121). Corpusculii Meissner sînt receptori tactili.

Corpusculii lui Ruffini sînt localizați în hipoderm și în dermul profund. Prezintă o mare varietate de forme și dimensiuni.Capsula, subțire, este formată din 3-4 lamele conjunctive și din celule turtite. Ea conține un fus elastico-conjunctiv central, numit și țesut de susținere, compus din fibre colagene și foarte multe fibre elastice orientate în axul lung al fusului. Fibra nervoasă se află cuprinsă în fusul conjunctiv unde se divide dicotomic și repetat, formînd numeroase fibrile terminate în butoni(Fig.121).

Se admite că acești corpusculi recepționează excitațiile determinate de tracțiunea și de deformarea țesutului fibros al dermului, precum și excitațiile termice.

Corpusculii Krause sînt localizați în dermul pielii, precum și în corionul mucoasei conjunctivale și bucale. Ei au o formă sferoidală, prezentînd o capsulă foarte subțire, constituită din 1-2 lamele conjunctive care delimitează în partea centrală o substanță granuloasă cu mulți nuclei, ce conține fibra nervoasă în formă de ghem (Fig.121). Se admite că acești corpusculi recepționează stimulii termici reci.

c) Terminațiile nervoase peritrichiale

Firele de păr au și funcție de receptori tactili. In jurul foliculilor pilosi există două inele „tactile" formate din fibre senzitive care și-au pierdut teaca de mielină, printre care se găsesc și fibre amielinice neurovegetative. Există un inel tactil extern, situat la nivelul tecii fibroase și altul intern, la nivelul membranei bazale. Din inelul tactil extern se desprind fine fibre nervoa-

se, sub formă de expansiuni iederiforme, care se termină în jurul celulelor tecii externe sub formă de meniscuri sau ecşuleţe tactile.

Analizorul olfactiv

Segmentul periferic al acestui analizor este reprezentat de mucoasa olfactivă localizată pe faţa inferioară a lamei ciuruite a etmoidului, în regiunea superioară a peretelui median nazal şi în regiunea mijlocie a cornetului superior. Suprafaţa mucoasei olfactive este de 480 mm^2 în ambele fose nazale.

Mucoasa olfactivă este formată dintr-un epiteliu şi un corion.

Epiteliul mucoasei olfactive este un epiteliu cilindric pseudostratificat mai înalt decît epiteliul respirator, lipsit de celule caliciforme, ca şi de celule ciliate propriu-zise.

Epiteliul olfactiv cuprinde trei tipuri celulare : celule bazale, celule de susţinere şi celule neurosenzoriale sau olfactive (Fig.122).

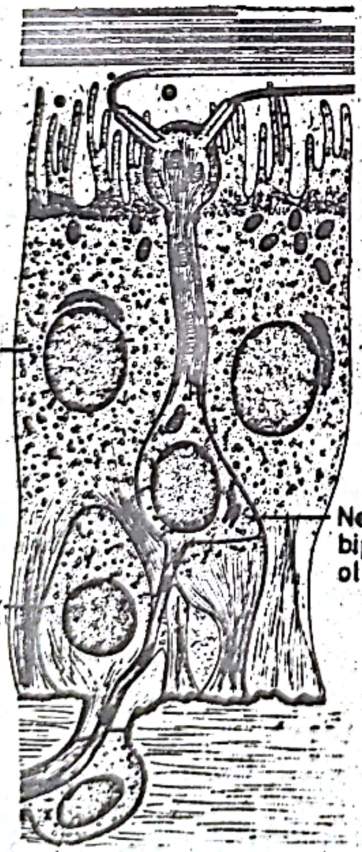

Fig.122. Reprezentarea schematică a caracteristicilor esenţiale a epiteliului olfactiv pe baza studiilor de microscopie electronică.

Celulele bazale se găsesc în partea profundă a epiteliului, sînt mici, puţin diferenţiate, cu o importantă capacitate de multiplicare. Ele sînt celule de rezervă putînd să înlocuiască celulele de susţinere uzate.

Celulele de susţinere sînt celule înalte intercalate printre celulele olfactive (Fig.122). În porţiunea bazală aceste celule prezintă o serie de concavităţi (nişe) în care este adăpostit corpul celulelor olfactive. Polul bazal este mai îngust şi prezintă ramificaţii sub formă de picioruşe prin intermediul cărora aderă de membrana bazală. Polul apical prevăzut cu microvili conţine incluziuni de pigment galben brun ce imprimă mucoasei o culoare galbenă caracteristică. Nucleii au o formă ovalară, fiind situaţi la aceeaşi înălţime în toate

celulele, totdeauna deasupra nucleilor celulelor senzoriale. Celulele de susţinere sînt strîns unite cu celulele olfactive prin intermediul complexelor joncţionale de tipul zonei adhaerens. La acest nivel în celulele de susţinere se află o reţea terminală (Fig.123).

Celulele olfactive sînt neuroni bipolari ce ocupă toată înălţimea epiteliului fiind intercalate printre celulele de susţinere. Ele prezintă nuclei rotunzi situaţi la nivele diferite în cadrul epiteliului, totdeauna sub nivelul nucleilor celulelor de susţinere. Din polul superior al celulei se desprinde o prelungire dendritică modificată ce se întinde pînă la suprafaţa epiteliului unde se termină într-o veziculă olfactivă prevăzută cu 6-8 cili (Fig.123) lungi de 2 microni, care depăşesc suprafaţa liberă a epiteliului, orientîndu-se paralel cu suprafaţa mucoasei. Aceşti cili se inseră pe cîte un corpuscul bazal tipic. In porţiunea proximală cilii au o

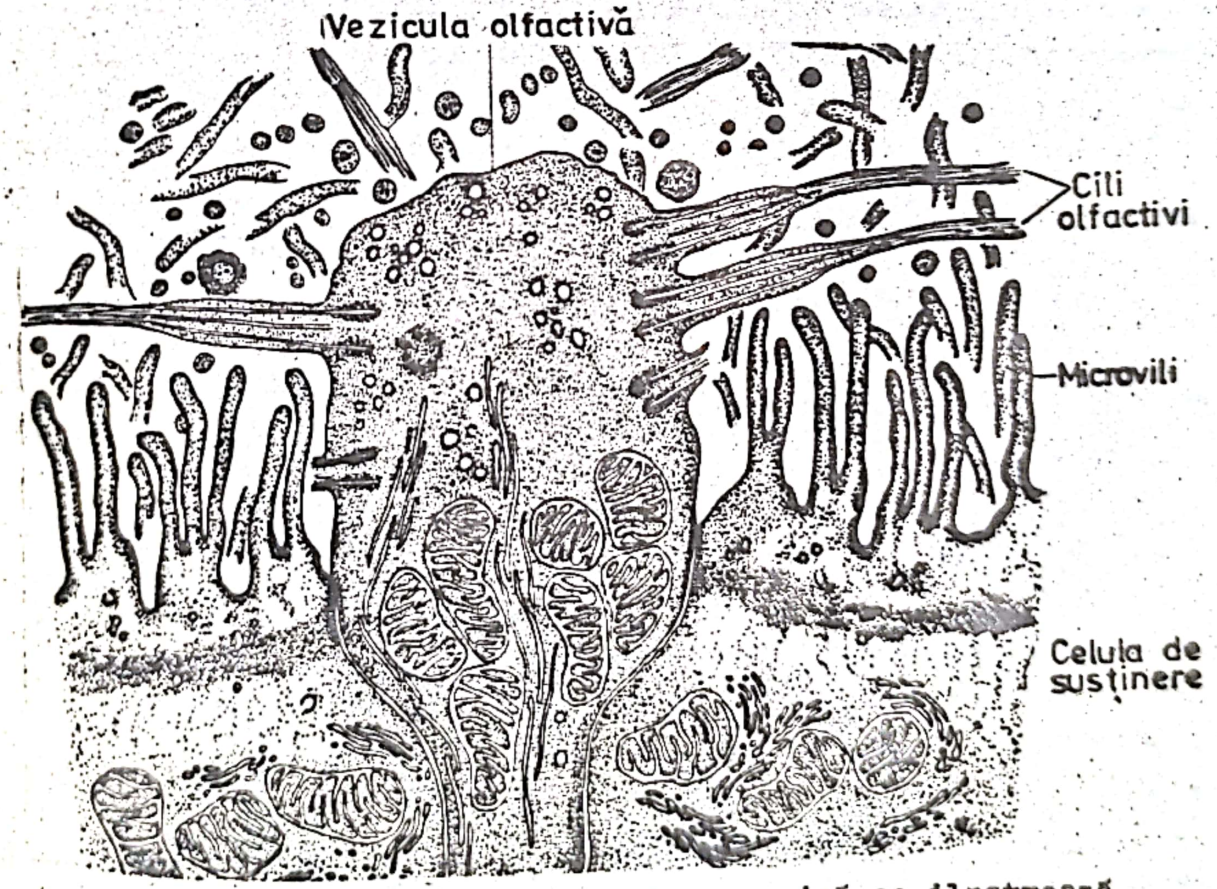

Fig.123. O schemă electrono-microscopică ce ilustrează structura fină a veziculei olfactive şi suprafaţa adiacentă.

structură tipică, cu 9 dublete de microtubuli la periferie şi o pereche de microtubuli în centru. In porţiunea distală diametrul cili-

lor diminuă progresiv astfel că extremitatea terminală ajunge să fie alcătuită numai din 2-3 microtubuli. Acești cili, adesea imobili, sînt totuși capabili de mișcări limitate. Ei funcționează ca receptori ai stimulilor olfactivi. Vezicula olfactivă cuprinde în interior reticul endoplasmatic neted, mitocondrii, microtubuli și corpusculi bazali.

In corpul neuronului s-au putut evidenția mitocondrii, complex Golgi, centru celular, corpusculi Nissl, ca și neurofibrile.

Din polul opus al celulei se desprinde axonul care este mai subțire decît prelungirea dendritică. Mai mulți axoni vecini se asociază în corion și formează fibre nervoase amielinice, ce sînt flancate de celulele Schwann. Axonii celulelor olfactive străbat corionul și lama ciuruită a etmoidului și ajung în bulbul olfactiv unde fac sinapsă cu celulele mitrale. Prelungirile axonice ale celulelor mitrale continuă calea olfactivă la creier, terminîndu-se în a 5-a circumvoluțiune temporală și în cornul lui Ammon.

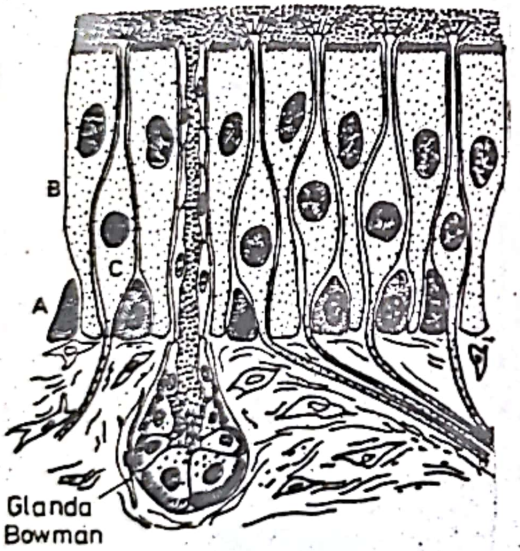

Fig.124. Mucoasa olfactivă.

Corionul este un țesut conjunctiv bogat vascularizat și infiltrat cu limfocite (corion adenoid). In corion se găsesc glande seroase tubuloacinoase - glandele lui Bowman (Fig. 124). In citoplasma celulelor secretorii se găsește un reticul endoplasmatic neted foarte bine dezvoltat, alături de reticul endoplasmatic rugos și complex Golgi, ceea ce explică prezența componentei lipidice și mucigene în produsul de secreție. Aceste glande se deschid la suprafața epiteliului, produsul de secreție constituind un solvent pentru substanțele odorante ca și un mediu de spălare a mucoasei.

In partea profundă a corionului se află un bogat plex venos ca și numeroase capilare limfatice. Partea profundă a corionului aderă de periostul piesei osoase subjacente.

Diferiți factori (infecții nazale repetate) pot cauza alterarea sau chiar distrugerea celulelor senzoriale. După Smith, aproximativ 1 % din celulele olfactive se pierd în fiecare an de viață. Celu-

lele olfactive distruse sînt înlocuite cu celulele de susţinere, ceea ce explică diminuarea (hiposmia) sau chiar dispariţia (anosmia) senzaţiei olfactive.

Sensibilitatea sau acuitatea olfactivă este determinată de relaţiile dintre celulele olfactive şi neuronii mitrali din bulbul olfactiv. La animalele macrosmotice (oîinele, animalele sălbatice), axonul fiecărei celule olfactive face sinapsă cu dendritele a 5-6 celule mitrale, în timp ce la animalele microsmotice (omul, maimuţa, păsările), axonii de la 5-6 celule olfactive fac sinapsă cu dendritele de la o singură celulă mitrală.

Analizorul gustativ

Receptorul gustativ este reprezentat de totalitatea corpusculilor gustativi cuprinşi în grosimea epiteliului lingual şi bucofaringian. Majoritatea corpusculilor gustativi se găsesc în papilele caliciforme şi fungiforme. Numărul lor este aproximativ de 2000 din care 1000 se găsesc în papilele caliciforme (Fig.125).

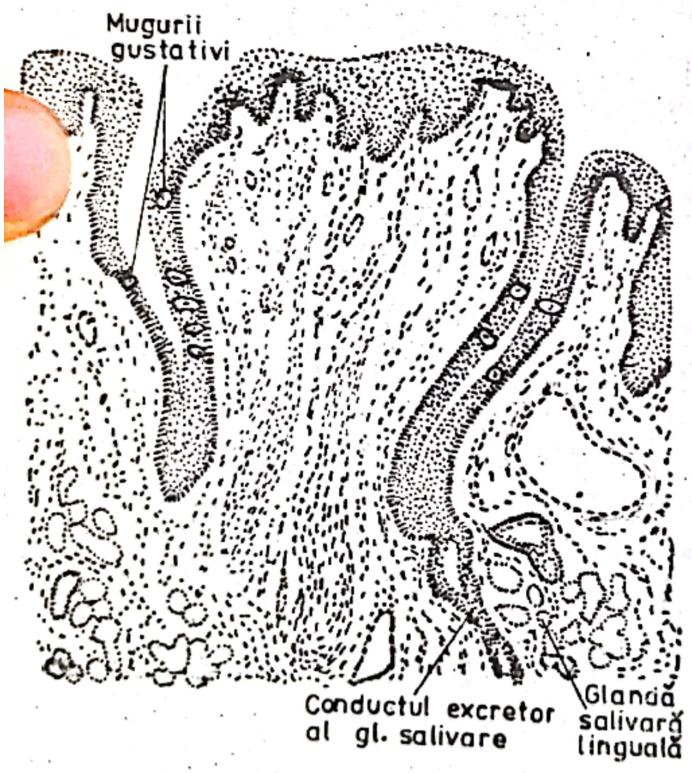

Fig.125. Papila caliciformă cu muguri gustativi (om).

Un corpuscul (mugure) gustativ are o formă ovoidală,de butoiaş, cu dimensiuni medii de 80 microni înălţime şi 40 microni lăţime. Vîrful sau extremitatea externă a corpusculului este cuprins în grosimea epiteliului papilelor caliciforme şi comunică cu cavitatea şanţului din jurul acestor papile printr-un canal îngust, canalul gustativ, ai cărui pereţi sînt constituiţi de celulele superficiale ale epiteliului mucoasei. Acest canal se deschide la suprafaţa epiteliului printr-un orificiu sau por gustativ. Baza corpusculului este dispusă pe membrana bazală a epiteliului.

In structura unui mugure gustativ se descrie o componentă epitelială şi una nervoasă.

Componenta epitelială este constituită din trei tipuri celulare :

- celule senzoriale (gustative), celule epiteliale modificate în raport cu terminaţiunile nervoase;
- celule de susţinere externe si interne;
- celule bazale (de rezervă) (Fig.126).

Celulele senzoriale în număr de 4–6 sînt situate în axa corpusculului. Au o formă alungită, cu extremitatea superficială prevăzută cu o prelungire numită bastonaş sau păr gustativ lung de 3-5 microni, care pătrunde în canalul gustativ. Extremitatea bazală a celulei se termină printr-o prelungire unică sau ramificată şi se inseră pe membrana bazală. Nucleul hipercrom, alungit, este situat central, iar citoplasma mai întunecată conţine un reticul endoplasmatic neted evident, ca şi microtubuli şi microfilamente. Părul gustativ reprezintă un mănunchi de microvili lungi care înoată într-o substanţă amorfă cuprinsă în canalul gustativ (Fig.127). Această substanţă reprezintă un produs de secreţie a celulelor de susţinere, bogat în M.P.Z. şi fosfatază alcalină.

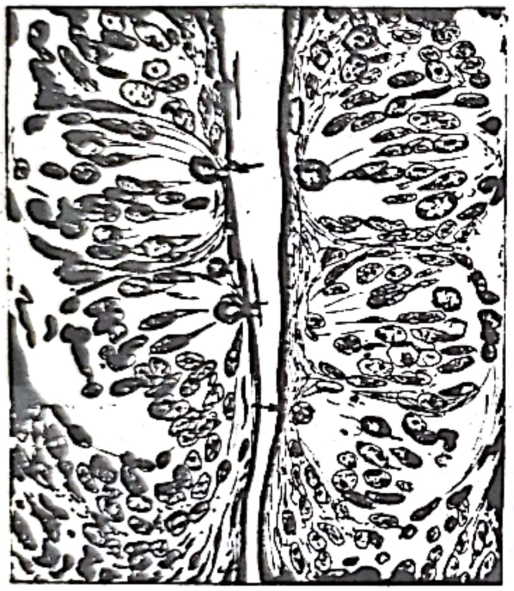

Fig.126. Muguri gustativi la nivelul papilelor foliate de iepure. Săgeţile indică porii gustativi.

Celulele stabilesc joncţiuni de tipul zonulei ocludens la polul apical şi prezintă interdigitaţii şi joncţiuni complexe pe feţele laterale.

In porţiunea bazală a unor celule senzoriale s-a observat din loc în loc îngroşări ale membranei şi vezicule sinaptice. Această suprafaţă vine în raport cu terminaţiunea nervoasă, asigurînd astfel o transmitere polarizată a impulsurilor nervoase.

Celulele de susţinere externe şi interne sînt unite între ele prin complexe joncţionale. Cele externe sînt situate la periferie şi au o formă semilunară. Ele prezintă o extremitate bazală largă şi ramificată, inserată pe membrana bazală şi o extremitate superioară, delimitînd împreună cu celelalte celule de susţinere un orificiu circular, unde se termină capătul intern al canalului gustativ.

Celulele interne ocupă centrul corpusculului şi au o formă rectilinie. Citoplasma celulelor de susţinere conţine tonofibrile ca şi incluziuni lipidice şi mucopolizaharidice perinucleare. Aceste celule îndeplinesc probabil un rol trofic pentru celulele senzoriale.

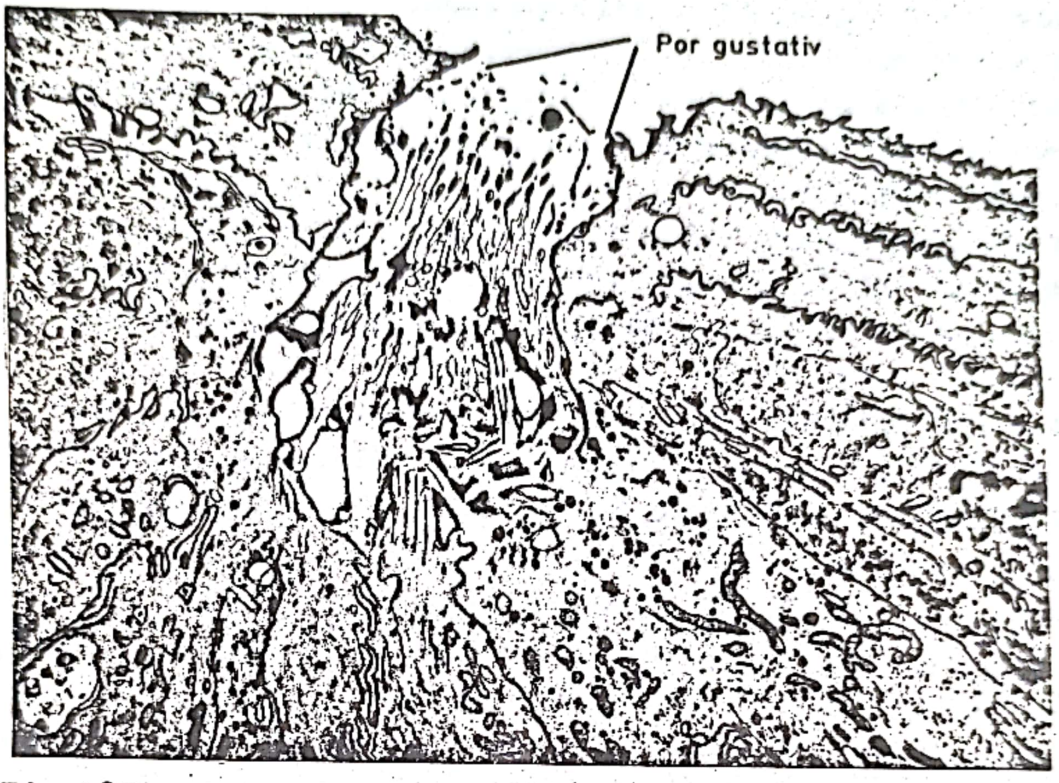

Fig.127. Aspect electronomicroscopic a porului gustativ cu microvilii mari ai celulelor senzoriale cuprinşi într-un produs secretor amorf.

Celulele bazale, de rezervă, sînt mici, situate pe membrana bazală între celulele de susţinere cărora le asigură refacerea.

Componenta nervoasă este reprezentată de dendritele neuronilor din ganglionii lui Andersch şi Ehrenritter. Aceste fibre formează sub epiteliu un plex subgemal, de unde pornesc fibre nervoase ce se termină în jurul corpusculului constituind un plex perigemal, iar altele pătrund în interior şi formează o arborizaţie bogată în jurul celulelor senzoriale - plex intragemal. In corpuscul pătrund şi fibre simpatice amielinice ce formează aparatul Timofeev. La nivelul terminaţiunilor nervoase s-au pus în evidenţă colinesteraza. Axonii celulelor ganglionare se îndreaptă către centrii nervoşi şi fac sinapsă cu neuronii senzitivi din bulb, axonii acestora se alipesc panglicii lui Reil şi se termină în a 5-a circumvoluţiune temporală.

Simţul gustului permite să se aprecieze proprietăţile sapide ale substanţelor introduse în gură; el comportă în general analiza celor patru senzaţii gustative primare : amar, dulce, acru şi sărat. Foarte probabil că există receptori specializaţi pentru fiecare gust. Aceştia nu sînt distribuiţi uniform, astfel că unele gusturi sînt detectate mai uşor în unele porţiuni ale limbii.

Marea varietate de senzaţii gustative este dată de multiplele şi variatele combinaţii care se pot realiza între cele patru senzaţii gustative primare.

Pentru perceperea excitaţiilor gustative este necesar ca substanţele sapide să fie solubile în lichidul cavităţii bucale.

Simţul gustului se perfecţionează cu vîrsta, el devine foarte fin la adulţi.

In diferite afecţiuni se observă tulburări ale gustului, ca : ageuzie - pierderea gustului, hipogeuzie - slăbirea percepţiei excitaţiilor gustative şi parageuzie - predilecţie pentru substanţe cu gust rău.

Organul auditiv şi organul echilibrului : urechea

Urechea este un organ complex, format din trei părţi : urechea externă, urechea mijlocie şi urechea internă. Dacă urechea externă şi medie sînt structuri adaptate numai pentru auz (captarea şi transmiterea vibraţiilor aerului), urechea internă, segmentul esenţial, conţine atît organul auditiv, cît şi pe cel al echilibrului.

Urechea externă este formată din pavilion, conductul auditiv extern şi membrana timpanică.

Pavilionul urechii prezintă un schelet cartilaginos, format de un cartilagiu elastic bogat celular, înconjurat de un pericondru proeminent, tapetat de tegument. Cartilagiul lipseşte la nivelul lobului urechii, fiind înlocuit cu un ţesut conjunctivo-adipos. Tegumentul pavilionului conţine fire de păr, cu glande sebacee mari, iar pe faţa posterioară se găsesc şi glande sudoripare.

Conductul auditiv extern este osos în jumătatea internă şi cartilaginos în jumătatea externă şi este tapetat de tegument, ce-l continuă pe cel de la nivelul pavilionului. In porţiunea osoasă, tegumentul este subţire, lipsit de anexe şi puternic aderent de periost. Tegumentul care tapetează segmentul cartilaginos este mai

gros şi este dublat de ţesut conjunctivo-adipos. La acest nivel se găsesc fire de păr, glande sebacee mari şi glande ceruminoase, ce sînt glande sudoripare modificate, cu un segment secretor ramificat şi conducte excretoare scurte şi largi. Produsul de elaborare al acestor glande, împreună cu cel al glandelor sebacee şi cu celulele epiteliale descuamate formează cerumenul, care lubrifică tegumentul şi fixează corpii străini pătrunşi în interiorul canalului auditiv.

Timpanul sau membrana timpanică este o membrană conjunctivo-epitelială subţire şi semitransparentă, ce separă urechea externă de cea mijlocie. Prezintă un ţesut propriu, tapetat pe faţa externă de tegument, iar pe cea internă de mucoasa casei timpanului. Tegumentul timpanic este foarte subţire, redus la două straturi : stratul bazal şi un strat superficial cornos, descuamativ. Ţesutul propriu conţine două straturi de fibre conjunctive : stratul extern format din fibre radiare, divergente, care se inseră la nivelul mînerului ciocanului şi ajung pînă la inelul fibro-cartilaginos, de inserţie, al timpanului, şi stratul intern alcătuit din fibre circulare. Ţesutul propriu al timpanului lipseşte în segmentul superior, la care nivel cele două epitelii sînt aproape alipite.

Urechea medie sau casa timpanului este o cavitate plină cu aer, săpată în stînca temporalului, tapetată cu o mucoasă de origine nazofaringiană, care se continuă posterior cu cea a cavităţilor mastoidiene, iar anterior cu mucoasa trompei. Această mucoasă tapetează atît pereţii cît şi oscioarele urechii medii, cu excepţia ferestrei ovale, la care este fixată scăriţa. Epiteliul este de tip simplu pavimentos sau simplu cubic, devenind cubico-cilindric ciliat în apropierea trompei. Corionul este redus şi puternic aderent de periostul subjacent.

Timpanul secundar reprezintă o membrană fină, fibro-elastică, ce acoperă fereastra rotundă. Este tapetat pe faţa externă de mucoasa casei timpanului, iar pe cea internă de ţesutul conjunctiv al spaţiului perilimfatic.

Oscioarele sînt formate din ţesut osos compact, dispus sub formă lamelară, cu sisteme Havers dispersate. Suprafeţele lor articulate sînt acoperite de cartilagiu hialin, care apare sub formă de insule atît pe mînerul ciocanului, cît şi la baza scăriţei. Scăriţa conţine şi o cavitate medulară. Periostul oscioarelor fuzionează cu corionul mucoasei timpanice.

Trompa auditivă a lui Eustache este un conduct ce leagă urechea medie de naso-faringe. Prezintă o porţiune osoasă sau timpanică,şi una fibrocartilaginoasă sau faringiană, inferioară.

Mucoasa segmentului osos este formată dintr-un epiteliu simplu, cilindric, ciliat, cu un corion redus, aderent de periost şi glande mici şi rare, reprezentate prin mici cripte.

Mucoasa segmentului fibro-cartilaginos este formată dintr-un epiteliu de tip respirator şi dintr-un corion adenoid. Epiteliul este pseudostratificat, cilindric, ciliat, cu celule caliciforme, grupate uneori sub formă de glande mucoase, intraepiteliale. Corionul conţine o bogată infiltraţie limfoidă, mai abundentă la copii, formînd în vecinătatea orificiului faringian aşa-numita „amigdală tubară". In profunzime, corionul conţine celule adipoase şi glande sero-mucoase, mai abundente în jurul orificiului faringian.

Trompa lui Eustache serveşte pentru eliminarea mucozităţilor secretate de mucoasa cavei timpanului şi menţine constant echilibrul dintre presiunea a două mase de aer separate de timpan : aerul „închis" în cava timpanului şi aerul „liber" din conductul auditiv extern (Fig.128).

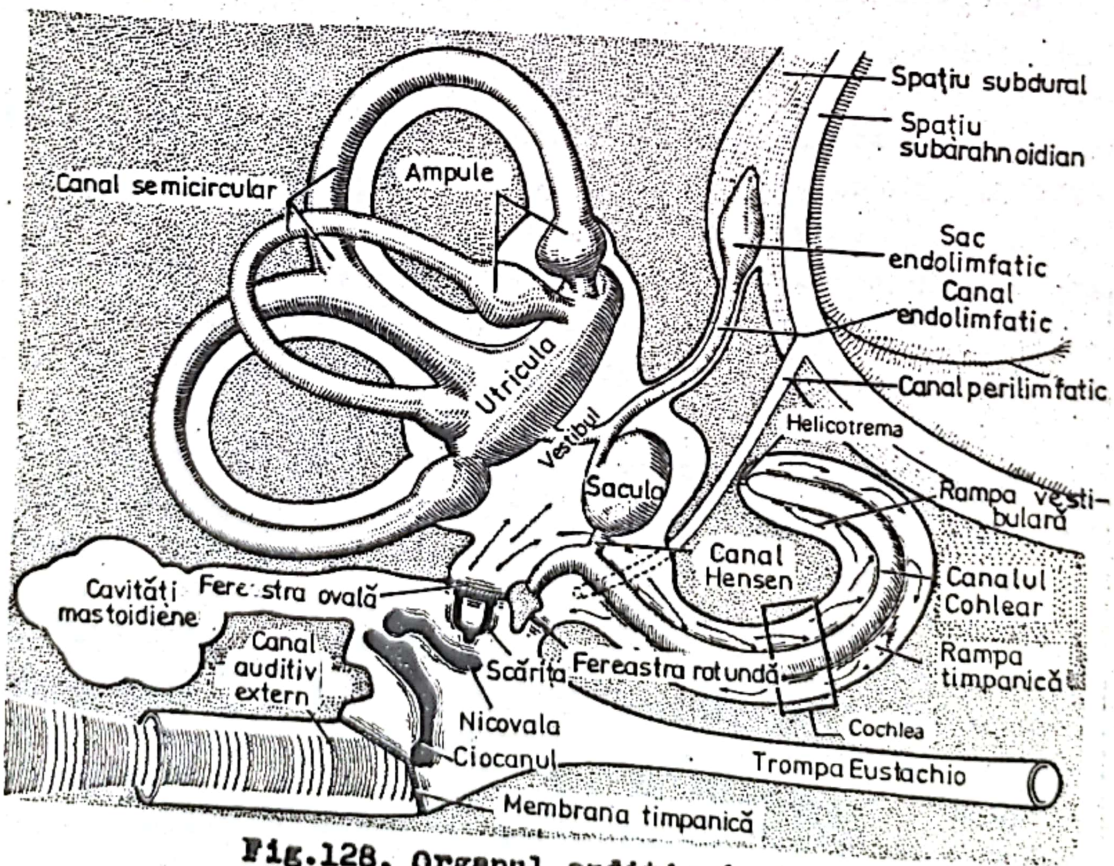

Fig.128. Organul auditiv (schemă).

Urechea internă ce conţine organul auditiv şi pe cel al echilibrului, este formată dintr-un sistem de camere şi canale osoase, în care se găsesc situate structuri similare de natură membranoasă. Totalitatea structurilor osoase alcătuiesc labirintul osos, iar totalitatea celor membranoase, labirintul membranos. Cele două labirinte sînt separate printr-un spaţiu, numit spaţiu perilimfatic,ce conţine un lichid - perilimfa, în interiorul structurilor membranoase se găseşte endolimfa.

Labirintul osos prezintă o cavitate centrală - vestibulul,de formă ovoidă, în care se deschid cele trei canale semicirculare şi canalul osos al melcului (melcul osos).

Melcul osos este format din columelă, structură osoasă conică, situată central, din canalul osos spiral, ce descrie în jurul columelei două spire şi jumătate şi se termină printr-o înfundătură sau cupolă, şi din lama spirală osoasă, ce împarte canalul osos spiral în două conducte sau rampe şi se termină spre vîrful melcului printr-un cîrlig numit hamulus.

Labirintul osos are o structură histologică complexă,fiind format din ţesut osos de origini diferite. Astfel, stratul extern este format dintr-un os puţin dens, de natură periostală, în timp ce stratul intern este compact, foarte dens, fără a conţine sisteme Havers, fiind de origine endostală. Porţiunea mijlocie rezultă din metaplazia directă a cartilagiului primordial. Persistenţa unor insule cartilaginoase în viaţa adultă poate fi punctul de plecare a unui proces de scleroză, ce înglobează şi oscioarele şi determină o surditate progresivă (otoscleroză).

Columela este formată dintr-un ţesut osos poros sau spongios, puternic perforat la bază, conţinînd vase şi prelungiri ale neuronilor bipolari din ganglionul lui Corti (Fig.129).

Lama spirală osoasă, prelungire transversală a columelei, are pe secţiune o formă triunghiulară, baza ei corespunde columelei, iar vîrful este situat în canalul spiral osos. Este formată din două lamele osoase, între care se găsesc prelungirile neuronilor din ganglionul Corti, pe faţa superioară fiind situată artera, pe cea inferioară vena cohleară.

Intregul labirint osos este tapetat de periost, şi este acoperit de un epiteliu pavimentos de origine mezenchimatoasă.

Labirintul membranos este format din două vezicule, utricula şi sacula, ce corespund vestibulului osos, din cele trei canale semicirculare membranoase ca şi din melcul membranos sau canalul cohlear, situat în interiorul canalului spiral osos.

Topografic şi funcţional se deosebeşte un labirint posterior reprezentat prin utriculă, saculă şi cele trei canale semicirculare, structuri legate de echilibru, şi un labirint anterior, reprezentat prin melcul membranos sau ductul cohlear, în care este localizat organul auditiv.

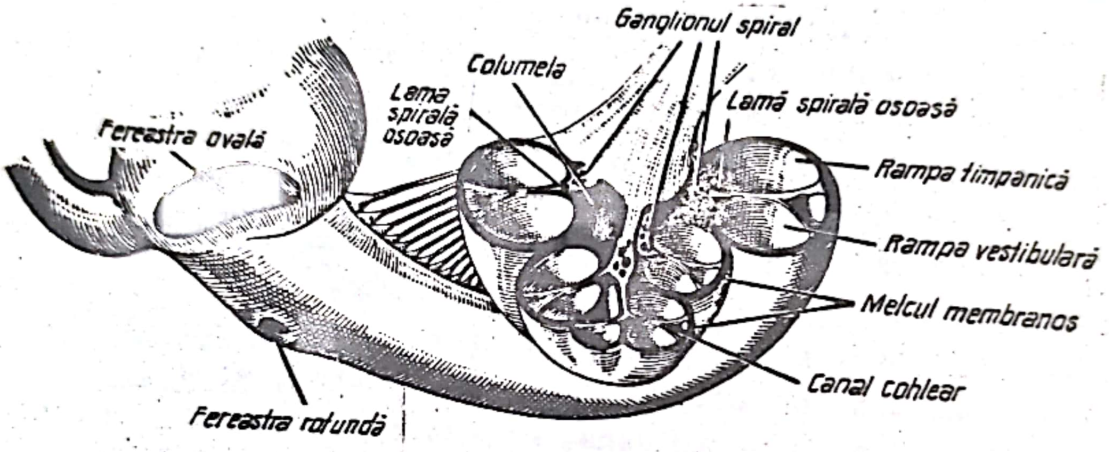

Fig.129. Secţiune axială prin melc.

Peretele labirintului membranos este reprezentat printr-o tunică fibroasă, subţire, formată din fibre fine, conjunctive, cu fibroblaste şi melanocite. Suprafaţa externă este tapetată de un epiteliu simplu, pavimentos, de origine mezenchimatoasă, iar cea internă de un epiteliu simplu, cu variaţii regionale, ce reprezintă organele senzitive : maculele, crestele ampulare şi organul lui Corti.

Labirintul membranos anterior (melcul membranos) este reprezentat printr-un tub îngust, de natură membranoasă, care comunică prin canalul lui Hensen cu sacula. Cele două extremităţi se termină în fund de sac, cea bazală, cecul vestibular, este situată între fereastra rotundă şi ovală, iar cea apicală, cecul cupular, la nivelul vîrfului melcului.

Canalul cohlear (melcul membranos) nu ocupă întregul canal spiral osos, ci numai periferia acestuia, fiind situat astfel între lama spirală osoasă şi peretele extern al canalului spiral osos, lama

contururilor. In secţiune transversală canalul spiral osos apare sub formă rotundă, fiind constituit din trei canale : unul superior - rampa vestibulară, unul inferior - rampa timpanică şi, unul mijlociu, de formă triunghiulară, canalul cohlear. Acesta din urmă, prezintă la rîndul lui, trei pereţi : unul extern, ce reprezintă baza triunghiului şi corespunde peretelui osos (lamei contururilor), unul superior (anterior), peretele vestibular, ce-l separă de rampa vestibulară, şi unul inferior (posterior), peretele timpanic, ce-l separă de rampa timpanică. Pe peretele timpanic se găseşte situat organul auditiv al lui Corti. Vîrful triunghiului se inseră pe lama spirală osoasă, mai precis pe ligamentul spiral intern (Fig.130).

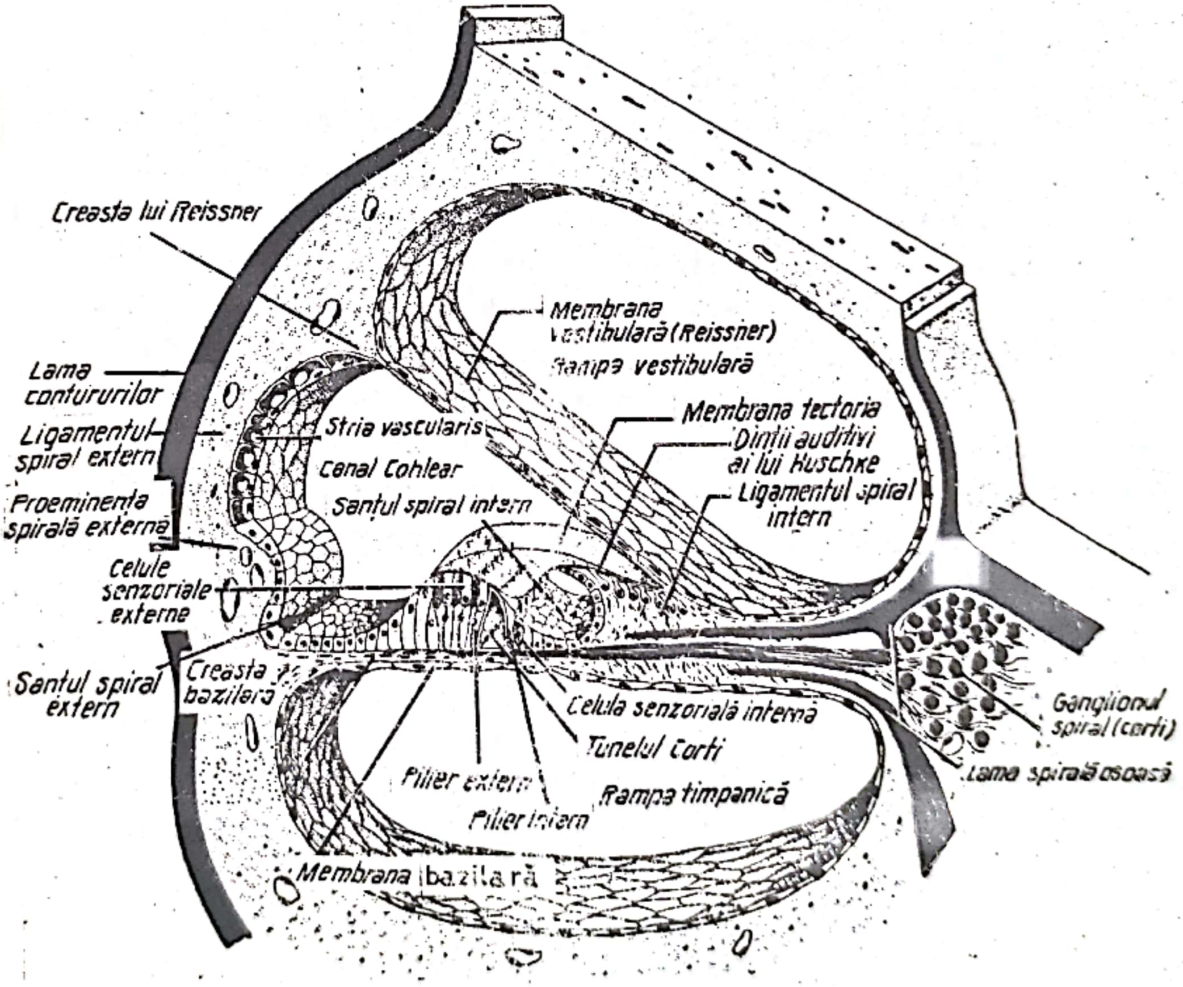

Fig.130. Secţiune transversală printr-un tur al melcului.

Peretele extern este constituit de porţiunea mijlocie a ligamentului spiral extern, ce reprezintă o îngroşare a periostului.Acest perete este împărţit printr-o mică proeminenţă - proeminenţa spirală

externă, în două jgheaburi - unul inferior (situat între membrana bazilară şi proeminenţa spirală externă), tapetat de un epiteliu cubic, şi unul superior (situat între această proeminenţă şi inserţia membranei vestibulare), ce este tapetat de un epiteliu pseudostratificat, pigmentar şi vascular - stria vasculară. Între acest epiteliu şi ţesutul conjunctiv subjacent nu este interpusă o membrană bazală, iar capilarele, foarte numeroase, pătrund în grosimea epiteliului, realizînd aspectul unui epiteliu vascularizat, unic în organism. Se consideră că stria vasculară participă în mod activ atît la producerea endolimfei, cît şi la controlul conţinutului în ioni al acesteia; endolimfa, spre deosebire de celelalte lichide extracelulare din organism şi de perilimfă, prezintă un mare conţinut de potasiu şi un conţinut redus de sodiu, asemănîndu-se cu lichidul intracelular. Se pare că şi rezorbţia endolimfei se realizează tot la nivelul striei vasculare.

Peretele vestibular (superior sau anterior) este reprezentat printr-o structură membranoasă, membrana vestibulară sau a lui Reissner. Este formată dintr-o lamă conjunctivă, tapetată pe ambele feţe de un epiteliu simplu pavimentos, de origine mezenchimală pe faţa vestibulară, de natură ectodermică pe faţa cohleară. Membrana vestibulară pare a fi implicată în transferul activ de substanţe din perilimfa vestibulară în endolimfa cohleară.

Peretele timpanic (inferior sau posterior), planşeul, are o direcţie orizontală şi prezintă o structură complexă, fiind format dintr-o porţiune osoasă şi una membranoasă, membrana bazilară, ce se inseră la nivelul unei proeminenţe a ligamentului spiral extern - creasta bazilară.

Porţiunea osoasă este la rîndul ei formată din lama spirală osoasă şi dintr-o îngroşare periostală - ligamentul spiral intern, tapetate de un epiteliu, ce continuă pe cel de pe faţa cohleară a membranei vestibulare şi se transformă în epiteliul senzorial, ce formează organul Corti.

Lama spirală osoasă, triunghiulară, este formată din două lamele osoase, între care este situat ganglionului lui Corti.

Ligamentul spiral intern are o formă triunghiulară, faţa inferioară este aderentă de lama spirală osoasă, iar faţa superioară şi externă sînt tapetate de un epiteliu simplu. La vîrful triunghiului

se inseră membrana vestibulară (Reissner). Baza acestui triunghi este concavă, delimitînd <u>şanţul spiral intern</u>, căptuşit ca şi omoriocară este acoperită de un epiteliu simplu cubic. Faţa sau latura antesanţuri înguste şi profunde, longitudinale şi transversale, ce delimitează patrulatere constituite dintr-o substanţă fibroasă, numite <u>„dinţii auditivi" ai lui Huschke</u>. In fundul acestor şanţuri se găseşte corpul şi nucleul celulelor epiteliale cilindrice, a căror extremitate apicală se lărgeşte formînd un înveliş continuu pe suprafaţa dinţilor auditivi şi secretă o substanţă cuticulară, care formează <u>membrana tectoria</u>.

<u>Membrana bazilară</u> este alcătuită aproximativ din 24000 de fibre conjunctive fine, neramificate, incluse într-o substanţă fundamentală omogenă - <u>fibrele bazilare</u> sau <u>corzile auditive</u>. Cele interne sînt mai subţiri şi formează zona arcuată (netedă), cele externe sînt mai groase şi formează zona pectinata (striată).

<u>Organul auditiv al lui Corti</u> reprezintă segmentul periferic al analizorului acustic. Este situat pe faţa superioară a membranei bazilare şi are un traiect în spirală, fiind absent la nivelul celor două extremităţi. Este format dintr-un spaţiu triunghiular - <u>tunelul lui Corti</u>, baza fiind reprezentată prin membrana bazilară, iar laturile prin celule de susţinere de tip particular - <u>celule stîlp</u> sau

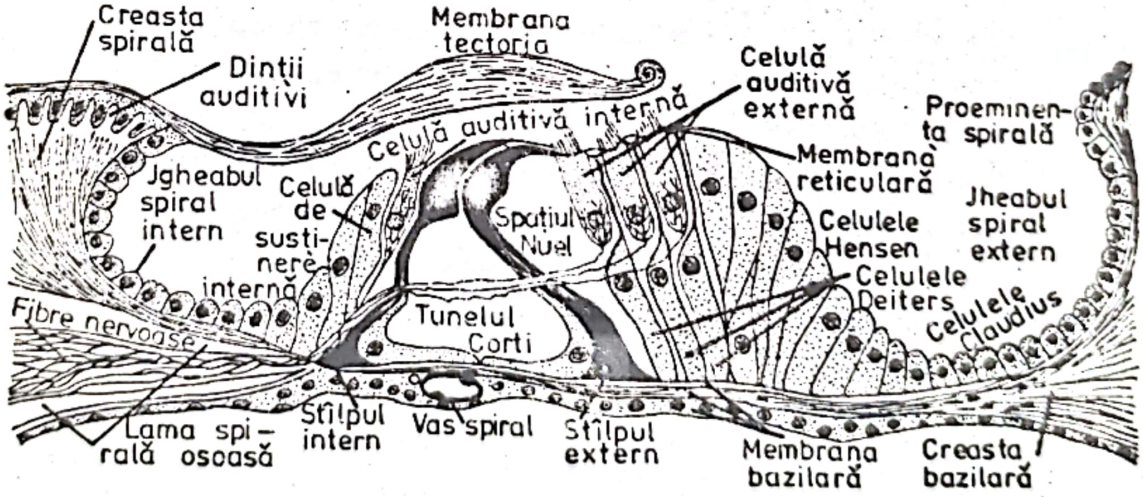

Fig.131. Organul Corti.

<u>stîlpii lui Corti</u>. Tunelul lui Corti este traversat de fibre nervoase cohleare, destinate celulelor auditive externe (Fig.131).

Epiteliul adiacent tunelului Corti este bistratificat,fiind format din celule de susţinere ale lui Deiters în formă de „scaun" şi din celule auditive. In raport cu tunelul lui Corti, cele două grupe de celule se împart în „interne" şi „externe". Spre ligamentul spiral extern, celulele lui Deiters se continuă cu un epiteliu simplu, iniţial cilindric (celulele lui Hensen) şi apoi cubice (celulele lui Claudius), considerate tot celule de susţinere, deşi numai celulele Deiters vin în raport cu celulele auditive.

Celulele stîlp sau stîlpii lui Corti sînt elemente de susţinere, ce delimitează, împreună cu membrana bazilară, tunelul lui Corti. Stîlpul intern are o bază lărgită şi un corp conic alungit; cel extern are forma literei S şi este mai lung decît cel intern. Ambii stîlpi au o direcţie „oblică convergentă".

Atît stîlpii interni cît şi cei externi, sînt formaţi din 3 segmente : porţiunea bazală, de formă triunghiulară, inserată pe membrana bazilară, ce conţine citoplasmă nediferenţiată şi nucleul şi reprezintă regiunea trofică a acestor celule; corpul stîlpului, ce reprezintă segmentul citoplasmatic care delimitează tunelul Corti şi extremitatea cefalică, prin care se realizează articularea stîlpilor; este formată din citoplasmă diferenţiată, cu tonofibrile şi cuticulă.

Extremitatea cefalică a stîlpului intern prezintă o scobitură care se continuă cu o prelungire citoplasmatică - placa stîlpului intern. In scobitură pătrunde extremitatea cefalică în formă sferică a stîlpului extern, ce se continuă şi ea cu o prelungire citoplasmatică numită apofiză. Deoarece stîlpii interni sînt mai numeroşi,trei stîlpi externi se articulează cu patru stîlpi interni. Cele două prelungiri cefalice participă la formarea membranei reticulare.

Celulele de susţinere ale lui Deiters prezintă o formă de scaun cu spetează şi constituie un grup intern şi unul extern. Cele interne, adiacente stîlpilor interni, formează un singur rînd de celule, cele externe, adiacente stîlpilor externi, sînt dispuse pe mai multe rînduri (3-5 rînduri), primul rînd de celule Deiters fiind separat de stîlpii externi printr-un spaţiu - spaţiul lui Nuel - ce comunică cu tunelul lui Corti prin intervalele libere dintre stîlpii externi.

Celulele Deiters prezintă două tipuri de prelungiri, cele bazale se inseră la nivelul membranei bazilare, cele apicale (superi-

care) - denumite falange, se insinuează printre celulele auditive.

Celulele de susținere conțin în citoplasmă un material fibrilar care este constituit dintr-un mănunchi de microtubuli. La nivelul prelungirilor apicale sub formă de falangă, microtubulii se împart în două grupe (în T), iau o direcție paralelă cu suprafața epiteliului și se termină la nivelul complexului joncțional care le leagă cu celulele auditive (Fig.132). Prelungirile apicale ale celulelor de susținere sub formă de falangă împreună cu prelungirile cefalice ale stîlpilor interni și externi vor constitui membrana reticulară. Această membrană, subțire și transparentă, este străbătută de perii auditivi, avînd un aspect ciuruit.

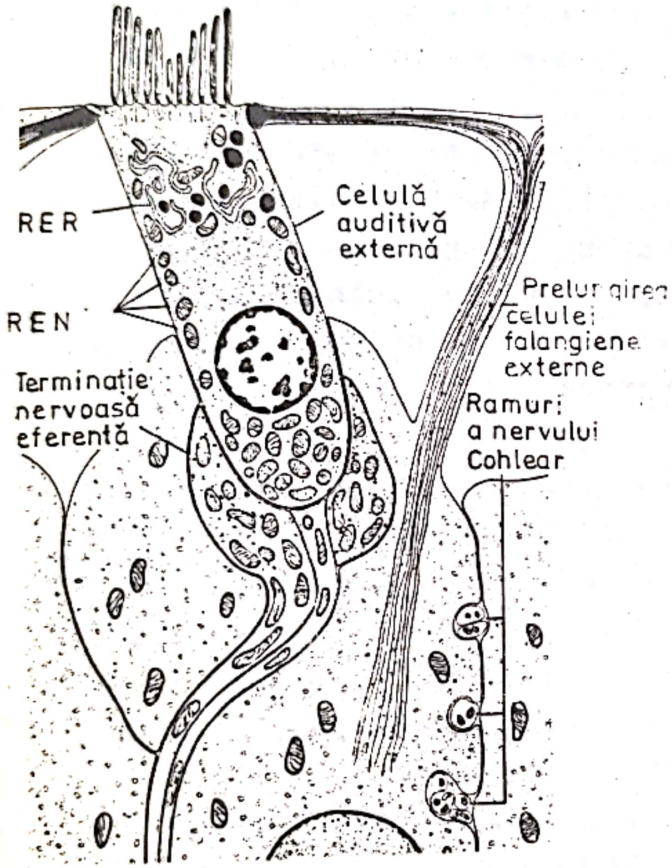

Fig.132. Reprezentarea schematică a relațiilor dintre celula auditivă externă și celula de susținere Deiters (după o imagine electronomicroscopică).

Celulele auditive, elemente pseudosenzoriale, formează stratul superficial al epiteliului auditiv. Ele nu au rapporturi cu membrana bazală, fiind situate pe celulele lui Deiters. Celulele auditive interne sînt dispuse pe un singur rînd, cele externe pe mai multe rînduri (3, 4, 5 șiruri).

Celulele auditive sînt înalte, cilindrice și au o formă de degetar. Polul lor bazal este rotunjit și înconjurat de expansiuni nervoase, provenite din celulele ganglionului lui Corti. Polul bazal este situat în scobitura celulei Deiters subiacentă, celula auditivă fiind mai aproape de stîlpii tunelului decît celula sa de susținere. Nucleul este situat bazal, citoplasma subnucleară este granulară și mai intens colorată decît restul celulei. Citoplasma mai conține organite modificate: aparat Golgi, situat apical, constituind corpul lui Hensen. La polul apical se găsesc

structuri specifice, de formă filamentoasă - perii sau cilii auditivi, mai numeroşi la nivelul celulelor auditive externe; ei sînt dispuşi pe mai multe rînduri, paralele cu direcţia longitudinală a canalului spiral, sub forma literei V. La microscopul electronic apar ca nişte microvili mari, delimitaţi de o membrană trilaminară, cu un material fibrilar în centru, ce se continuă la suprafaţa liberă a celulei cu reţeaua terminală. Această reţea terminală se leagă cu complexele joncţionale dintre celulele auditive şi celulele Deiters. Perii auditivi proemină la suprafaţa membranei reticulare, fiind acoperiţi de cea de a doua membrană a organului Corti - membrana tectoria.

Membrana tectoria (membrana Corti) este elaborată de celulele epiteliale ce tapetează ligamentul spiral intern şi sînt situate printre dinţii auditivi. Apare ca o structură gelatinoasă aplicată pe perii auditivi şi pe membrana reticulară, terminîndu-se la nivelul celulelor Hensen. Este foarte sensibilă la acţiunea fixatorilor, astfel că în secţiunile histologice apare retractată şi la distanţă de suprafaţa organului Corti.

Celulele auditive sînt elemente epiteliale modificate în raport cu terminaţiile nervoase. Polul lor bazal este înconjurat de expansiuni dendritice ale celulelor bipolare ale ganglionului Corti. Aceste prelungiri devin amielinice, străbat membrana bazilară şi formează contacte sinaptice cu celulele auditive (Fig.132).

Vasele urechii interne provin din artera auditivă internă; capilarele şi vasele limfatice lipsesc la acest nivel.

Histofiziologia organului Corti. Undele sonore, transmise prin timpan şi osicioare, determină vibraţii (creşterea presiunii) ale perilimfei din rampa vestibulară. Aceste vibraţii determină, la rîndul lor, bombarea timpanului secundar şi prin intermediul helicotremei se transmit perilimfei din rampa timpanică, producînd vibraţii ale membranei bazilare şi stimularea perilor auditivi, prin contactul lor cu membrana tectoria. Vibraţiile mai mici de presiune urmează o a doua cale, ele se transmit perilimfei vestibulare, determinînd, prin intermediul membranei lui Reissner, vibraţii ale endolimfei din canalul cohlear. Ca urmare, perii auditivi sînt excitaţi de către deplasările membranei tectoria, consecutive vibraţiilor endolimfei.

Labirintul membranos posterior, sediul organului echilibrului, este format din două vezicule, utricula şi sacula, care corespund vestibulului osos, şi din trei canale semicirculare membranoase, corespunzătoare canalelor osoase semicirculare.

Utricula şi sacula formează aşa-numitul vestibul membranos.

Utricula, vezicula cea mare, are forma unui „cuib de pasăre", la nivelul ei se deschid canalele semicirculare. Sacula, vezicula cea mică, este legată de canalul cohlear printr-un canal foarte scurt, canalul lui Hensen. De la nivelul acestor două vezicule se desprinde câte un canalicul - canalul endolimfatic - , ce se termină în fund de sac la nivelul durei mater şi comunică printr-o serie de canalicule, cu spaţiile subarahnoidiene (Fig.128).

Labirintul membranos posterior este format dintr-un perete fibros, în raport cu periostul, tapetat de un epiteliu simplu pavimentos sau cubic, de origine ectodermică. De-a lungul acestui epiteliu se găsesc arii diferenţiate, care constituie zonele senzoriale, numite macule sau pete pentru sacula şi utricula şi creste ampulare pentru canalele semicirculare. In interiorul acestor structuri membranoase se află endolimfa, iar între ele şi labirintul osos, perilimfa.

Maculele (Fig.133) reprezintă zonele senzoriale, neuro-epiteliale, ale utriculei şi saculei. Ele apar ca îngroşări limitate (2-3 mm),

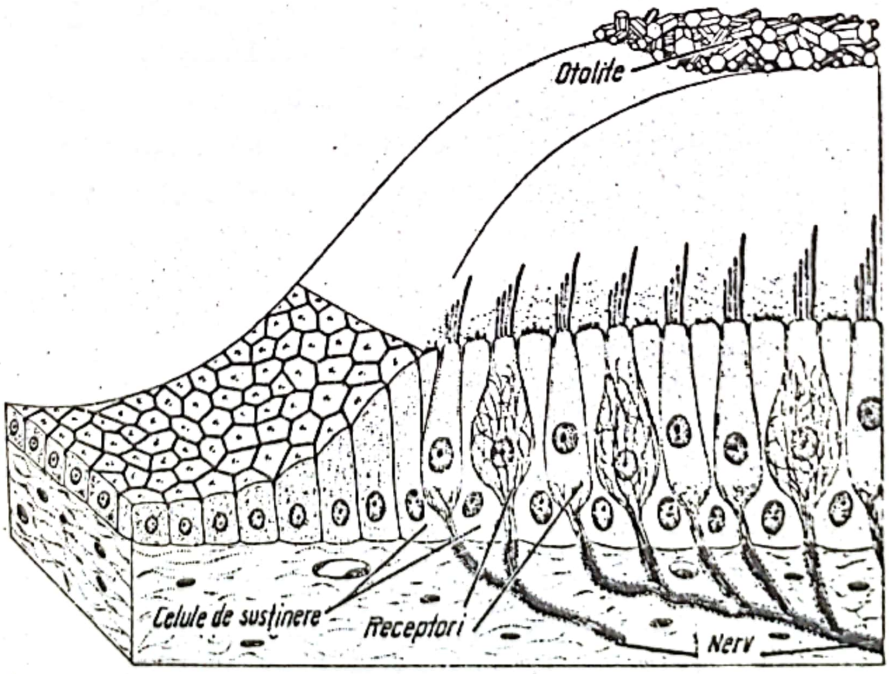

Fig.133. Structura maculei.

ce proemină în spaţiul endolimfatic. Sînt formate din celule de susţinere şi din elemente senzoriale, celule epiteliale modificate în raport cu terminaţiunile nervoase, denumite celule „cu peri" sau „celule păroase".

Celulele de susţinere sînt înalte, cilindrice, situate pe membrana bazală. Nucleul este situat bazal, iar citoplasma conţine tonofibrile. La periferie celulele de susţinere se continuă gradat cu elementele epiteliului nesenzorial al veziculelor.

Celulele senzoriale sînt situate în porţiunea superficială a epiteliului, fără raport cu membrana bazală. Ele sînt de două tipuri : tip I, în formă de degetar sau amforă, situate central, cu nucleul mare, hipercrom, porţiunea inferioară este înconjurată de o mică expansiune nervoasă cu care stabileşte sinapse bogate în vezicule sinaptice; şi de tip II, de formă cilindrică, situate periferic,ce prezintă conexiuni sinaptice numai la nivelul lor bazal, cu vezicule sinaptice mai puţin numeroase. Expansiunile nervoase ce înconjoară aceste celule senzoriale provin din celulele bipolare ale ganglionului lui Scarpa. Polul apical, respectiv suprafaţa liberă prezintă un platou cuticular (reţea terminală) din care se desprind perii senzoriali, ce se dispun în fascicule, alcătuite dintr-un număr de cili nevibratili - stereocili - şi un cil vibratil - kinocil. Intregul grup de cili este înglobat într-o structură gelatinoasă - membrana otolitică, ce conţine un număr mare de corpusculi mici, numiţi otolite, otoconii sau nisip auditiv. Otoliţii, lungi de 1-5 microni, sînt formaţi din cristale de carbonat de calciu şi magneziu, asociaţi cu complexe proteice. Cilii pătrund în nişte canalicule fine, ce conţin endolimfă.

Crestele ampulare (Fig.134) sînt situate la nivelul ampulei. Ele sînt formate din celule de susţinere si din celule pseudosenzoriale de tip I şi II, cu aceiaşi structură ca şi în macule. Microvilii şi kinocilul sînt de două ori mai lungi decît în macule. In jurul celulelor pseudosenzoriale se dispun expansiunile dendritice a celulelor bipolare ale ganglionului lui Scarpa. Epiteliul crestelor ampulare este acoperit de o structură înaltă, cu vîrful rotunjit, străbătută de striii longitudinale : cupolă terminală, formată dintr-o masă gelatinoasă, în care pătrund perii senzoriali ai celulelor pseudosenzoriale, fiind situaţi în canalicule fine, pline cu endolimfă.

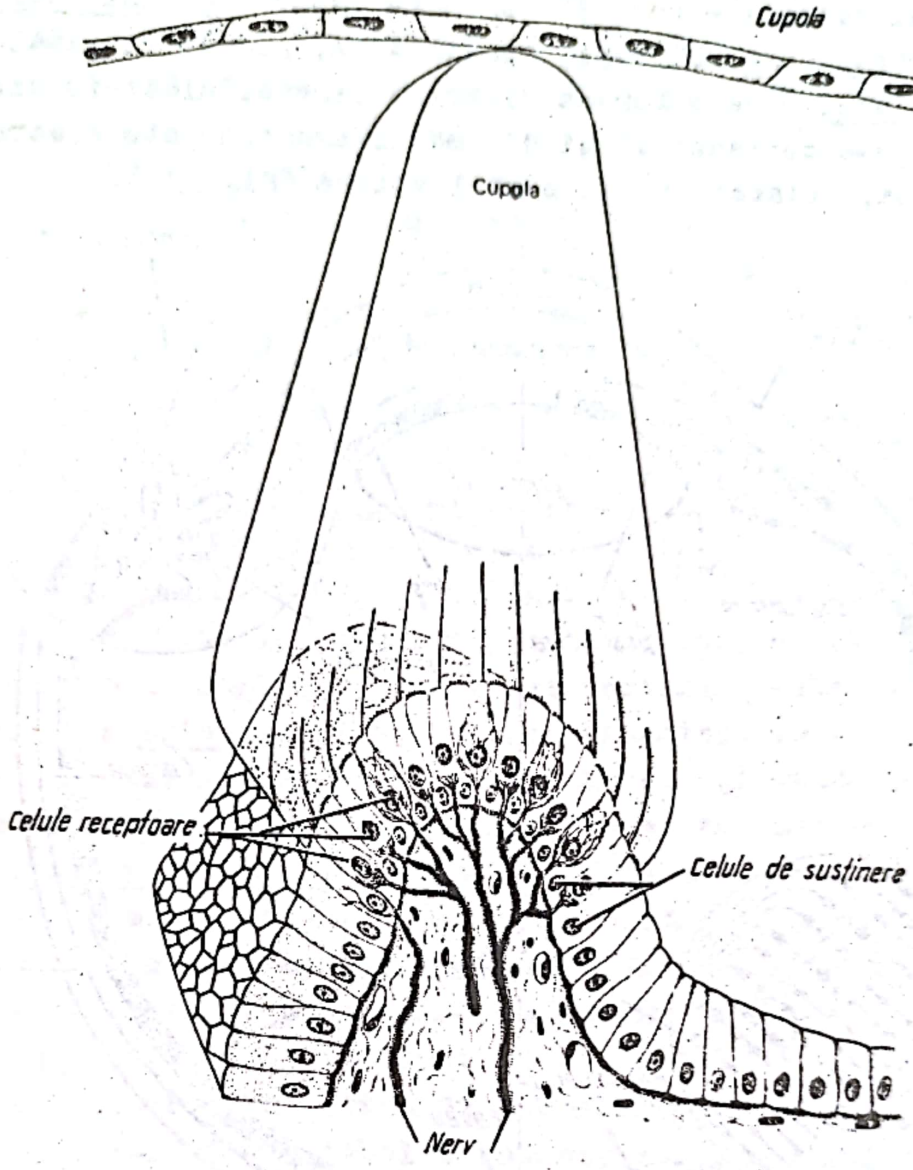

Fig.134. Structura crestei ampulare.

Endolimfa, prezentă în interiorul structurilor membranoase ale urechii interne, este un lichid clar, ca apa, incolor, fiind elaborată de stria vasculară. Perilimfa, situată între structurile membranoase şi labirintul osos, este clară, incoloră, cu un gust uşor sărat, avînd o reacţie alcalină.

Histofiziologie, utricula şi sacula constituie aparatul otolitic destinat echilibrului static, canalele semicirculare fiind adaptate pentru echilibrul dinamic. Excitarea elementelor pseudosenzoriale din macule şi crestele ampulare este determinată de deplasările endolimfei, consecutive mişcărilor capului.

Scanned with OKEN Scanner

Organul vederii

Organul vederii - ochiul - este format din globul ocular și din structurile anexe (pleoape, conjunctiva, glanda lacrimală).

Globul ocular este format dintr-un perete, alcătuit din trei membrane dispuse concentric, și din medii transparente : corneea, umoarea apoasă, cristalinul și corpul vitros (Fig.135).

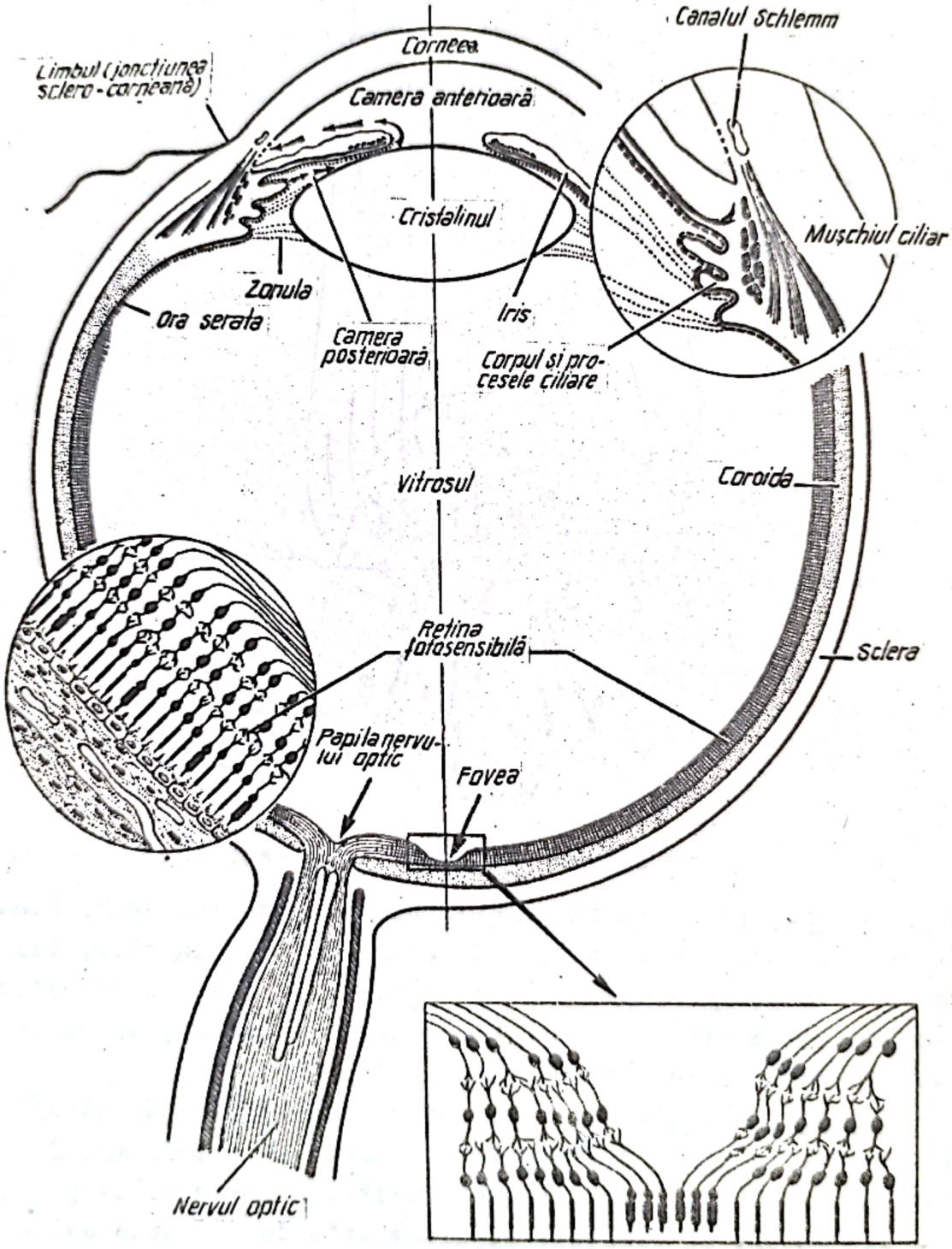

Fig.135. Schema structurii globului ocular.

Cele trei membrane sau tunici, privite din afară spre interior, sînt : tunica fibroasă (scleroccorneea); tunica vasculară (coroida); tunica nervoasă, fotosensibilă (retina). Fiecare din aceste membrane prezintă o porţiune posterolaterală, ce reprezintă aproximativ 5/6 din circumferinţa globului şi una anterioară (respectiv 1/6), segmente diferite structural şi funcţional.

Tunica fibroasă (scleroccorneea) prezintă un segment posterior (sclerotica), cu rol de susţinere şi protecţie, şi unul anterior (corneea), ce reprezintă un mediu transparent, zona de tranziţie dintre ele formînd limbul scleroccornean.

Sclerotica, tunica opacă, se continuă anterior cu corneea şi posterior cu dura mater, prezintă orificii pentru vasele sanguine şi limfatice, iar la nivelul polului posterior este perforată de fibrele nervului optic (lama ciuruită sau lamina cribrosa).

Pe sclerotică se inseră muşchii extrinseci ai globului ocular.

Sclerotica este constituită din ţesut conjunctiv dens, cu o grosime de 1 mm în regiunea polului posterior. Sclerotica prezintă trei straturi : episclerotica, stratul exterior, ce se continuă cu ţesutul conjunctiv lax din spaţiul lui Tenon, şi este constituită din fibre colagene, puţine fibre elastice şi numeroase vase sanguine; sclerotica propriu-zisă, formată din ţesut conjunctiv dens, sărac în elemente elastice şi vase proprii şi lamina fusca, stratul interior, de tranziţie spre coroidă, formată din fibre colagene şi elastice şi din celule pigmentare, melanofore.

Corneea reprezintă membrana transparentă a ochiului ce completează tunica externă în partea sa anterioară. Ea cuprinde două zone: corneea propriu-zisă şi limbul corneean, zonă în care se realizează legătura între cornee şi sclera.

Corneea are o grosime de 0,7 - 0,8 mm la centru, faţă de periferie unde măsoară 1,1 mm. Este formată din cinci straturi : 1) epiteliul anterior, 2) membrana bazală anterioară (membrana Bowmann), 3) ţesutul propriu al corneei, 4) membrana bazală posterioară (a lui Descemet), 5) epiteliul posterior (Fig.136).

Epiteliul anterior, de origine ectodermică, este de tip pavimentos stratificat, nekeratinizat şi are o mare capacitate regenerativă. Este format din trei pături de celule : pătura profundă, reprezentată printr-un singur rînd de celule cilindrice, adesea în

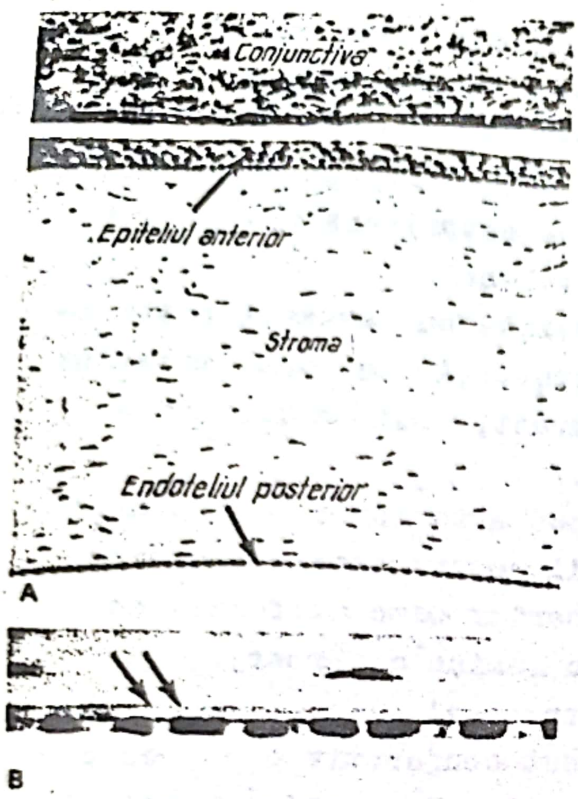

Fig.136. Secţiune perpendiculară prin corneea de om (A). B - Epiteliul posterior; săgeţile indică membrana Descemet. C - Epiteliul anterior; săgeţile indică membrana Bowmann.

mitoză, pătura medie formată din cîteva rînduri de celule poligonale, şi pătura superficială reprezentată prin 1-2 rînduri de celule turtite.

Membrana bazală anterioară (membrana lui Bowmann) are o grosime de 7-12 microni şi este omogenă şi transparentă. Din punct de vedere ultrastructural este formată dintr-o reţea fină de fibrile colagene şi de reticulină cuprinse într-o substanţă amorfă bogată în M.P.Z.

Ţesutul propriu al corneei (stroma) este format din ţesut conjunctiv dens ordonat, alcătuit din 50-60 lamele conjunctive dispuse unele peste altele în mod regulat şi legate între ele prin fibre oblice înglobate într-o substanţă fundamentală bogată în M.P.Z. şi proteine. Intre lamelele conjunctive se găsesc celule stelate numite celule corneene care reprezintă fibrocite metamorfozate. Cei trei constituenţi stromali prezintă un indice de refracţie apropiat, ceea ce determină transparenţa acestui înveliş.

Membrana bazală posterioară (membrana lui Descemet) este groasă de 5-7 microni, aparent omogenă şi foarte elastică. In structura ei se găsesc numeroase fibre elastice foarte fine.

Epiteliul posterior de origine mezenchimală, este de tip pavimentos simplu, continuîndu-se la nivelul limbului sclero-corneean cu epiteliul anterior al irisului.

Corneea nu conţine vase sanguine, nutriţia ei se realizează prin difuziunea limfei interstiţiale. Ea conţine însă numeroşi nervi proveniţi din nervii ciliari care formează în vecinătatea corneei un plex numit plexul pericorneean din care pornesc ramuri ce pătrund în cornee formînd plexul fundamental. Din acesta pleacă fibre nervoase

amielinice ce străbat membrana bazală anterioară şi se termină liber printre celulele epiteliului anterior.

Limbul sclerocorneean reprezintă zona de tranziţie între cornee şi sclerotică. La acest nivel epiteliul anterior al corneei se continuă cu epiteliul conjunctivei. Membrana bazală anterioară se întrerupe şi dispare. Ţesutul propriu al corneei se continuă cu ţesutul fibros al scleroticii. Membrana bazală posterioară se opreşte la acest nivel şi se desface apoi într-un sistem de lamele ce se anastomozează cu fibrele conjunctive de la baza irisului formînd ligamentul pectinat care este slab dezvoltat la om. Spaţiile dintre această reţea fibrilară comunică prin orificii cu camera anterioară şi se deschid pe de altă parte în canalul lui Schlemm, tapetat de un endoteliu, ce se varsă într-un plex venos situat în sclerotică. Epiteliul posterior se continuă pe faţa anterioară cu epiteliul anterior al irisului.

Corneea este o membrană transparentă ce se comportă ca o lentilă convex-concavă, fiind mai groasă la periferie decît în centru. Ea micşorează puterea de convergenţă a sistemului optic situat pe traiectul razelor luminoase.

Tunica vasculară este în cea mai mare parte reprezentată printr-o membrană conjunctiv-vasculo-pigmentară, denumită şi uvee sau tract uveal, datorită aspectului de strugure. Cele 5/6 posterolaterale reprezintă coroida, iar 1/6 anterioară este formată din corpul ciliar (muschiul ciliar, procesele ciliare) şi iris.

Coroida apare ca o membrană moale, de culoare cafenie, separată de sclerotică printr-un spaţiu - spatiul pericoroidal, străbătut de lamele conjunctive delicate, ce fixează coroida de lamina fusca a tunicii fibroase.

Coroida prezintă patru straturi (Fig.137) : 1) epicoroida stratul superficial, ce conţine fibre colagene si elastice si numeroase celule melanofore, dar este lipsită de vase proprii; 2) stratul vascular format din ţesut conjunctivo-elastic, bogat în vase si în celule melanofore. Venele au pereţi subţiri, cele mari fiind superficiale, cele medii profunde si prezintă un traiect puternic spiralat, formînd vîrtejuri (vene vorticinoase). Arterele sînt mai mici şi situate profund; 3) stratul corio-capilar reprezintă structura nutritivă a coroidei, fiind format dintr-o reţea de capilare largi, dispuse



Fig.137. Secţiune perpendiculară prin sclerotică, coroidă şi retină (prima şi ultima sînt reprezentate parţial).

într-un singur plan, printre care se găsesc fibre colagene şi elastice şi celule conjunctive, melanoforele fiind absente; 4) membrana bazală sau vitroasă a lui Bruch, structură omogenă, refractilă, strălucitoare, este situată profund, adiacentă retinei. Are o structură bilamelară, lamela externă, de natură elastică, este adiacentă capilarelor coroidiene, iar lamela internă, numită lama cuticulară, este de natură mucopolizaharidică, fiind adiacentă epiteliului pigmentar al retinei, care o elaborează.

Coroida conţine plexuri nervoase şi celule ganglionare multipolare, legate de inervaţia simpatică a vaselor.

Coroida asigură nutriţia retinei, ea are rol esenţial în menţinerea şi reglarea presiunii oculare, jucînd şi rol de „cameră obscură".

Corpul sau zona ciliară este situat între coroidă şi iris, fiind de fapt o îngroşare inelară, musculo-fibroasă. Prezintă o faţă externă, separată de sclerotică prin spaţiul pericoroidal, şi una internă, tapetată de retina oarbă, prin intermediul căreia vine în raport cu corpul vitros (Fig.138).

Corpul ciliar este compus din : 1) epicoroidă, reprezentată prin muşchiul ciliar; 2) stratul vascular, ce prezintă o serie de îngroşări, procesele ciliare; 3) membrana bazală sau vitroasă (continuarea membranei lui Bruch) şi 4) epiteliul retinei oarbe. De corpul ciliar este ataşat aparatul suspensor al cristalinului (ligamentul suspensor sau zonula ciliară a lui Zinn).

Muşchiul ciliar intervine în procesele de acomodare ale cristalinului. El este format din trei grupe de fibre musculare netede

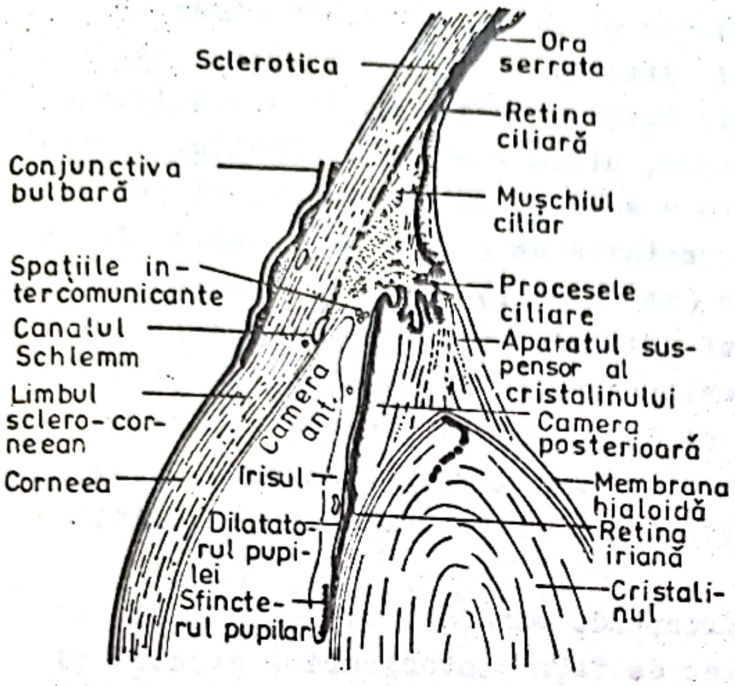

Fig.138. Secțiune meridiană prin segmentul anterior al globului ocular.

orientate diferit (longitudinale, radiare și circulare). Pe secțiune are o formă triunghiulară.

Procesele ciliare sînt formate din 70-80 de îndoituri ale stratului vascular, reprezentate prin ghemuri venoase și capilare, dispuse într-o stromă conjunctivo-elastică, acoperite de un epiteliu bistratificat (epiteliul retinei orbe). Ele intervin în secreția umorei apoase.

Irisul, segmentul anterior și vertical al tunicii vasculo-pigmentare, reprezintă un diafragm circular, situat anterior cristalinului, prevăzut cu un orificiu, numit pupilă. Prin abundența sa în celule pigmentare, irisul contribuie la culoarea ochilor, iar prin poziția sa delimitează cele două camere ale globului ocular, camera anterioară, situată între iris și cornee, și camera posterioară, între iris și cristalin. Ambele camere conțin umoare apoasă; în cea posterioară sînt situate procesele ciliare.

Irisul este format din cinci straturi, cele două anterioare fiind o continuare a coroidei, ultimele două, posterioare, provenind din retină, stratul mijlociu avînd o origine dublă, stroma de proveniență coroidiană, iar mușchiul ce formează sfincterul peripupilar, de origine retiniană.

Primul strat, epiteliul anterior, de tip simplu, de origine mezenchimală, reprezintă continuarea epiteliului posterior al corneei. Urmează lamina fusca, ce contribuie la culoarea ochilor, și este formată din fibre colagene și un mare număr de celule melanofore. Stratul vascular, reprezintă stroma irisului, este format din fibre conjunctivo-elastice și celule melanofore și conține artere, ce formează două cercuri vasculare, unul mare, periferic, altul mic, peripupilar.

In grosimea acestui strat se găsesc şi fibre musculare circulare, ce formează sfincterul irisului. Stratul al patrulea este stratul muşchiului dilatator al pupilei, format din celule mioepiteliale, provenite din elementele retiniene, ultimul strat, epiteliul pigmentar posterior, este o continuare a epiteliului pigmentar al retinei.

Culoarea ochilor este determinată de : grosimea laminei fusca, de numărul celulelor pigmentare (melanofore) şi de gradul lor de încărcare cu pigment, de epiteliul posterior pigmentar. Dacă lamina fusca este subţire şi numărul melanoforelor mic, melanina din epiteliul posterior reflectă lumina şi determină culoarea albastră.

Irisul funcţionează ca un diafragm, ce reglează cantitatea de lumină ce ajunge la retină, participînd şi la corecţia aberaţiei de sfericitate.

Unghiul irido-corneean corespunde marginilor laterale ale camerei anterioare, fiind delimitat de faţa posterioară a corneei şi de faţa anterioară a irisului. La acest nivel epiteliul simplu posterior al corneei se continuă cu epiteliul anterior al irisului.

Aici există nişte spaţii conjunctive - ale lui Fontana, prin care surplusul de umoare apoasă trece din camera anterioară în canalul lui Schlemm şi de aici în sistemul venos.

Tunica nervoasă - retina, membrană fotosensibilă, reprezintă o „expansiune" a creierului, dezvoltîndu-se din veziculele optice secundare. Ea este constituită din două segmente : segmentul posterior ce ocupă 5/6 din circumferinţă este retina vizuală sau senzorială şi segmentul anterior, corespunzător corpului ciliar şi irisului, ce constituie retina oarbă. Zona de tranziţie dintre aceste două segmente este reprezentată de marginea anterioară modificată a retinei vizuale şi este numită „ora serrata".

Retina vizuală (Fig.139) reprezintă o structură nervoasă de tip particular, protejată de un epiteliu pigmentar, situat adiacent coroidei. Este formată din 10 straturi, nouă de origine nervoasă, constituite din elemente neuronale si nevroglice si din prelungirile acestora, si unul de origine epitelială. Privind dinspre coroidă spre interiorul globului ocular, cele 10 straturi se dispun astfel : 1) epiteliul pigmentar; 2) stratul conurilor si bastonaselor, format din segmentele externe ale celulelor vizuale; 3) membrana limitantă externă, formată din prelungirile externe ale celulelor nevroglice

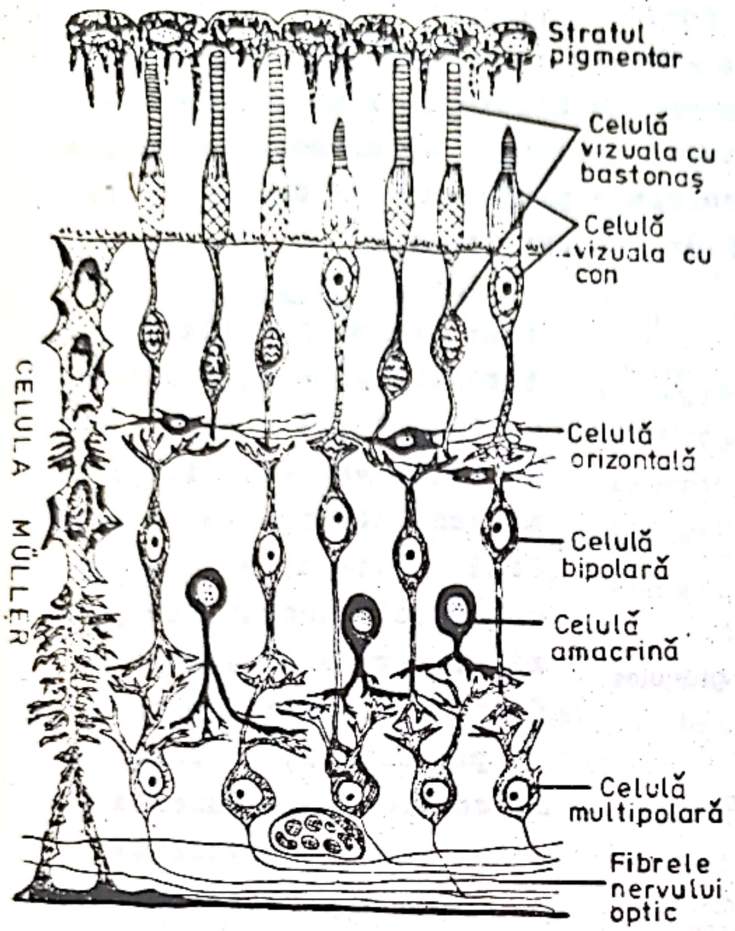

Fig.139. Structura retinei (schemă).

ale lui Müller, situate în stratul neuronilor bipolari, aceste prelungiri prezintă conexiuni cu segmentul extern al celulelor vizuale, conexiuni ce apar sub forma unei membrane subţiri perforate; 4) stratul nuclear (granular) extern, reprezentat prin corpul si prelungirea profundă (axonică) a celulelor vizuale, nucleii mari si ovoizi ai celulelor cu conuri sînt dispuşi pe un singur rînd în apropierea membranei limitante externe, în timp ce nucleii mici şi rotunzi ai celulelor cu bastonase, dispuşi pe mai multe rînduri (2-5 rînduri), sînt situaţi în profunzimea stratului; 5) stratul plexiform extern este reprezentat de conexiunile sinaptice dintre celulele vizuale (axonii) şi dendritele neuronilor bipolari; 6) stratul nuclear (granular) intern are o structură complexă, fiind format din neuroni bipolari cu semnificatia protoneuronilor (ai căror nuclei ocupă zona mijlocie) şi din neuroni de asociaţie (celule orizontale predominante în zona externă şi celule amacrine, predominante în zona internă), la care se adaugă celulele nevroglice ale lui Müller care formează, prin prelungirile lor, cele două membrane limitante ale retinei; 7) stratul plexiform intern este reprezentat prin conexiunile sinaptice dintre celulele bipolare si cele multipolare; 8) stratul celulelor ganglionare format din neuroni mari, multipolari, echivalenţi deuteroneuronilor; 9) stratul fibrelor optice este format din axonii amielinici ai celulelor ganglionare, dispuşi paralel cu suprafaţa retinei şi care formează nervii optici; şi 10) membrana limitantă internă, delimitează retina de

corpul vitros, fiind formată din fuziunea prelungirilor interne ale celulelor lui Müller, realizînd o structură subţire si omogenă (Fig. 140). Dacă celulele neuronale - neuronii bipolari şi multipolari - şi cele nevroglice sînt asemănătoare structural cu elementele analoage din sistemul nervos central, celulele pigmentare si cele vizuale prezintă o organizare morfologică de tip particular.

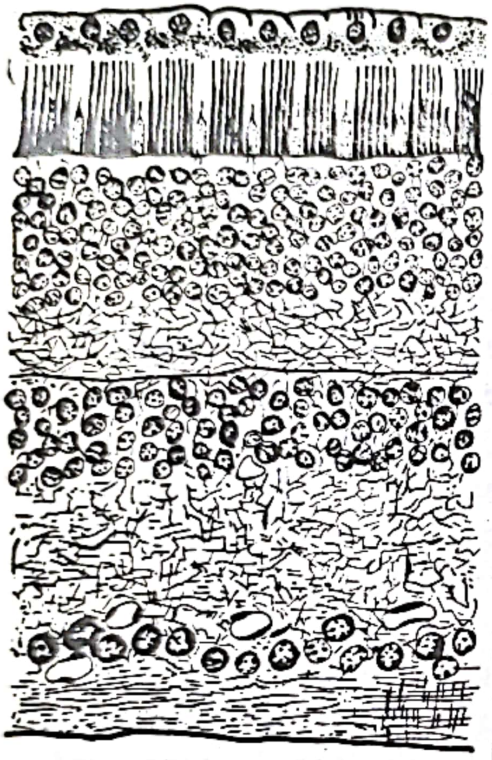

Fig.140. Secţiune perpendiculară prin retină.

Celulele pigmentare sînt de formă poligonală, turtită, cu nuclei adesea dubli, ovoizi, nucleolaţi, situaţi central. Citoplasma conţine granule de melaniná, denumite fuscină, care sînt concentrate perinuclear la întuneric şi dispersate în citoplasmă şi prelungiri, la luminá. Se consideră că fuscina favorizează concentraţia excitaţiilor luminoase la nivelul celulelor vizuale, participînd şi la formarea rodopsinei. Intre celulele pigmentare şi conurile, respectiv bastonaşele celulelor vizuale, există rapporturi intime : celulele pigmentare prezintă pe suprafaţa liberă mici depresiuni în care se găsesc localizate conurile si bastonaşele, iar prelungirile citoplasmatice, încărcate cu pigment, se insinuează printre elementele vizuale, constituind pentru fiecare cîte o mică „cameră obscură".

Celulele vizuale, fotosensibile, sînt elemente nervoase reprezentate de celulele cu bastonaş şi celulele cu con.

Celulele vizuale cu bastonaş sînt cele mai numeroase (130 de milioane). Corpul celular care cuprinde nucleul intens cromatic este situat în partea profundă a stratului granular extern. Prelungirea externă în formă de bastonaş cu semnificaţie de dendrită este situată deasupra membranei limitante externe, avînd conexiuni în epite-

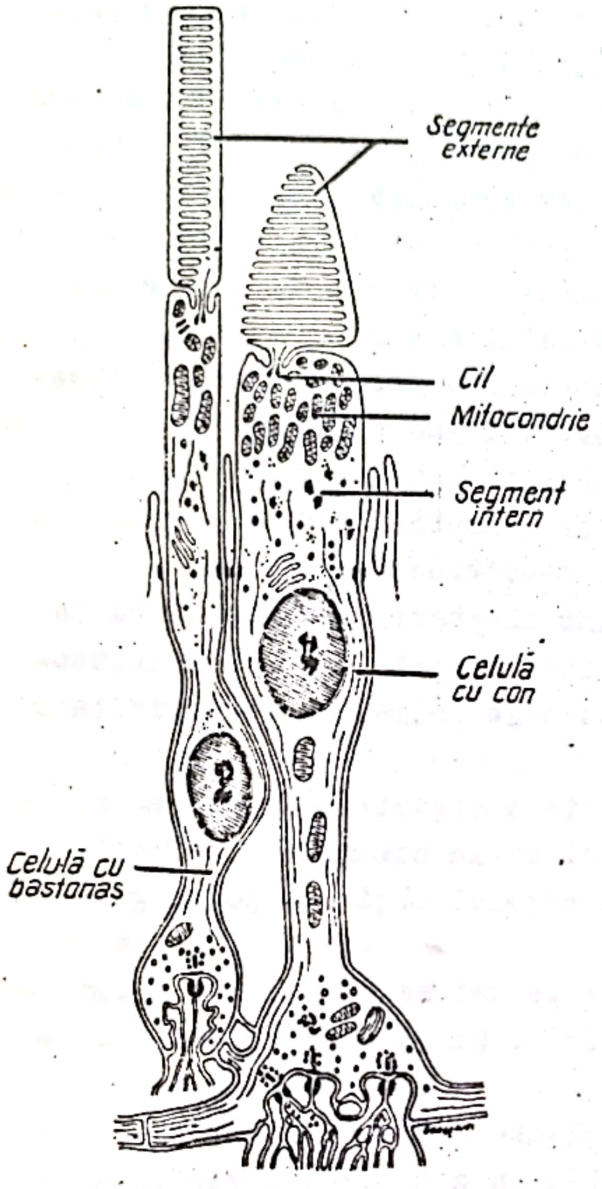

Fig.141. Schema infrastructurii celulelor vizuale cu con și bastonaș.

teliul pigmentar. Prelungirea internă (axonică) face sinapsă cu dendritele neuronilor bipolari în stratul plexiform intern.

Prelungirea (segmentul) externă - bastonașul este format din două porțiuni, numite articole (extern și intern) legate printr-o piesă intermediară cu structură de cil (Fig.141).

Articolul extern reprezintă structura receptoare, ce conține pigmentul vizual, ce absoarbe lumina și suferă modificări chimice, determinînd producerea unui biopotențial electric (influxul nervos).

La microscopul electronic, articolul extern al bastonașului este alcătuit din 600-900 de discuri membranoase (rezultate din invaginațiile plicaturate ale membranei celulare), suprapuse unele peste altele, conținînd și moleculele pigmentului vizual - rodopsina. Discurile membranoase se distrug și se refac continuu. Structurile dezintegrate sînt fagocitate de celulele epiteliului pigmentar, refacerea fiind asigurată prin procesele de biosinteză proteică de la nivelul articolului intern.

Rodopsina sau purpura retiniană, prezentă la nivelul articolului extern al bastonașului, se decolorează la lumină ca urmare a descompunerii într-o proteină incoloră și în retinen (carotenoid) de culoare galbenă care la rîndul său este convertit în vitamina A lipsită de culoare, migrînd în celulele pigmentare unde se depozitează temporar. La întunerie rodopsina se reface.

Piesa intermediară are structura unui cil modificat cu microtubulii periferici ancoraţi într-un corpuscul bazal asemănător centriolului, perechea centrală de microtubuli fiind absentă.

Articolul intern, de formă ovoidă, prezintă în regiunea externă striaţii longitudinale determinate de prezenţa mitocondriilor, regiunea internă având un aspect granular datorită localizării complexului Golgi şi a reticulului endoplasmatic neted şi rugos. La acest nivel au loc procesele de biosinteză proteică, ce asigură refacerea discurilor membranoase din articolul extern.

Prelungirea(segmentul)internă reprezintă axonul celulei vizuale, este mai lungă şi subţire, şi se termină sub formă de buton în stratul plexiform extern, unde face sinapsă cu dendritele celulelor bipolare şi orizontale. In componenta presinaptică a celulei vizuale se găsesc numeroase vezicule sinaptice electronotransparente.

Celulele vizuale cu bastonaşe sînt adaptate pentru vederea la lumină slabă, ca şi pentru sesizarea intensităţii luminoase (întuneric şi lumină). Ele sînt foarte numeroase la animalele cu activitate nocturnă.

Celulele vizuale cu conuri prezintă o organizare similară cu cea a elementelor cu bastonaşe. Sînt mai puţin numeroase (6-7 milioane) şi se găsesc în exclusivitate la nivelul regiunii petei galbene (macula lutea).

Prelungirea (segmentul) externă este mai scurtă şi are formă de con, fiind formată tot din două articole (extern şi intern) legate printr-o piesă intermediară.

Articolul extern este mai scurt şi are un număr mai mic de discuri membranoase (200-300) care conţin un alt pigment vizual - iodopsina.

Articolul intern şi piesa intermediară sînt asemănătoare cu cele de la nivelul celulelor vizuale cu bastonaş.

Prelungirea (segmentul) internă în partea terminală se ramifică sub formă de picioruş şi prezintă două sau mai multe invaginări. Ele fac sinapsă cu o singură celulă bipolară. Celulele vizuale cu conuri sînt adaptate pentru vederea diurnă, pentru perceperea formelor şi a culorilor. Ele conţin pigmenţi, care absorb lungimile de undă corespunzătoare diferitelor culori.

Vascularizaţia retinei. Straturile externe ale retinei (granu-

lar extern, plexiform extern) nu conţin vase sanguine. Nutriţia se realizează prin difuziune pe seama stratului coriocapilar din coroidă. Treimea internă a retinei este vascularizată de artera retiniană centrală care pătrunde în retină la nivelul papilei optice şi se capilarizează la nivelul straturilor profunde, iar venele urmează un traiect invers.

Retina carbă este reprezentată prin retina ciliară şi iriană. Este formată numai din două straturi celulare, dintre care unul este pigmentar.

Retina ciliară prezintă un strat extern pigmentar si unul intern, format din celule cubice sau prismatice, ce dau naştere unor fibre inextensibile, ce se inseră pe cristalin, constituind fibrele zonulei lui Zinn. In regiunea proceselor ciliare aceste celule participă la elaborarea umoarei apoase.

Retina iriană prezintă un strat anterior, care se metaplaziază în elemente mioepiteliale, ce formează muşchiul dilatator al irisului şi un strat posterior epitelial pigmentar.

Retina vizuală prezintă cîteva regiuni specifice : pata galbenă, ora serrata, papila optică.

Pata galbenă (macula lutea) este situată în regiunea posterioară a retinei, puţin în afara papilei optice. Are o culoare galbenă şi prezintă în centru o mică depresiune - fovea centrală, zonă cu cea mai mare acuitate vizuală. La acest nivel retina este formată numai din celule cu conuri, foarte înalte şi foarte subţiri. Particular pentru această regiune este faptul că o singură celulă vizuală face sinapsă cu o celulă bipolară, iar aceasta la rîndul ei cu o singură celulă multipolară.

In celelalte regiuni ale retinei vizuale, un număr mare de celule vizuale (5-20) fac sinapsă numai cu o celulă bipolară iar, la rîndul lor, un număr de 5-10 celule bipolare stabilesc conexiuni sinaptice numai cu o singură celulă multipolară.

Ora serrata zona de tranziţie dintre retina vizuală si cea carbă se caracterizează prin rărirea şi atrofia atît a celulelor vizuale cît şi a elementelor neuronale, predominînd elementele nevroglice, cu aspect epitelial cubico-cilindric, ce sînt tapetate de epiteliul pigmentar.

Papila optică reprezintă aria prin care fibrele optice părăsesc globul ocular, la acest nivel retina este sau atrofică, sau ab-

sentă. Este formată din cîteva elemente gliale şi din totalitatea fibrelor nervoase, ce reprezintă axonii celulelor multipolare din stratul 8. Conţine în centru artera centrală a retinei şi vena omonimă.

După ieşirea din papila optică şi lama ciuruită, fibrele nervului optic devin de tip mielinic,şi se înconjoară de meningele cerebral.

Mediile transparente ale globului ocular sînt reprezentate prin cornee, umoarea apoasă, cristalinul şi corpul vitros.

Umoarea apoasă este elaborată de procesele ciliare si ocupă cele două camere ale globului ocular. Este un lichid transparent, cu o compoziţie chimică similară lichidului cefalorahidian şi serului sanguin. Nu conţine fibrinogen, deci nu coagulează, are o cantitate mare de acid hialuronic, 95 % fiind în stare depolimerizată, ceea ce explică fluiditatea acestei umori. Echilibrul dintre cantitatea elaborată şi cea drenată prin intermediul spatiilor lui Fontana şi a canalului Schlemm în circulatia sanguină, menţine constantă presiunea intraoculară. Cînd această presiune creste, apare boala denumită glaucom. Umoarea apoasă are semnificaţia unui mediu refringent şi asigură nutriţia cristalinului.

Cristalinul are forma unei lentile biconvexe, este incolor, transparent şi elastic. Este format din capsulă, epiteliu, care persistă numai la nivelul feţei anterioare, şi din substanţa proprie, reprezentată prin fibrele cristaliniene.

Capsula, numită cristaloidă, este o membrană elastică, transparentă, omogenă şi puternic retractilă.

Epiteliul anterior de tip simplu cubic, este subjacent capsulei, în regiunea posterioară el va da naştere fibrelor cristaliniene. Substanţa proprie este formată din fibrele cristaliniene, de formă prismatică, dispuse meridional, în straturi concentrice. Fibrele mature sînt situate central, constituind nucleul, cele tinere, situate periferic, formează corticala. Fibrele nucleului sînt înglobate într-o substanţă amorfă de ciment, numită „substanţa cristalinului".

Cristalinul este menţinut în poziţia sa prin intermediul unui sistem de fibrile transparente, omogene şi inextensibile ce formează ligamentul suspensor sau zonula ciliară a lui Zinn. Aceste fibre se inseră, pe de o parte, la nivelul corpului ciliar, pe de altă parte, pe cristaloidă, înainte şi înapoia ecuatorului. Aceste fibre

sînt elaborate de celulele nepigmentare ale retinei corpului ciliar. Cristalinul este avascular, nutriţia realizîndu-se prin difuziune, de la nivelul vaselor proceselor ciliare.

Cristalinul reprezintă organul activ al acomodării, contribuind la atenuarea aberaţiilor de sfericitate şi a celei cromatice, împiedicînd împrăştierea luminii în interiorul ochiului.

Corpul vitros este o masă transparentă şi gelatinoasă, ce reprezintă un sistem coloidal hidrofil, situat în spaţiul dintre cristalin şi retină, de care este puternic aderent la nivelul orei serrata şi a discului optic. In regiunea anterioară prezintă o zonă deprimată, foseta patelară, determinată de convexitatea posterioară a cristalinului. La microscopul optic corpul vitros apare omogen, la microscopul electronic este format din fibrile fine, similare celor de colagen, condensate în regiunea periferică, şi dintr-o componentă interfibrilară, reprezentată de complexe proteice şi de acid hialuronic. Corpul vitros reprezintă un mediu refringent, el contribuie la menţinerea cristalinului în poziţie, împiedică deslipirea retinei, la hrănirea căreia contribuie.

Organele anexe ale globului ocular

Pleoapele sînt îndoituri cutanee-mucoase formate dintr-un ax central conjunctivo-muscular şi fibros (tarsul palpebral), o foiţă externă tegumentară şi o foiţă internă tapetată de o mucoasă numită conjunctiva palpebrală. Pielea şi mucoasa se continuă una cu cealaltă la marginea liberă a pleoapelor (Fig.142).

Pielea pleoapelor este subţire, conţine glande mici sudoripare şi este acoperită de peri fini la care sînt anexate glandele sebacee.

Axul conjunctivo-muscular este constituit dintr-un ţesut conjunctiv lax în care se găseşte un muschi striat - orbicularul pleoapelor şi muşchiul ciliar.

Stratul fibros este o lamă conjunctivă fibroasă foarte densă dispusă înapoia muşchiului orbicular, ce constituie scheletul pleoapelor, denumit tars.

In grosimea tarsului se găsesc aproximativ 30 de glande sebacee-glandele tarsale ale lui Meibomius, care se deschid la marginea liberă a pleoapelor. Produsul lor de secreţie asigură aderenţa pleoapelor şi împiedică secreţia glandelor lacrimale să se scurgă dincolo de suprafaţa conjunctivei.

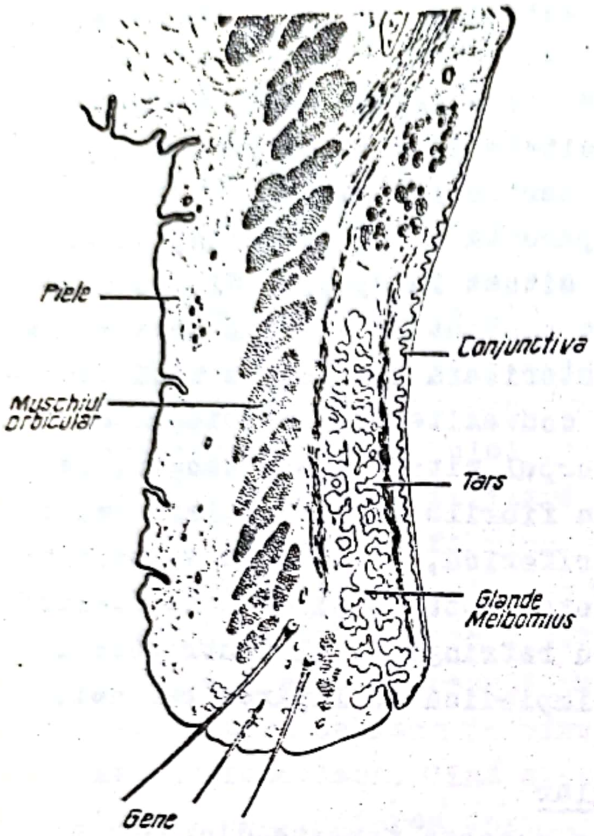

Fig.142. Structura pleoapei (schemă).

Marginea liberă este formată dintr-un tegument mai gros ce conţine genele. Fiecare geană persistă 3 pînă la 5 luni, dar ele se regenerează toată viaţa. La fiecare geană sînt anexate glande sebacee în număr de 1-2, iar între gene se găsesc glande sudoripare fără glomeruli (glandele Moll).

Conjunctiva palpebrală este o mucoasă ce tapetează faţa posterioară a pleoapelor. Ea este constituită dintr-un epiteliu stratificat prismatic, cu rare celule caliciforme, şi din corion în grosimea căruia se află glande lacrimale accesorii şi o infiltraţie limfo-plasmocitară.

Conjunctiva bulbară reprezintă continuarea celei palpebrale,ce formează fundul de sac oculo-palpebral la nivelul marginii aderente a pleoapelor şi apoi tapetează partea anterioară a scleroticii. Conjunctiva bulbară este formată dintr-un epiteliu stratificat pavimentos şi dintr-un corion lax, ce conţine glande lacrimale accesorii, vase şi nervi.

Aparatul lacrimal este format din glanda lacrimală de tip tubulo-acinos compus, constituită din acini seroşi, ce se deschid prin 10-12 canale excretoare (secretoare) în fundul de sac conjunctivo-ocular superior (Fig.143) şi căile lacrimale : canaliculul superior şi inferior care se deschid prin intermediul unui canalicul comun în sacul lacrimal ce se continuă cu un conduct nazo-lacrimal. Canaliculii lacrimali au un epiteliu pavimentos stratificat, un corion bogat în fibre elastice, la care se adaugă şi fibre musculare netede dispuse longitudinal.

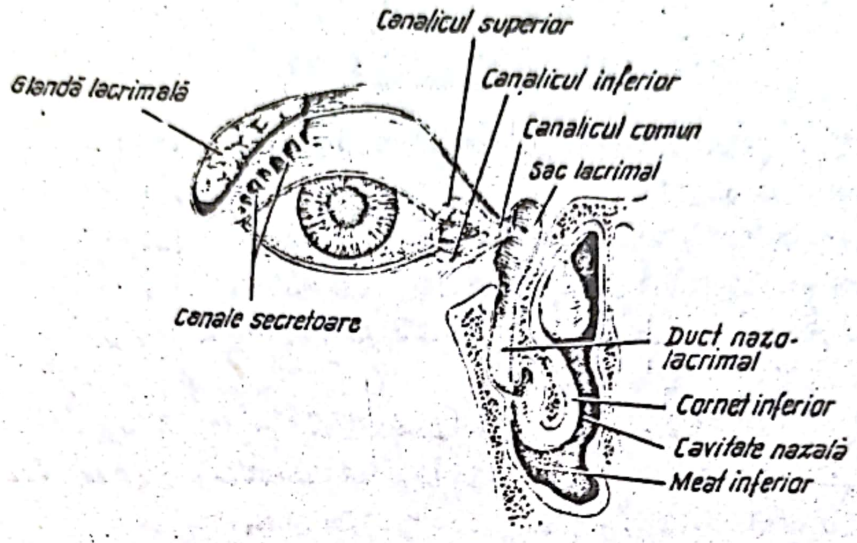

Fig.143. Aparatul lacrimal.

Mucoasa sacului lacrimal şi a conductului nazo-lacrimal este formată dintr-un epiteliu cilindric bistratificat, în segmentul distal apar celule caliciforme şi celule ciliate. Corionul conţine sinusuri venoase şi un infiltrat limfocitar difuz. Lacrimile sînt îndreptate prin clipirea pleoapelor spre unghiul intern al ochiului. Printr-un mecanism de sifon şi de capilaritate, cît si printr-un fenomen de aspiraţie datorită dilatării sacului lacrimal sub acţiunea musculaturii, lacrimile trec prin canaliculi în sacul lacrimal şi de aici sînt eliminate prin canalul nazo-lacrimal.

Lacrimile formează un strat fin supracorneean, cu rol de protecţie, ele împiedică uscarea corneei, avînd si o acţiune bactericidă prin enzima denumită lizozim.

BIBLIOGRAFIE SELECTIVA

1. BARGMANN W. - Histologie und mikroskopische Anatomie des Menschen. Georg Thieme Verlag Stuttgart, 1967.
2. BLOOM W., FAWCETT D.W. - A textbook of Histology. W.B.Saunders Company - Philadelphia, London, Toronto, 1975.
3. CHEVREMONT M. - Cytologie et Histologie, vol.I, II. Ed.Desoer Liège, 1975.
4. DICULESCU I., ONICESCU D., RIMNICEANU C. - Histologie, vol.I, II. Ed.Didactică şi Pedagogică, Bucureşti, 1970, 1971.
5. HAM W.A., LESSON S.TH. - Histology, London, 1961.
6. HUMPHREY H.J., WHITE G.R. - Immunology for Students of Medecine, Blackwell Scientific Publication, Oxford and Edinburgh, 1970.
7. JUNQUEIRA J.C., CARNEIRO J., CONTOPOULOS A. - Basic histology. Lange Medical Publication. Los Altos, California, 1975.
8. LESSON S.TH., LESSON R.C. - Histology, W.B.Saunders Comp., Philadelphia and London, 1976.
9. PAPILIAN V.V., ROSCA GH.V. - Tratat elementar de histologie, vol.I, II. Ed.Dacia, Cluj - Napoca, 1978.
10. RIMNICEANU C. - Histologie. Ed.Didactică şi Pedagogică, Bucureşti, 1965.
11. VELICAN C., VELICAN DOINA - Organizarea macromoleculară a ţesutului conjunctiv. Ed.Acad.R.S.România, Bucureşti, 1970.
12. WEISS L. - Histology - cell and tissue biology. Elsevier Biomedical - New York - Amsterdam - Oxford, 1983.

BIBLIOTECA JUDEŢEANĂ „GH ASACHI" IAŞI

Scanned with OKEN Scanner